日消外会誌　40（5）：683～688，2007年

症例報告

FDG-PET/CT にて大動脈周囲リンパ節偽陽性を示した進行・再発直腸癌の2切除例

静岡県立静岡がんセンター大腸外科，同　消化器外科[1]，同　画像診断科[2]

最相　晋輔　　齊藤　修治　　吉田　　剛
石井　正之　　森田　浩文　　山口　茂樹
前田　敦行[1]　　上坂　克彦[1]　　古川　敬芳[2]

直腸癌の進行度診断にFDG-PET・PET/CTが用いられているが，その有用性は十分に確立していない．FDG-PET/CTにて大動脈周囲リンパ節（No. 216）が偽陽性であった進行・再発直腸癌を2例経験したので報告する．症例1は69歳の女性で，下部直腸癌，cAI（子宮），cN2，cH0，cP0，cM1（No. 216），cStage IV，CTにて原発巣周囲とNo. 216のリンパ節腫大を指摘，いずれもFDG-PET/CTで集積を認めた．低位前方切除術・子宮合併切除，D3＋No. 216郭清を施行し，病理組織学的検査ではNo. 216を含めリンパ節はすべて転移陰性であった．症例2は54歳の女性で，腹会陰式直腸切断術後局所・リンパ節再発．FDG-PET/CTでは局所再発巣とNo. 273Lt・No. 216リンパ節に集積を認めた．再発腫瘍切除・子宮膣後壁尾骨合併切除，No. 216郭清を施行，病理組織学的検査では郭清したリンパ節に転移はなかった．進行・再発直腸癌では，炎症や先行する手術の影響によりリンパ節がFDG-PET/CT偽陽性となる場合があり，術中生検などの検索を行い，治癒切除の機会を逸することがないよう注意を要する．

はじめに

^{18}F-fluorodeoxy-glucose positron emission tomography（以下，FDG-PETと略記）とは，糖類似体であるFDGを用いて糖代謝をみる検査で，腫瘍細胞の多くで糖代謝が亢進していることを利用したものである．近年，悪性腫瘍の病期診断や再発診断，治療効果の評価などにおける有用性が注目されている[1)2)]．大腸癌においても術前の病期診断[3)4)]や術後の再発診断[5)6)]に有用であると報告されている．一方，術前病期診断ではFDG-PETはCTを上回る有効性はないという報告[7)8)]もあり，その評価は定まっていない．我々は進行・再発直腸癌症例で術前CTにて大動脈周囲リンパ節（No. 216リンパ節）の腫大を認め，FDG-PET/CTで同部位に集積を認めたが，病理組織学的検査ではリンパ節転移陰性であったFDG-PET/CT偽陽性を2例経験したので，画像所見とともに文献的考察を加えて報告する．

＜2006年12月15日受理＞別刷請求先：最相　晋輔
〒411-8777　駿東郡長泉町下長窪1007　静岡県立静岡がんセンター

症　　例

症例1：69歳，女性

主訴：下痢，体重減少

既往歴：帝王切開（29歳）．

家族歴：父が大腸癌．

現病歴：下痢および2か月間で12kgの体重減少を主訴に前医を受診．下部消化管内視鏡検査にて直腸癌と診断され，手術目的にて当院へ紹介された．

初診時現症：体温36.8℃．直腸指診では肛門管上縁より約3cmに腫瘍下縁を触知した．前壁中心の腫瘍で，可動性は不良だが，圧痛はなかった．

初診時血液生化学検査：白血球増多｛WBC 10,640（標準値：3,900～9,800）/ml｝と貧血｛Hb 9.5（13.5～17.6）g/dl，Ht 30.7（39.8～51.8）%｝を認めた．腫瘍マーカーはCEAが9.8（＜5.0）ng/mlと上昇していた．

Fig. 1　Pelvic MRI examination showed small abscess around the primary tumor at the rectum (arrow；primary tumor，arrow head；abscess).

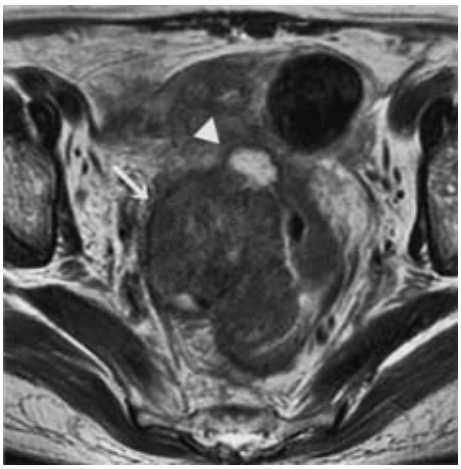

下部消化管内視鏡検査：middle Houston valve より肛門側に下縁を有する全周性 2 型病変を認め，生検では高分化腺癌であった．

注腸造影 X 線検査：直腸 S 状部から下部直腸にかけて 8cm 大の全周性狭窄を認めた．

腹部 CT：原発巣は造影効果を伴う全周性の壁肥厚として指摘された．原発巣および下腸間膜動脈（inferior mesenteric artery；以下，IMA と略記）周囲と No. 216（b2 lat 領域）に腫大したリンパ節を認めた．

腹部 MRI：原発巣は右壁側で腫大したリンパ節と一塊となり，子宮・膣への直接浸潤が疑われた．また，この周囲に小さな液体貯留腔を認め，腫瘍の穿通による膿瘍形成と診断された(**Fig. 1**)．

FDG-PET/CT：原発巣に FDG の集積を認め，そ の standardized uptake value（以 下，SUV_{max} と略記）は 7.74 であった．また，原発巣近傍の腸管傍リンパ節（SUV_{max}＝4.12）と No. 216 リンパ節（SUV_{max}＝4.34）にも集積を認め，いずれも転移が疑われた（**Fig. 2A，B**）．

直腸癌，Rasb，cAI(子宮)，cN2，cH0，cP0，cM1（No 216），cStage IV[9] {UICC；T4，N2，M1(遠隔リンパ節)，stage IV} と診断した．No. 216 リンパ節郭清を行うことにより R0 手術が可能と判断し，低位前方切除術（D3＋No. 216 郭清）・子宮膣上部合併切除，横行結腸人工肛門造設術を施行することとした．

Fig. 2　PET/CT demonstrated FDG uptake of swelling para-aortic（No. 216 b2-lat）lymph node（A：arrow head），regional lymph nodes and the primary lesion（B：arrow）.

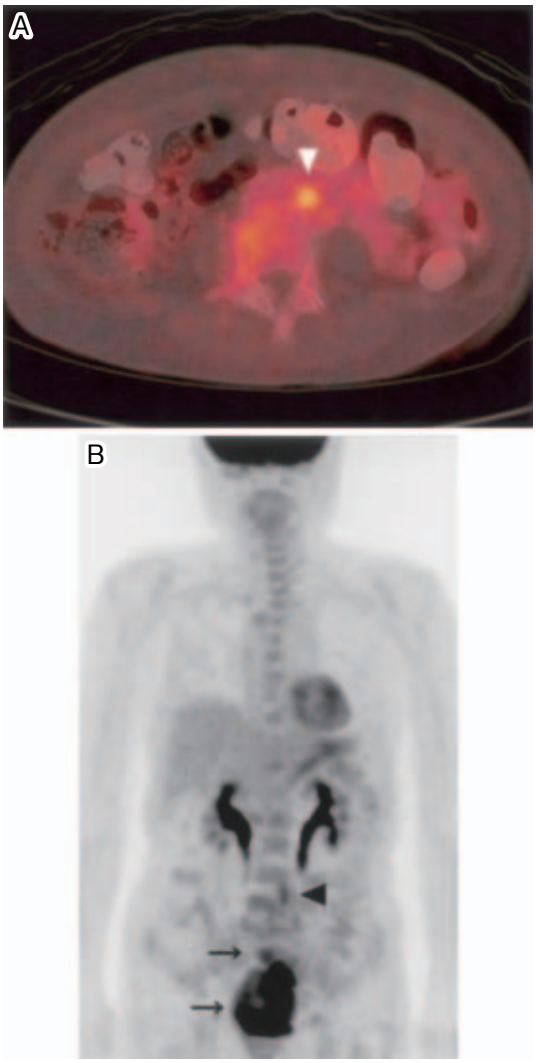

手術所見：腹膜播種・肝転移なし．腫瘍は子宮と強固に癒着していた．IMA は根部にて切離し，No. 216 リンパ節は b1–2 pre/lat 領域の郭清を行い，術中迅速病理組織学的検査にて転移陰性であった．また，腫瘍口側の S 状結腸から下行結腸にかけて腸管壁は浮腫状で，切除標本においても粘膜面にびらんが多発しており，閉塞性大腸炎の

Fig. 3 Pelvic MRI revealed the recurrent tumors located on posterior wall of the vagina to the pelvic wall (arrow).

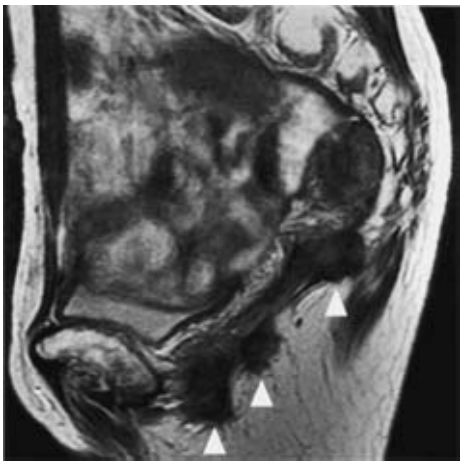

Fig. 4 PET/CT revealed FDG uptake of No. 216 (A：arrow), lymph nodes around left common iliac artery (No. 273Lt) and the local recurrent tumors (B：arrow head).

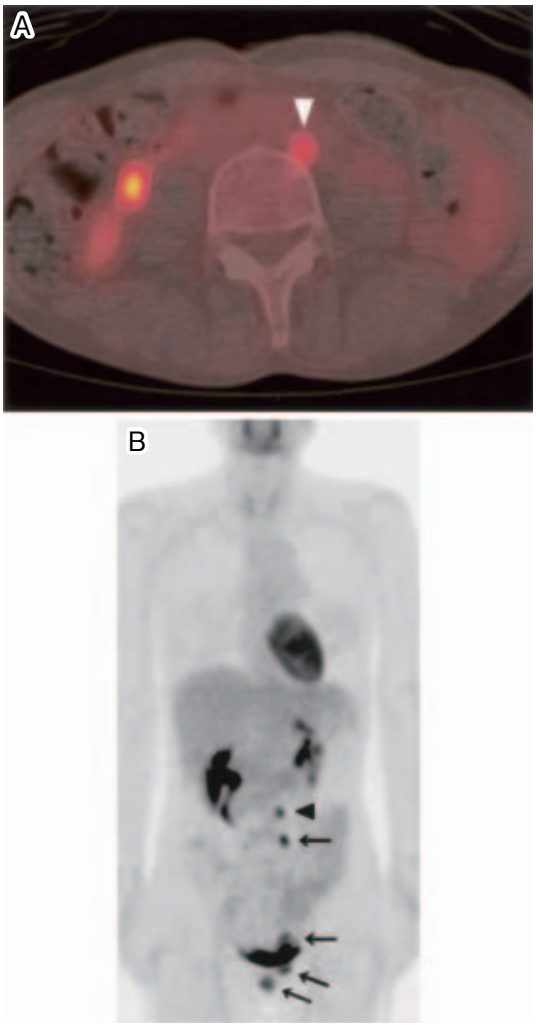

所見を呈していた.

病理組織学的検査：腫瘍は中分化管状腺癌で，子宮への直接浸潤は認めなかった．リンパ節はNo. 216（0/8）を含めて転移陰性であった（計0/42）．大腸癌取扱い規約(第7版)[9]に準じて記載すると，tub2，pA，ly0，v0，pN0，pPM0，pDM0，pRM0，fStage II であった.

術後経過：術後は合併症なく経過し，術後第23病日に軽快退院した．CEA値も正常化し（1.1ng/ml），術後9か月経過した現在，再発を認めず，外来にて経過観察中である.

症例2：54歳，女性

主訴：膣周囲の圧痛性腫瘤

既往歴：特記事項なし.

家族歴：父が胃癌.

現病歴：2年半前，下部直腸癌に対して腹会陰式直腸切断術，側方郭清を含むD3郭清，S状結腸人工肛門造設術を施行．病理組織学的検査では，tub2，pA，ly2，v1，pN0，pPM0，pDM1，pRM0，fStage II[9]であった．術後補助化学療法として5'DFURを2年間内服した．術後2年経過した頃より膣周囲に疼痛が出現，徐々に増強した．同時期より腫瘍マーカーの上昇もあり，精査加療目的にて当院へ紹介された.

初診時現症：体温36.5℃．膣内診にて，膣入口部5時から10時方向に，圧痛を伴う可動性良好な腫瘤を触知した.

初診時血液生化学検査：血液生化学検査では異常はなかった．腫瘍マーカーはCEA 9.9ng/ml，CA19-9 117（<37）U/mlと上昇していた.

腹部CT：膣右壁から後壁に沿って造影効果を有する不整な腫瘤と，左総腸骨動脈沿いと大動脈左側にリンパ節と思われる結節を認めた．肝・肺転移や腹膜播種，胸腹水は認めなかった.

腹部MRI：膣後壁および子宮頸部背側から尾

骨前面に造影効果を伴う不整形の腫瘤を認め，尾骨前面では骨膜に沿った浸潤が疑われた(**Fig. 3**).

FDG-PET/CT：膣周囲から仙尾骨前面（SUV_{max}＝5.44～5.90）と，大動脈左側（SUV_{max}＝5.58）および左総腸骨動脈外側（SUV_{max}＝6.69）にそれぞれ集積を認めたが，側方リンパ節やそのほか遠隔臓器に集積はなかった（**Fig. 4A，B**).

膣後壁の腫瘍に対して CT ガイド下針生検を施行し，腺癌と診断した. FDG-PET/CT にて集積を認めたリンパ節は，CT では有意な大きさではなかったが，骨盤内再発巣と同程度の集積を示しており，転移と判断した．直腸癌術後局所再発およびリンパ節再発と診断，再発腫瘍切除・子宮膣後壁尾骨合併切除を行うこととした．また，再発症例であるため系統的なリンパ節郭清は行わず, No. 216b2 lat・No. 273L 領域のみ郭清を行う方針とした.

手術所見：開腹所見では，腹水・腹膜播種・肝転移なし．また，骨盤内再発腫瘍は腹腔内からは確認できなかった．大動脈周囲や左総腸骨動脈外側に転移を疑うリンパ節を認めなかったため，IMA 根部の約 5cm 頭側から大動脈分岐部までの大動脈周囲と左総腸骨動脈周囲（No. 216 b1–2 pre/int/lat，No. 280，No. 273 Lt)を広く郭清した．術中迅速病理組織学的検査において，いずれの領域のリンパ節も転移陰性であったため，側方リンパ節の再郭清は行わなかった．また，尿管は前回手術の影響により正中へ偏位・屈曲して癒着していたが，浸潤はなく剥離可能であった．再発巣は，膣内診にて膣後壁左側寄りに浸潤・露頭する，鶏卵大の弾性硬な腫瘤として触知され，尾骨前面および臀部皮下と強固に癒着していた．仙骨位にて第五仙骨―尾骨間を切離，子宮・膣後壁を合併切除し，標本を摘出した.

病理組織学的検査：肛門部皮下より膣後壁にかけて，一部粘液癌の成分を有する高分化管状腺癌の増殖を認め，直腸癌再発に矛盾しない所見であった．郭清したリンパ節はすべて転移陰性であった（計 0/7).

術後経過：術後は合併症なく経過し，術後第 18 病日に軽快退院した．腫瘍マーカーは正常化し（CEA 0.8ng/ml，CA19–9 6U/ml)，術後 8 か月経過した現在，再発を認めず，外来にて経過観察中である.

考　察

進行直腸癌の術前病期診断，特にリンパ節転移の診断は病期・治療方針や手術術式の決定に重要である．大腸癌診療は治療ガイドライン[10]に基づいた適切な治療を行うことが推奨されるようになり，より正確な術前診断が必要とされている．しかし，これまでの術前 CT による大腸癌リンパ節転移診断は正診率 60% 余，感度 50% 以下であった[11]．最近では，multi-detector row CT (MDCT) や高分解能 MRI によりリンパ節転移の描出感度が向上し，感度 80～90%，正診率 75～95% という報告もみられるが[12)13]，その診断精度には課題が残る.

近年，FDG-PET や PET 画像と CT 画像とを組み合わせた FDG-PET/CT が臨床に用いられるようになり，術前リンパ節転移診断における診断率の向上や検査の簡略化が期待されている[14)15]．しかし，PubMed を用いて「PET」「colorectal cancer」「lymph node」をキーワードとして 1995 年から 2006 年 8 月までについて検索したところ，FDG-PET による大腸癌のリンパ節診断能は感度 22～37%，特異度 83～96%，正診率 59～75% と報告されていた[7)8)16)17]．また，当院での中下部直腸癌 33 例に対する FDG-PET または PET/CT を用いた側方リンパ節診断においても，感度 44%，特異度 92%，正診率 79% と，同様の結果であった．現在までのところ FDG-PET による大腸癌リンパ節転移診断では，CT や MRI を上回る結果は得られておらず，また特異度は高いが感度に問題があるという特徴がみられる.

しかし，今回経験した 2 例はともに FDG-PET によるリンパ節転移診断が結果的に偽陽性であり，特異度が問題となる症例であった．症例 1 では，原発巣近傍から IMA に沿って FDG が集積する腫大したリンパ節が連なっていたことや，CEA 高値であったことから転移と診断した．しかし，病理組織学的にはリンパ節転移は認めなかった．PET 偽陽性の原因として原発巣周囲に腫瘍の穿

通によると思われる膿瘍形成を認めたことや腫瘍口側腸管が閉塞性大腸炎を呈していたことなどから，炎症性のリンパ節腫脹であった可能性が考えられた．症例2では，骨盤内腫瘤が組織学的に再発と診断されたことやFDG-PET/CTにて骨盤内腫瘤と同程度の集積を大動脈周囲に認めたことから大動脈周囲リンパ節転移と術前診断した．術前に炎症反応は認めず，また炎症性疾患の併存・既往もなく，炎症による偽陽性は考えがたい症例であった．開腹所見において，前回手術操作の影響により尿管が正中へ偏位し，大動脈のすぐ近傍に癒着していたことから，屈曲した尿管への生理的集積を見ていた可能性がある．

FDGの集積を示すものとして，悪性腫瘍のほかに脳や尿路系などへの生理的集積，炎症性変化，外傷などが挙げられるが[18]，癌診療において重要となるのは炎症である．局所の炎症・膿瘍形成や炎症性リンパ節腫脹，術後や放射線照射後の非特異的変化などと癌との鑑別には注意を要する[19)~22)]．本症例のように非特異的な炎症や術後変化による偽陽性の報告は少ないが[23]，日常診療において鑑別が困難な場合もあり，患者背景や臨床経過，各種画像所見，血液検査・腫瘍マーカーなどを考慮して，個々の症例に応じて総合的な判断をしていくしかないのが実情である．

直腸癌術前のリンパ節転移診断におけるFDG-PET・PET/CTの有用性は確立していないため，偽陰性だけでなく，偽陽性による過大評価の可能性も十分考慮し，症例によっては術中生検などの組織学的検索を行ったうえで，適切な治療方針や手術術式を決定すべきと考えられる．また，最近ではFDG-PET後期相での評価を用いることで悪性腫瘍や転移巣の検出率が向上するという報告[24)25)]もあり，そうした検討も含めて術前画像診断のさらなる精度向上に努めることが重要である．

本論文の要旨は第61回日本消化器外科学会定期学術総会（2006年7月，横浜）において発表した．

文　献

1) Gupta NC, Graeber GM, Rogers II JS et al：Comparative efficacy of positron emission tomography with FDG and computed tomographic scanning in preoperative staging of non-small lung cancer. Ann Surg **229**：286—291, 1999
2) Nakamoto Y, Higashi T, Sakahara H et al：Contribution of PET in the detection of liver metastases from pancreatic tumours. Clin Radiol **54**：248—252, 1999
3) Veit P, Kuhle C, Beyer T et al：Whole body positron emission tomography/computed tomography（PET/CT）tumour staging with integrated PET/CT colonography：technical feasibility and first experiences in patients with colorectal cancer. Gut **55**：10—12, 2006
4) Susan LG, Deborah F, Ron R et al：Improved staging with pretreatment positron emission tomography/computed tomography in low rectal cancer. Ann Surg Oncol **13**：1—8, 2006
5) Ito K, Kato T, Tadokoro M et al：Recurrence rectal cancer and scar：differentiation with PET and MR imaging. Radiology **182**：549—552, 1992
6) Even-Sapir F, Parag Y, Lerman H et al：Detection of recurrence in patients with rectal cancer：PET/CT after abdominoperineal or anterior resection. Radiology **232**：815—822, 2004
7) Furukawa H, Ikuma H, Seki A et al：PET scanning is not superior to whole-body multi-detector helical computed tomography in the preoperative staging of colorectal cancer. Gut **55**：1007—1011, 2006
8) Kantorova I, Lipska L, Belohlavek O et al：Routine 18F-FDG PET preoperative staging of colorectal cancer：comparison with conventional staging and its impact on treatment decision making. J Nucl Med **44**：1784—1788, 2003
9) 大腸癌研究会：大腸癌取扱い規約．第7版．金原出版，東京，2006
10) 大腸癌研究会：大腸癌治療ガイドライン　医師用　2005年版．金原出版，東京，2005
11) 藤田信行：腹部CT診断学．中外医学社，東京，1997，p323—328
12) 飯沼　元，内山菜智子，宮川国久ほか：大腸癌術前診断におけるmulti-detector row CT colonographyの可能性．臨放　**49**：409—418, 2004
13) 張　恵茅，飯沼　元，藤田智之ほか：高分解能MRI検査を用いた直腸癌術前における骨盤内リンパ節転移診断．消外　**28**：678—684, 2005
14) Kim JH, Czernin J, Martin S et al：Comparison between 18F-FDG PET, in-line PET/CT, and software fusion for restaging of recurrent colorectal cancer. J Nucl Med **46**：587—595, 2005
15) Cohade C, Osman M, Leal J et al：Direct comparison of 18F-FDG PET and PET/CT in patients with colorectal carcinoma. J Nucl Med **44**：1797—1803, 2003
16) Abdel-Nabi H, Doerr RJ, Lamonica DM et al：Staging of primary colorectal carcinomas with fluorine-18 fluorodeoxyglucose whole-body PET：correlation with histopathologic and CT finding. Radiology **206**：755—760, 1998
17) Mukai M, Sadahiro S, Yasuda S et al：Preoperative evaluation by whole-body 18F-fluorodeoxyglucose positron emission tomography in patients with primary colorectal cancer. Oncol Rep **7**：85—87, 2000
18) Rosenbaum SJ, Lind T, Antoch G et al：False-

positive FDG-PET uptake—the role of PET/CT. Eur Radiol **17**：1—12, 2005
19) Kalff V, Rodney JH, Robert EW et al：The clinical impact of 18F-FDG PET in patients with suspected or confirmed recurrence of colorectal cancer：a prospective study. J Nucl Med **43**：492—499, 2002
20) Lim JWM, Tang CL, Keng GHW：False positive F-18 fluorodeoxyglucose combined PET／CT scans from suture granuloma and chronic inflammation：report of two cases and review of literature. Ann Acad Med Singapore **34**：457—460, 2005
21) Strauss LG：Sensitivity and specificity of positron emission tomography（PET）for the diagnosis of lymph node metastases. Recent Results Cancer Res **157**：12—19, 2000
22) Jones RL, Cunningham D, Cook G et al：Tumour vaccine associated lymphadenopathy and false positive positron emission tomography scan changes. Br J Radiol **77**：74—75, 2004
23) Votrubova J, Belohlavek O, Jaruskova M et al：The role of FDG-PET/CT in the detection of recurrent colorectal cancer. Eur J Nucl Med Mol Imaging **33**：779—784, 2006
24) Kubota K, Itoh M, Ozaki K et al：Advantage of delayed whole-body FDG-PET imaging for tumour detection. Eur J Nucl Med **28**：696—703, 2001
25) Kubota K, Yokoyama J, Yamaguchi K et al：FDG-PET delayed imaging for the detection of head and neck cancer recurrence after radiochemotherapy：comparison with MRI/CT. Eur J Nucl Med Mol Imaging **31**：590—595, 2004

Two Cases of Advanced/Recurrent Rectal Cancer which showed False-Positive for Para-Aortic Lymph Node in FDG-PET/CT

Shinsuke Saisho, Shuji Saito, Tsuyoshi Yoshida,
Masayuki Ishii, Hirofumi Morita, Shigeki Yamaguchi,
Atsuyuki Maeda[1], Katsuhiko Uesaka[1] and Hiroyoshi Furukawa[2]
Division of Colorectal Surgery, Division of Digestive Surgery[1] and
Division of Diagnostic Radiology[2], Shizuoka Cancer Center Hospital

^{18}F-fluorodeoxy-glucose positron emission tomography（FDG-PET）has been used in malignancy diagnosis, but its utility remains unclear. We report 2 case studies of advanced and recurrent rectal cancer in which FDG-PET/CT detected paraaortic lymph nodes（No. 216 lymph node）to be false by positive. Case 1：A 69-year-old woman with advanced low rectal cancer was found in computed tomography（CT）to have lymph node swelling around the primary tumor and abdominal aorta. Abnormal concentrations were confirmed by FDG-PET/CT, necessitating low anterior resection with hysterectomy and D3＋No. 216 dissection. Histopathological results indicated that all removed lymph nodes were negative for metastasis. Case 2：A 54-year-old woman with local and lymph node recurrence after abdominoperineal resection of the rectum was found in FDG-PET/CT to have abnormal concentrations in the local recurrent tumor and No. 216 lymph node, necessitating resection of the recurrent tumor, resection of the posterior wall of the vagina together with the coccygeal bone, and removal of the No. 216 lymph node. Histopathological results showed no metastasis in any lymph node. Because FDG-PET/CT may show false positivity for lymph nodes in some cause of advanced or recurrent rectal cancer, it is important not to miss an opportunity for curative resection by conducting intraoperative frozen section examination.

Key words：false-positive in FDG-PET/CT, para-aortic lymph node, rectal cancer

〔Jpn J Gastroenterol Surg 40：683—688, 2007〕

Reprint requests：Shinsuke Saisho　Department of Colorectal Surgery, Shizuoka Cancer Center Hospital
1007 Shimonagakubo, Nagaizumi-cho, Sunto-gun, 411-8777 JAPAN

Accepted：December 15, 2006

©2007 The Japanese Society of Gastroenterological Surgery　Journal Web Site：http：//www.jsgs.or.jp/journal/