日消外会誌　40（8）：1520～1524，2007年

症例報告

術中血管造影ののち血栓除去術で治癒した上腸間膜動脈閉塞症の１例

佐賀大学医学部一般・消化器外科，同　心臓・血管外科*

大塚　隆生　　中川内　章　　下西　智徳　　古賀　清和*
岡崎　幸生*　　中房　祐司　　宮﨑　耕治

症例は69歳の男性で，間歇性腹痛と新鮮血下血を来し，近医で行った腹部CTで上腸間膜動脈閉塞症と診断され，当科を紹介された．心電図上心房細動を認めた．血液検査で白血球とLDHの上昇，血液ガス分析でアシドーシスを認め，腸管壊死が疑われたため開腹手術を行った．小腸は広範囲にわたり色調が変化し，辺縁動脈の拍動も減弱していたが，壊死所見はなかった．そこで，術中血管造影検査を行ったところ，上腸間膜動脈に空腸第１枝より末梢レベルでの閉塞を認めたため，動脈壁を切開し，血栓除去術を行った．その後，小腸の色調は速やかに回復し，辺縁動脈の拍動も良好となった．造影CTでも上腸間膜動脈の血流は良好であった．上腸間膜動脈閉塞症による腸管壊死の診断で開腹したが，可逆的腸管虚血を疑い，術中血管造影検査が部位診断と治療方針の決定に有用であった１例を経験したので，文献的考察を含めて報告する．

はじめに

上腸間膜動脈閉塞症は死亡率が高く，緊急の診断および治療を必要とする代表的な急性腹症の一つである．今回，腸管壊死の診断で開腹したが，虚血が可逆性であることが期待されたため，術中血管造影検査ののち血栓除去術を行い，腸切除術を回避することができた上腸間膜動脈閉塞症の１例を経験したので報告する．

症　　例

患者：69歳，男性

主訴：間欠性の腹痛

現病歴：平成18年２月上旬，朝７時頃から臍付近に間歇的腹痛が出現したため，近医を受診．嘔吐と新鮮血下血を認めたため，虚血性腸炎を疑われ大腸内視鏡検査を行った．しかし，大腸に出血源を認めず，腹部造影CTを施行したところ上腸間膜閉塞症と診断され，同日18時に当科を紹介され受診した．下血は前医受診時の１回のみであった．

既往歴：高血圧．

生活歴：特記すべきことなし．

理学所見：体温37.1℃，血圧151/95mmHg，脈拍84回/分・不整．腹部は平坦・軟．下腹部中心の圧痛を認めたが，反跳痛や筋性防御は認めなかった．腸音は減弱していた．

心臓検査：心電図で心房細動を認めたが，経皮的心エコーでは心房内に明らかな血栓を認めなかった．

血液検査所見：血算では白血球数の上昇を認めた．血液生化学検査ではLDHが上昇していたが，トランスアミナーゼとCPKは正常範囲内であった．動脈血ガス分析ではpH 7.379，BE－4.3mM/L，HCO_3 19.5mM/Lと代償性代謝性アシドーシスを認めた（**Table 1**）．

腹部X線撮影検査：非特異的ガス像を呈し，free airを認めなかった．

腹部造影CT：上腸間膜動脈本幹が根部付近で閉塞しており，それより末梢の造影が不良であった．腸管壁の肥厚，腸管の拡張，腹水は認めなかった（**Fig. 1**）．

以上より，心房細動による血栓形成に起因した

＜2007年１月31日受理＞別刷請求先：大塚　隆生
〒849-8501　佐賀市鍋島５―１―１　佐賀大学医学部一般・消化器外科

Table 1　Laboratory data on admission

WBC	19,200	/μL	H	γ-GTP	24	IU/L	
RBC	4.43×10^6	/μL		CK	204	IU/L	
Hct	41.1	g/dL		ChE	267	IU/L	
PLT	22.7×10^4	/μL		AMY	75	IU/L	
TP	7.6	g/dL		CRP	0.5	mg/dL	H
ALB	4.7	g/dL		PT	77	%	
Glu	193	mg/dL	H	APTT	123	%	
BUN	10.2	mg/dL		Blood gas			
Cr	0.69	mg/dL		pH	7.379		
T-Bil	0.5	mg/dL		pO_2	103.1	mmHg	H
GOT	35	IU/L		pCO_2	33.8	mmHg	L
GPT	20	IU/L		HCO_3	19.5	mM/L	L
LDH	290	IU/L	H	BE	− 4.8	mM/L	
ALP	271	IU/L		sO_2	98.7	%	H

"H" and "L" indicate high and low levels, respectively, compared with the normal range of our institution.

Fig. 1　Enhanced computed tomography demonstrated a defect in the superior mesenteric artery. There is neither wall thickness of small intestine nor ascites. Opened and closed triangles indicate the superior mesenteric artery and vein, respectively.

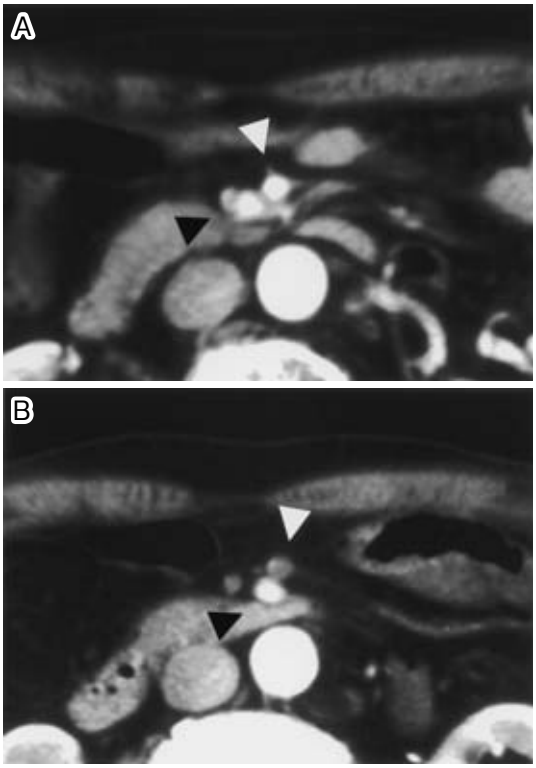

上腸間膜動脈塞栓症が疑われた．バイタルも安定していたことから血管造影検査と血栓溶解療法も考慮したが，血栓溶解療法が下血を助長する可能性が高いこと，発症から 10 時間以上経過しており，白血球数と LDH の上昇，およびアシドーシスも認めたため，腸管壊死を来している可能性もあることから，開腹手術を行うこととした．

手術所見：トライツ靭帯から 100cm の空腸より遠位側小腸の色調が悪いが，壊死所見ではなかった（**Fig. 2**）．色調変化部位を境界に辺縁動脈も遠位小腸側で触れにくく，pulse doppler でもほとんど信号を認めなかった．結腸の色調は良好であった．上腸間膜動脈は空腸第 1 枝分岐部より遠位側で拍動を触れにくかった．経食道的心エコーで，心房内の血栓は認めなかった．閉塞部位を特定するために術中血管造影検査を行うこととした．上腸間膜動脈は中結腸動脈と第 1 空腸動脈の分岐部直後で完全閉塞していた（**Fig. 3A**）．末梢血管は回腸領域で造影不良であったが，中結腸動脈と第 1 空腸動脈からのアーケードを介した血流で回盲動脈と空腸動脈末梢は造影されており，これにより壊死を免れたものと思われた（**Fig. 3B**）．根部の血管壁は整であったため，動脈硬化に起因するものではなく，血栓による急性閉塞と診断し，引き続き血栓除去術を行うこととした．第 1 空腸動脈分岐部より 1cm 遠位側で上腸間膜動脈を 2

Fig. 2 Gross inspection of the ischemic small intestine. The 100 cm proximal jejunum showed normal color with enough pulsation. The distal small intestine was ischemic but not necrotic, in which the pulsation was very weak.

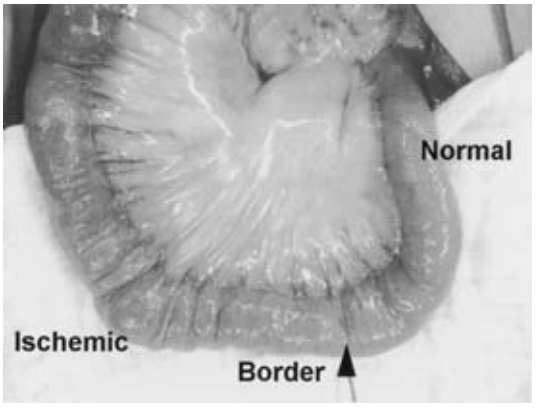

cmにわたり切開し，攝子とFogartyカテーテルを用いて，約4cmの軟らかい新鮮血栓を除去した(**Fig. 4A, B**)．遠位側からのback flowも良好で，切開部を縫合閉鎖した．直後より腸管の色調は回復し，小腸辺縁動脈の拍動も確認できたため，閉腹して手術を終了した（**Fig. 4C**)．

術後経過：血栓再発予防のため，術後第1病日からヘパリン，第8病日からワーファリンによる抗凝固療法を開始した．術後7病日に行った造影CTでは上腸間膜動脈は末梢まで描出されていた(**Fig. 5**)．経過良好で術後12病日に退院となった．

考　察

上腸間膜動脈閉塞症は死亡率が60～90%に達する予後不良の疾患であり，血栓による塞栓症の場合には心房細動や心弁膜症などの基礎疾患に起因することが多い[1)~5)]．虚血が長時間に及ぶと広範囲の腸壊死から大量腸切除術を要し予後不良の原因となる．腹痛が強い割に理学所見に乏しいことを特徴とするが，まれながら本症例のように下血を来し，虚血性大腸炎との鑑別を要した報告例もある[6)]．本症例および報告例はいずれも下血が一過性であるうえに，塞栓摘除術で治癒できているため，急性動脈閉塞直後の一過性粘膜障害により下血を来したものと思われた．

手術適応に関しては，血液検査所見で白血球数，

Fig. 3 A：Intraoperative angiography demonstrated the occlusion of the superior mesenteric artery (SMA) distal to the middle colic artery (MCA) and the 1st jejunal artery. B：Blood supplies from the MCA to the ileocecal artery (ICA) and from the 1st jejunal artery to the peripheral jejunal artery were obvious, but to the ileal artery was unclear.

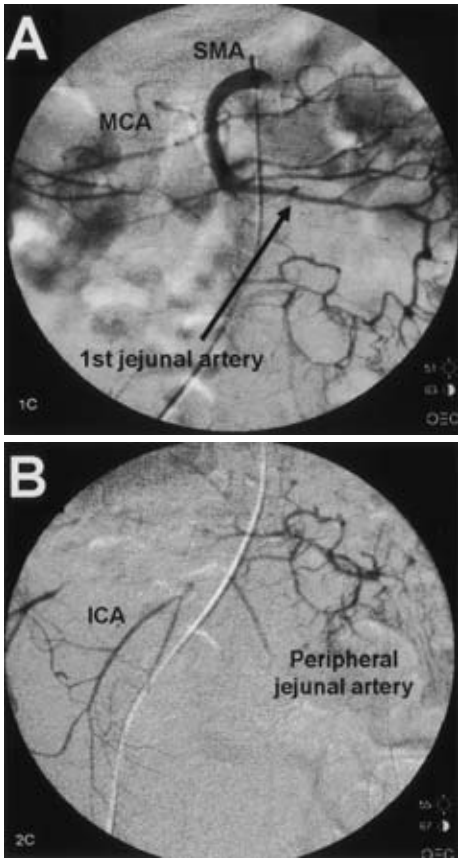

CPK，LDHの上昇や血液ガス分析でアシドーシスを認める場合に腸管壊死が疑われるため，開腹術が奨められている[3)~5)]．しかし，腸管壊死症例での上記検査値の陽性率は20～80%とばらつきがあり[3)~5)]，逆に血栓摘除術や溶解療法で治癒した症例でも検査値陽性を示す例も存在し[6)7)]，一概に血液検査値のみで手術適応を決定すべきではない．茂木ら[8)]は上腸間膜動脈閉塞部位で血栓溶解療法の適応を提唱しており，根部完全閉塞の場合は発症から5時間を，中結腸動脈分岐部以下の末梢閉塞の場合には24～48時間をgolden timeとし，それ以上経過したものは手術を行うべきであると述

Fig. 4　A：Superior mesenteric artery (SMA) was explored and the thrombectomy was performed. Opened and closed triangles indicated the 1st jejunal artery and the sutured part of the SMA. B：Fresh thrombus, 4cm in length, was removed by the use of forceps and Fogarty catheter. C：Ischemic color of the small intestine was recovered immediately after the thrombectomy and the pulsation of the blood supply to the small intestine was obvious. "Border" part is the same as indicated in Fig. 2.

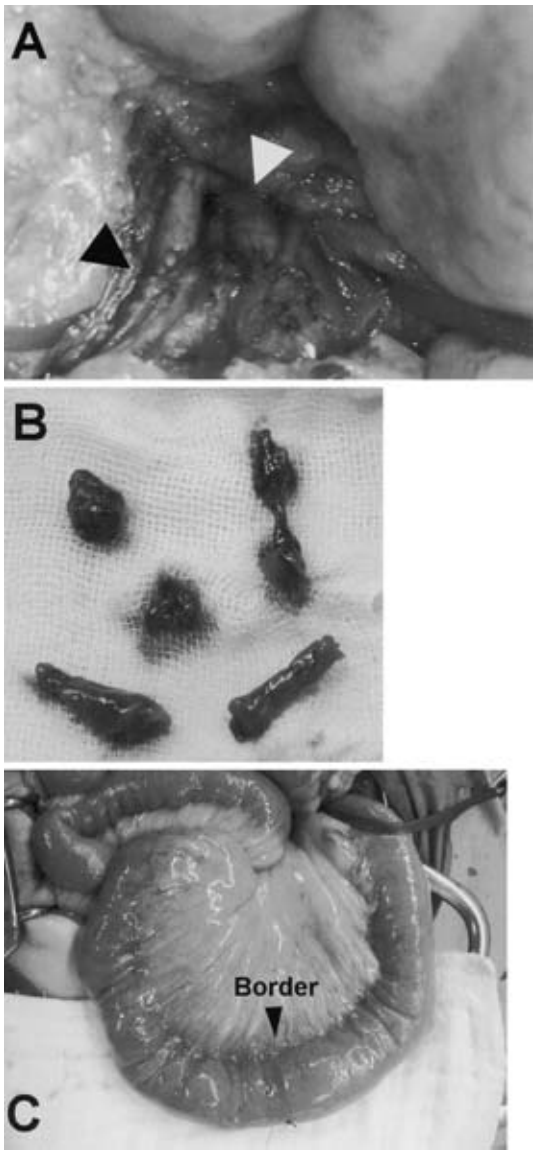

Fig. 5　Three dimensional enhanced-computed tomography on postoperative day 8, demonstrated no defect in the superior mesenteric artery (white arrow).

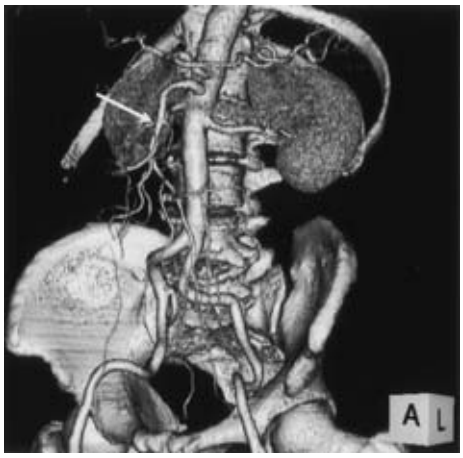

べている．最近の血管造影下手技・治療の進歩[7)9)]を鑑みると，ショックや腹膜刺激症状を呈したり，CT で腸管壁の肥厚・気腫像を示すなどの明らかな腸管壊死を示す所見がなければ，血管造影検査を行ったうえで，手術か溶解療法かの判断をしてもよいものと思われる．本症例では術前の CPK は正常で，アシドーシスや LDH の上昇も軽度であり，腹部所見も乏しかったことから，下血を認めなければ血管造影検査とそれに続く血栓溶解療法で治癒できた可能性もあったのではないかと思われた．

上腸間膜動脈血栓症に対する手術は，壊死腸管の切除術や血栓溶解治療抵抗例に対する血栓除去術のために行われる場合がほとんどであるため，術中に診断目的に血管造影を行った報告は現在までない(医学中央雑誌で，1983 年から 2006 年までの「上腸間膜動脈血栓症」と「上腸間膜動脈塞栓症」をキーワードとして検索し，会議録は除いた)．本症例のように術前所見から腸管壊死を疑ったうえに下血を認めたことから直接開腹手術を行ったが，腸管壊死に至ってないことが術中に判明した場合には，術中血管造影検査が閉塞の部位や程度を確認するうえでも有用であると思われた．特に，動脈硬化に起因する血栓症との鑑別が重要で，この場合には血栓除去術が無効である場合が多いた

め，血行バイパス術あるいは当該領域の腸管切除を施行することとなる．しかし，血管造影検査の待機中や施行中に腸管虚血が進行する可能性もあり，施行に当たっては慎重でなければならない．一方，全施設で血管造影検査が行えるわけではないため，この場合には触診や pulse doppler で閉塞部位と性状をある程度予測して方針を決定せざるを得ない．また，本症例では血流再開通の確認のための像影を術中に行わず，術後1週間目の CT で確認したが，可能な限り造影カテーテルを留置したまま血栓除去術直後に確認を行うべきであり，反省すべき点と思われた．

文　献

1) Bergan JJ, Dean RH, Conn J Jr et al：Revascularization in treatment of mesenteric infarction. Ann Surg **182**：430—438, 1975
2) Endean ED, Barnes SL, Kwolek CJ et al：Surgical management of thrombotic acute intestinal ischemia. Ann Surg **233**：801—808, 2001
3) 中村　達，小谷野憲一，倉地清隆ほか：急性上腸間膜動静脈閉塞．消外　**23**：1941—1946, 2000
4) 井口雅史，西村元一，三輪晃一ほか：急性上腸間膜動脈閉塞症に対する診断・治療の問題点．日腹部救急医会誌　**19**：329—335, 1999
5) 田端峯雄，渋谷　寛，大迫政彦ほか：急性上腸間膜動脈閉塞症 37 例の検討．日腹部救急医会誌　**21**：489—497, 2001
6) 北村　宏，山田武男，大場伸一郎ほか：塞栓摘除術を施行した急性上腸間膜動脈閉塞症の1例．日消外会誌　**23**：2425—2428, 1990
7) 渡辺　学，安藤美穂，石井邦彦ほか：選択的ウロキナーゼ動注療法が奏功した急性上腸間膜動脈血栓性閉塞症の1例．日腹部救急医会誌　**18**：1183—1188, 1998
8) 茂木克彦，石飛幸三，関みな子ほか：急性上腸間膜動脈閉塞症―閉塞部位と臨牀経過について―．日腹部救急医会誌　**16**：427—432, 1998
9) 小山　剛，貝崎亮二，森本純也ほか：上腸間膜動脈血栓症術後早期再然に対し経カテーテル的血栓吸引療法を施行した1例．日消外会誌　**38**：684—689, 2005

A Case of Acute Occlusion of Superior Mesentric Artery Treated by Intraoperative Angiography and Subsequent Thrombectomy

Takao Ohtsuka, Akira Nakagawachi, Tomonori Shimonishi, Kiyokazu Koga*, Yukio Okazaki*, Yuji Nakafusa and Kohji Miyazaki

Department of Surgery and Departement of Cardiovascular Surgery*, Saga University Faculty of Medicine

A 69-year-old man with untreated atrial fibrillation admitted for intermittent abdominal pain and bloody stool was found in computed tomography (CT) to have occlusion of the superior mesenteric artery (SMA). Laboratory data suggested intestinal necrosis necessitating emergency laparotomy. The jejunum and ileum were found to be ischemic but not necrotic. Intraoperative angiography showed the SMA to be occluded just distal to the first jejunal branch. Subsequent SMA exploration led to thrombectomy. The ischemic color of the small intestine recovered immediately after thrombectomy, as did pulsation of the blood supply to the small intestine. The postoperative clinical course of the patient was good. Our case demonstrates that intraoperative angiography is useful in evaluating the occlusion site in the SMA when the patient undergoes laparotomy with a diagnosis of intestinal necrosis and ischemic change is found to be reversible.

Key words：superior mesenteric arterial occlusion, intraoperative angiography, thrombectomy

〔Jpn J Gastroenterol Surg 40：1520—1524, 2007〕

Reprint requests：Takao Ohtsuka　Department of Surgery, Saga University Faculty of Medicine
5-1-1 Nabeshima, Saga, 849-8501 JAPAN

Accepted：January 31, 2007

©2007 The Japanese Society of Gastroenterological Surgery　Journal Web Site：http://www.jsgs.or.jp/journal/