日消外会誌　40（8）：1542～1547，2007年

症例報告

局所切除後の長期生存を認めた直腸肛門部悪性黒色腫の1例

国保匝瑳市民病院外科[1)]，千葉大学大学院臓器制御外科[2)]

齋藤　徹[1)2)]　宇田川郁夫[1)]　セレスタ RD[1)]　渡邉　茂樹[1)]
新村　兼康[1)]　菊地　紀夫[1)]　宮崎　勝[2)]

直腸肛門部原発の悪性黒色腫は早期から転移を来し，極めて予後不良な疾患であるが，局所切除と化学療法により10年を経て生存中の症例を経験したので報告する．症例は70歳の男性で，直腸ポリープの診断で経肛門的に局所切除を施行した．直径20mmで有茎性であった．割面は血栓様で黒色，病理組織学的診断は悪性黒色腫であった．直腸切断術と局所切除では生存率に有意差はないとの報告もあり，化学療法のみで経過観察となった．CDV療法を年2～3回施行し10年が経過した．直腸悪性黒色腫は予後不良だが，術式に関する統一した見解はない．多くは腹会陰式直腸切断術が施行されるが，今回の症例は局所切除のみで10年の経過をたどった．9年目に肺転移を認めるも現在は増大傾向はない．10年目に局所再発で経肛門的切除を施行したが，同治療を継続し現在良好なquality of lifeが得られている．本症例は直腸悪性黒色腫の治療確立の課題に貴重な1例と考えられる．

はじめに

直腸肛門部原発の悪性黒色腫はまれな疾患であり，早期から高率に血行性，リンパ行性転移を来し極めて予後不良である．よって，治療は直腸癌と同様に早期の外科的根治手術が必要とされる．一方，近年になり直腸切断術と局所切除では生存率に有意差はないとの報告もあり[1)2)]，術式に関する統一した見解には至っていない．今回の症例は10年の経過をたどり，術式とquality of life（以下，QOL）の検討で貴重な症例であり若干の文献的考察を含め報告する．

症　例

患者：70歳，男性

主訴：下血

現病歴：以前から内痔核を指摘されていたが，排便時出血の増加と肛門付近の腫瘤突出も自覚したため平成8年12月当科受診．直腸診，肛門鏡での診察で肛門縁から約2cm口側5時方向に内痔核様の隆起性病変を認めた．大腸内視鏡検査では内痔核の診断で生検せず．肛門鏡では直腸ポリープも疑われるため患者の希望で手術目的入院となる．

既往歴：15歳時に左大腿部打撲．47歳時に内視鏡下胃ポリープ切除．

家族歴：兄が胃癌．

入院時現症：身長156cm，体重62kg，栄養状態良好．

入院時血液検査所見：赤血球$494\times10^4/mm^3$，血色素15.9g/dlと貧血なし．血算，生化学，凝固に異常所見を認めず．

大腸内視鏡検査所見：肛門縁に隆起性病変認めるが内痔核の診断で生検せず（**Fig. 1**）．

手術所見：平成8年12月中旬，経肛門的に局所切除を施行．直径20mmの有茎性ポリープが歯状線よりも1cm口側3時方向に存在．表面は一部壊死し乳頭状．ポリープを粘膜とともに根部で切除．ポリープ割面は血栓様で黒色（**Fig. 2**）．

病理組織学的検査所見：H.E.染色では結節型の腫瘍細胞がメラニン顆粒を有して存在（**Fig. 3a**）．また，HMB-45（**Fig. 3b**）染色陽性，S-100蛋白陽性であった．以上より，悪性黒色腫と診断した．

＜2007年1月31日受理＞別刷請求先：齋藤　徹
〒260-8670　千葉市中央区亥鼻1―8―1　千葉大学大学院臓器制御外科学

Fig. 1　Endoscopic findings of the anorectal region shows elevated lesion in the direction of 3° of anorectal wall measuring about 20 mm in size which extended 1 cm above the dentate line. Firstly, it was dignosed as internalhemorrhoids.

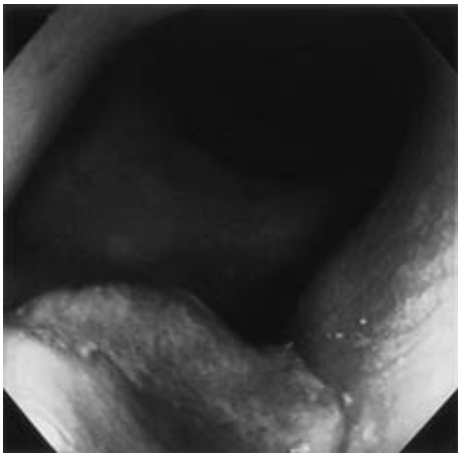

Fig. 2　Macroscopic appearance of the tumor in this case. The color of cutting plane was black, measuring 16×13 mm in size.



切除断端陽性であり，深達度も不明であった．

術後経過：腹会陰式直腸切断術を考慮したが，局所切除後に抗癌剤を併用した場合との比較で予後に有意差ないとの報告[2]もあり後者を選択．9日後に経肛門的に直腸粘膜を追加切除．肛門括約筋は温存．病理組織学的診断は悪性所見なし．初回手術から第20病日目の平成9年1月初旬にCisplatin，Vindesine sulfate，Dacarbazineによる抗癌剤治療（CDV療法）を開始．1日目にCisplatin 100mgとVindesine sulfate 2mg，2日目からDacarbazine 100mgを5日間連続投与し，これを1クールとした．

Fig. 3　a：Histopathology of the resected tumor. Microscopic appearance of the tumor in this case, showing a proliferation of melanin-containing atypical cells (arrow). The tumor consisted of polygonal malignant melanoma cells that showed mild atypia. (H&E, original magnification×400). b：Immunohistochemical staing of the tumor was positive. HMB45 staining was positive for melanoma cells (original magnification×400).

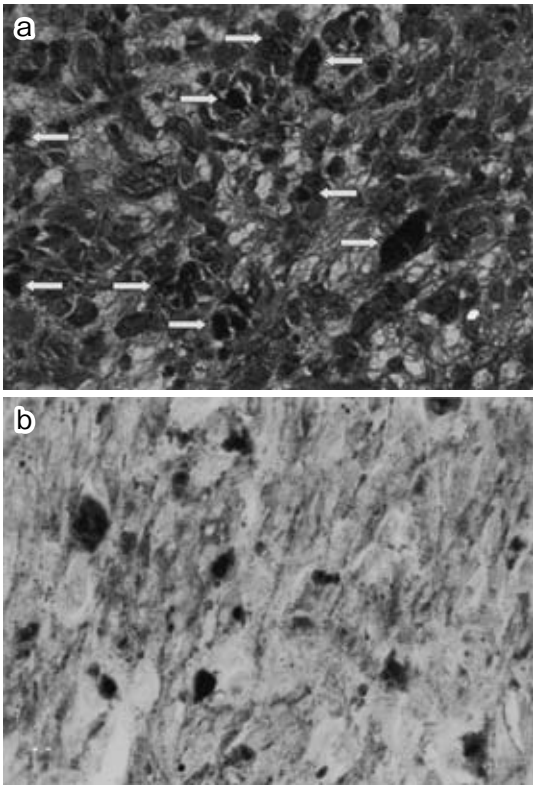

2クール終了後の平成9年2月下旬，手術瘢痕の生検で再発を認めたが患者本人が外科的治療を希望されなかったため，同治療を継続．同年3月中旬に左大腿から鼠径にかけて径約10cmの腫瘤を認めた(**Fig. 4**)．患者本人は15歳頃から自覚していたが，初診時の腹部診察では診断されず自己申告もしなかった．超音波下に生検するも異型細胞なし．

以後，CDV療法を年間2クール施行．患者希望

Fig. 4　Abdominal MRI shows a low intensity mass with 10cm in size near the inguinal ligament.

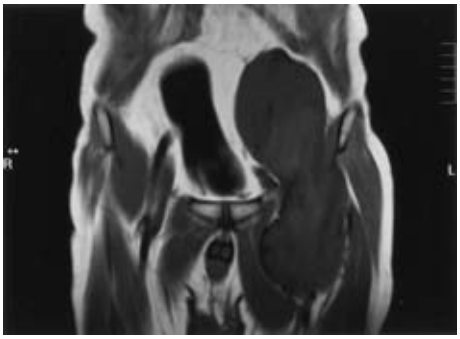

での中断時期もあったが治療は継続され症状なく経過．平成17年3月までに20クール施行．同年8月に検診精査目的で施行した胸部CTで肺腫瘍を認めたが，同治療を継続し平成18年5月現在増大傾向なし．

平成18年5月中旬に血便を認め，直腸診でポリープの診断．経肛門的に局所を切除（**Fig. 5**）．病理組織学的検査では免疫染色を前回同様に施行し，悪性黒色腫再発の診断．深部断端は腫瘍細胞の露出あり．肺転移の疑いと10年の経過を考慮し外科的追加切除は施行せず．

また，左大腿腫瘤を針生検し病理組織学的検査所見（**Fig. 6**）は膠原線維性組織で異型細胞はなく，悪性黒色腫の転移は否定．平成18年6月までに延25クール施行し自覚症状はない．

考　察

直腸肛門部悪性黒色腫は全黒色腫症例の0.4～1.6%，全肛門部悪性腫瘍の約1%といわれ[3)～5)]，まれな疾患である．症状としては下血，肛門部腫瘤，腫瘤脱出，便通異常などが見られる．痔による出血や血栓性外痔核と間違われることが多く，特異的な自覚症状を欠くことが診断・治療の遅延の一因となっている．本症の発生部位は直腸肛門移行部が多く，本症例も同部位に位置していた．5年生存率は5.4～17.4%[6)]で，肛門癌（腺癌42.1%，扁平上皮癌42.7%），皮膚原発症例（37.7%）と比較すると予後不良である[7)]．

今回，「直腸悪性黒色腫」をキーワードに1983年から2006年までの医学中央雑誌およびその引用文献をもとに検索（会議録も含める）すると，58件の報告がされている．また，海外では199例（PubMed，使用キーワード：「anorectal malignant melanoma」対象期間1950年1月～2006年7月）が報告されている．このうち，5年以上の長期生存例は本邦では自験例含め15例（局所切除は4例）（**Table 1**）[6)8)～20)]，海外で43例（局所切除は7例）であった[1)]．その本邦15例のうち10年以上は自験例以外では2例でいずれも腹会陰式直腸切断術を施行．また，本症例以外の局所切除の3例のうち1例は術後7年で死亡，1例は化学療法を行

Fig. 5　Recurrent rectal polyp was detected which extended 1 cm above the dentate line. By the transanal route, this polyp was resected and pathological diagnosis was malignant melanoma by H&E stain and Immunohistochemical stain same as Fig. 3a, b.

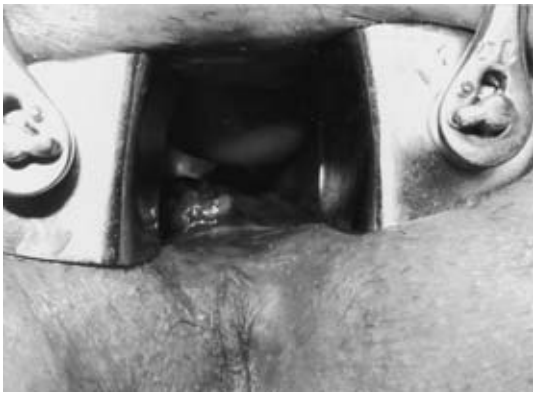

Fig. 6　Microscopic findings showed inguinal mass was composed of collagen fiber and no atypical cells（H&E. stain）.

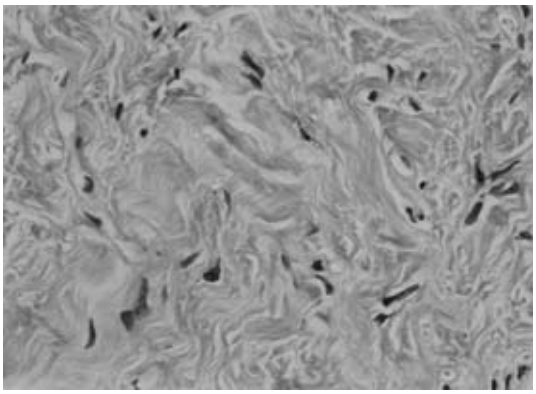

Table 1　Long term survivor of anorectal malignant melanoma　(alive more than five years in the case of Japan)

Case	Auther	Year	Age Sex	Surgical treatment	Tumor size (cm)	Depth of invasion	Tumor morphology	Metastasis	A.C	Local recurrence	Prognosis
1	Yamada[8]	1970	63 M	APR	3.2	mp	torose	LN	−	−	6Y alive
2	Ouchi[9]	1977	60 F	APR	2.5	sm	pedunculated	—	+	−	7Y alive
3	Imamura[10]	1977	74 M	APR	3.2	mp	torose	LN	−	Skin (back) meta 8Y after	9Y alive
4	Asao[11]	1981	61 M	APR	Thumb size	mp	torose	LN	−	−	6Y alive
5	Oikawa[12]	1985	64 M	APR	unknown	sm	torose	LN	+	−	10Y alive
6	Baba[13]	1989	47 F	APR	1.7	sm	torose	unknown	−	−	6Y alive
7	Nishimori[14]	1989	68 F	APR	1.2	sm	torose	unknown	+	−	5Y alive
8	Hara[15]	1992	59 F	APR	4.0	mp	torose	—	−	−	10Y alive
9	Shimada[16]	1996	74 F	APR	4.3	mp	torose	—	−	Liver, bone meta 5Y after	6Y alive
10	Onoue[17]	1997	71 F	LE	2.0	mp	torose	unknown	+	+ 7Y after	7Y died
11	Nishina[6]	2001	76 M	LE	1.0	m	pedunculated	—	−	−	7Y alive
12	Fukui[18]	2002	54 F	APR	0.6	unknown	torose	—	+	−	6Y alive
13	Tsuchida[19]	2004	65 F	LE	1.0, 0.5	sm	pedunculated	—	+	−	6Y alive
14	Hasegawa[20]	2005	73 F	APR	5.5, 1.6	mp, sm	torose	—	−	−	7Y alive
15	Our Case		70 M	LE	1.8	unknown	torose	—	+	+ 10Y after	10Y alive

APR：Abdominoperineal resection　LN：Lymph node
LE：Local excision　A.C：Adjuvant chemotherapy

わずに無再発生存，もう1例は術後にDAVとIFN-βの化学療法後，無再発生存であると報告されている．10年以上の生存は当症例のみであった．

診断はその肉眼検査所見あるいは内視鏡検査所見が参考になるが，確定診断には生検が必要である．皮膚原発の悪性黒色腫では生検は禁忌であるといわれていたこともあるが，最近では積極的に施行し，確定診断を得たほうがよいとされている[21]．直腸肛門部原発の場合でも，治癒切除例では生検の有無によって予後に差はみられなかったという報告[22]や，70%が生検で術前診断されているという報告もあり[23]，生検による術前診断の確定は試みてよいと思われる．ただし，生検による確定診断後は，速やかに手術を行うべきである．本症例では内視鏡医の内痔核の診断により生検は未施行だったが，肛門鏡でのポリープの診断で患者が切除を希望し局所切除後に確定診断を得た．初回の局所切除の病理組織学的診断が断端陽性であったため追加手術の方法が課題となった．また，鼠径部への転移を認めることも多く[21]本疾患でも同部位に腫瘤を認めたため長期フォローを続けたが，外傷による炎症性変化であった．

治療は直腸癌と同様の広範なリンパ節郭清を伴う腹会陰式直腸切断術が必要とされている[16]．しかし，本疾患に対し側方郭清を施行した報告がある一方，局所切除後の長期生存例も報告され確率した治療法がないのが現状である．原ら[15]は長期生存の条件を腫瘍径が5cm未満，壁深達度が固有筋層以内，広範リンパ節郭清を伴う腹会陰式直腸切断術の施行の3点であると報告している．一方，Rossら[2]は直腸切断術と十分な切除を施行した局

所切除を比較すると生存率の有意差はないと報告している．

手術に関し近年，本邦でも局所切除後に長期生存が得られた3症例が報告されている[6)17)19)]．いずれも隆起・有茎性の腫瘍で，腫瘍径2.0cm以下，壁深達度は固有筋層以内であった．これらの症例に対しては局所切除および化学療法で長期生存の可能性を期待できると示唆された．

化学療法は，皮膚原発の悪性黒色腫ではDTIC（dimethyl triazenoimidazole carboxamide），ACNU，VCRの3者併用によるDAV療法が広く行われている．免疫療法では，インターフェロンのうちIFN-βが1985年に悪性黒色腫の治療薬として認可され，DAV療法とINF-βの局所投与を併用するDAVフェロン療法はDAV療法単独に比べstage III皮膚悪性黒色腫の5年生存率を約19%上回ることが報告されている[24)]．また，進行期化学療法としては，Cisdimmine dichloro platinum（CDDP），DTIC，Vindesine（VDS）によるCDV療法が多く行われてきた．しかし，これらは皮膚原発症例の成績であり，直腸肛門部の悪性黒色腫は症例が少ないため十分な検討はなされていない．本症例では，初回からこのCDV療法を施行し，約10年間で述べ25クールとなった．発見と局所切除が早期であれば，CDV療法は有効であるが10年近い経過では再発の発現は抑えきれずその進行速度を抑制するに留まることが本症例で示唆された．まれな疾患である本疾患が新たに同部位に生じることは考えにくく，遺残した細胞が増大したと思われた．

本疾患に対する有効な治療は確立されておらず，手術法の選択の妥当性，術後補助療法の必要性を判断するのは困難である．しかし，本症例からはQOLを保つ長期生存のために局所切除と化学療法も有効であると考えられたが，10年の経過を経て再発の兆候を認めた．今後本疾患における治療とQOL維持の面で長期生存例のさらなる報告が待たれる．

文　献

1) Malik A, Tracy LH, Jeffery M：Long-term survivor of anorectal melanoma. Dis Colon Rectum **45**：1412—1417, 2002
2) Ross M, Pezzi C, Peiiz T et al：Patterns of failure in anorectal melanoma. Arch Surg **125**：313—316, 1990
3) Thibault C, Sagar P, Nivatvongs S et al：Anorectal melanoma：an incurable disease? Dis Colon Rectum **40**：661—668, 1997
4) Roumen RM：Anorectal melanoma in the Netherland：a report of 63 patients. Eur J Surg Oncol **22**：598—601, 1996
5) Whooley BP, Shaw P, Astrow AB et al：Long term survival after locally aggressive anorectal-melanoma. Am Surg **64**：245—251, 1998
6) 西科琢雄，国枝克行，宮　喜一ほか：長期生存しえた直腸肛門部悪性黒色腫の2例．日消外会誌 **34**：292—296, 2001
7) 岡部　聡，中島和美，金子慶虎ほか：直腸肛門部悪性黒色腫—自験例と本邦報告137例の検討—．日本大腸肛門病会誌　**40**：401—407, 1987
8) 山田　斎，朝倉元晴，富永正中ほか：直腸悪性黒色腫の長期生存例．外科　**32**：969—971, 1970
9) 大内明夫，早川　勝，佐久間晃ほか：直腸肛門部悪性黒色腫．癌の臨　**23**：873—880, 1977
10) 今村哲夫，坂本穆彦，坂元吾偉：肛門直腸境界部の悪性黒色腫．日臨　**35**：1567—1569, 1977
11) 浅尾寧延，和田　誠，浜田吉則ほか：肛門部に原発した悪性黒色腫の1例．日本大腸肛門病会誌 **34**：366, 1981
12) 及川隆司，安部厚憲，田村　元ほか：肛門管原発悪性黒色腫の長期生存の1例．日本大腸肛門病会誌　**38**：282—288, 1985
13) 馬場正三：直腸悪性黒色腫．日本大腸肛門病会誌 **42**：1129, 1989
14) 西森武雄，奥野匡宥，長山正義ほか：直腸肛門部悪性黒色腫の2例．日本大腸肛門病会誌　**42**：118—122, 1989
15) 原　春久，浅野道雄，浅井秀司ほか：長期生存した直腸肛門部悪性黒色腫の1例．日消外会誌 **25**：2046—2049, 1992
16) 嶋田　鼎，中鉢誠司，一戸文雄ほか：直腸肛門部悪性黒色腫と早期胃癌が重複した長期生存者の1例—わが国報告例の検討—．癌の臨　**42**：1109—1119, 1996
17) Onoue S, Katoh T, Shibata Y et al：Seven-year survivor with malignant melanoma of the anus without radical surgery. Int J Clin Oncol **2**：121—124, 1997
18) Fukui R, Hata F, Yasoshima T et al：Malignant melanoma of the anorectum：report of four cases. Surg Today **32**：555—558, 2002
19) 土田知史，米山克也，佐々木一嘉ほか：局所切除および免疫化学療法にて長期寛解を得た直腸肛門部悪性黒色腫の1例．日消外会誌　**37**：1787—1793, 2004
20) 長谷川小百合，貞廣荘太郎，鈴木俊之ほか：多発

病巣を有し長期生存した直腸悪性黒色腫の 1 例. 日本大腸肛門病会誌 **58**：255—259, 2005
21）斎田俊明，山本明史編：悪性黒色腫の診断・治療指針．金原出版，東京，2001，p21—31
22）半羽宏之，東野正幸，裵 光男ほか：直腸肛門部悪性黒色腫の 1 治験例と本邦報告 154 例の検討. 日臨外医会誌 **53**：154—158, 1992
23）板野 聡，寺田紀彦，堀木貞幸ほか：粘膜浸潤を伴った直腸肛門部悪性黒色腫の 1 例．日本大腸肛門病会誌 **55**：145—150, 2002
24）山本明史：フェロン・DAV 併用療法の基礎と臨床．Skin Cancer **11**：358—366, 1996

A Case of the Long-Term Survivor of Anorectal Melanoma after Local Excision

Toru Saito[1)2)], Ikuo Udagawa[1)], Shrestha Ram Dhoj[1)], Shigeki Watanabe[1)],
Kazuyasu Shinmura[1)], Norio Kikuchi[1)] and Masaru Miyazaki[2)]
Department of Surgery, Sosa Municipal Hospital[1)]
Department of General Surgery, Graduate School of Medicine, Chiba University[2)]

Anorectal malignant melanoma（MM）is a rare disease with a poor prognosis and early-phase metastasis. We report our successful treatment with local excision and chemotherapy that has enabled our patient to survive for 10 years. A 70-year-old man suffering from rectal polyps underwent local transanal excision. A pedunculated polyp about 20mm long was resected. The cutting plane was black. The pathological diagnosis was MM. Some papers have reported that no difference exists in survival between abdominoperineal resection（APR）and local excision, with the patient followed up by chemotherapy alone. We have conducted CDV chemotherapy in our patient two or three times a year for 10 years. Anorectal MM has not been established despite the poor prognosis. Most cases of APR over these ten years have involved only local excision in this case. Lung metastasis detected in the ninth year has not progressed. In the tenth year, local recurrence was detected and local transanal excision was done, CDV chemotherapy was continued, and our patient remains free from disease and maintains high quality of life. This successfully case of ongoing anorectal MM provides valuable information on establishing an effective therapeutic regimen for this disease.

Key words：anorectal malignant melanoma, long time survival, local excision

〔Jpn J Gastroenterol Surg 40：1542—1547, 2007〕

Reprint requests：Toru Saito Department of General Surgery, Graduate School of Medicine, Chiba University
1-8-1 Inohana, Chuo-ku, Chiba, 260-8670 JAPAN

Accepted：January 31, 2007

©2007 The Japanese Society of Gastroenterological Surgery Journal Web Site：http://www.jsgs.or.jp/journal/