日消外会誌　40（9）：1576～1581，2007年

症例報告

胃異所性膵の癌化を認めた１例

徳島大学大学院ヘルスバイオサイエンス研究部病態制御外科学分野，
同　臓器病態外科学分野*，同　人体病理学分野**

吉田　卓弘　　梅本　　淳　　山井　礼道　　清家　純一
本田　純子　　丹黒　　章　　島田　光生*　　米田亜樹子**

非常にまれな胃異所性膵から発生した腺癌の１例を報告する．症例は64歳の男性で，胸膜炎の経過観察中に，胸部CTにて胃幽門部大彎側に径3.0cmの腫瘤を偶然に指摘された．上部消化管内視鏡検査，超音波内視鏡検査を施行したところ，幽門前庭部になだらかな隆起性病変を認め，筋層を主座とする粘膜下腫瘍を認めた．Retrospectiveには２年前のCTでも存在しており，腫瘍径にほとんど変化を認めなかった．しかし，幽門狭窄症状を来したため，胃gastrointestinal stromal tumorの術前診断のもと腹腔鏡下幽門部分切除術を施行した．腫瘍の一部を術中迅速診断に提出したところ，胃異所性膵と考えられた．永久標本では粘膜下層から漿膜下にかけて腫瘍が存在し，一部に腺癌への移行像を認め，異所性膵から発生した高分化型腺癌と診断された．粘膜下腫瘍の治療においては，悪性腫瘍が併存する可能性も念頭におく必要がある．

はじめに

異所性膵はまれな疾患ではないが，その癌化の報告は極めて少ない[1)2)]．胃粘膜下腫瘍の診断のもと胃幽門部分切除術を施行し，異所性膵から発生したと考えられる腺癌であった１例を経験したので報告する．

症　　例

患者：64歳，男性

主訴：腹部膨満感

現病歴：当院で胸膜炎の経過観察中，CTにて胃幽門部に径3.0cmの腫瘤を偶然に指摘された．精査加療目的で当科に紹介となり，上部消化管内視鏡検査，超音波内視鏡検査の結果，胃粘膜下腫瘍と診断された．Retrospectiveに見ると２年前のCTでも存在しており，腫瘍径にほとんど変化はなかった．幽門狭窄を来してきたため，手術目的にて入院となった．

輸血歴・家族歴：なし．

入院時現症：腹部は膨満を軽度認めるが，圧痛はなし．肝臓，脾臓，腫瘤は触知しない．眼瞼結膜貧血なし．腹部に手術歴なし．胸膜炎による発熱，咳，呼吸音の減弱なし．

血液生化学検査：貧血なく，肝・腎機能に明らかな異常を認めず，腫瘍マーカー（CEA，CA19-9）は正常範囲内であった．

腹部CT：胃幽門部の壁肥厚は造影効果を認めた（**Fig. 1**）．約２年前のCTでも腫瘤は認められたが，2.9×2.5cm→3.0×2.5cmと腫瘍径の変化はほとんどなかった．

上部消化管造影X線検査：胃内に食物残渣を

Fig. 1　CT scanning showed a slowly enhanced tumor of approximately 3.0cm in size on the pylorus.

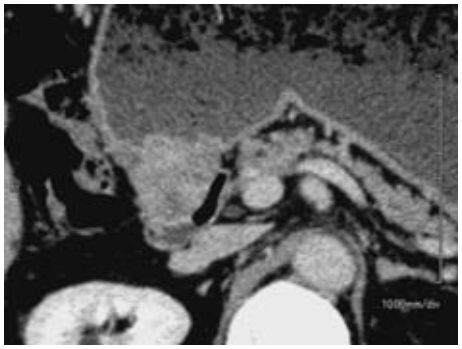

＜2007年２月28日受理＞別刷請求先：吉田　卓弘
〒770-8503　徳島市蔵本町２―50―１　徳島大学大学院病態制御外科学分野

Fig. 2　A：Gastrointestinal endoscopy showed submucosal tumor on the posterior wall in the prepylorus (arrow). Endoscopic fiber passed pyloric ring smoothly. B：Resected stomach showed submucosal tumor on the pylorus. Linear ulcer was detected at the top of the submucosal tumor. PM：proximal margin, DM：distal margin.

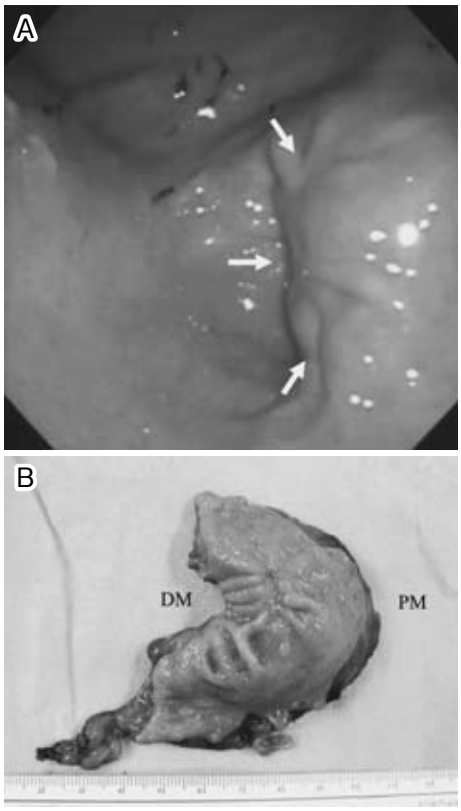

多量に認めた．幽門部に CT と一致する約 2.5cm の丸い隆起性病変が認められた．

上部消化管内視鏡検査：胃幽門部後壁大彎よりに bridging hold を伴うなだらかな粘膜下腫瘍を認め，頂部はやや発赤し，びらん面の形成を認めた．幽門輪上に腫瘤を認めたが内視鏡の通過は可能であった(**Fig. 2A**)．同部位の生検では萎縮性胃粘膜が採取されたのみであった．

超音波内視鏡検査（EUS)：低エコーを主体とし，第 4 層（筋層）と連続性のある腫瘤として描出された．境界はほぼ明瞭で，内部エコーは不均一であった．圧迫検査所見では硬い腫瘤である印象であった．

術前診断は筋層に連続する胃粘膜下腫瘍である

Fig. 3　The specimen had already cut (line A) in the intraoperative examination. The cut surface of the tumor showed the whitish lesion in the deeper layer of the mass (arrow A) and some cystic spaces (arrow B). The dotted line shows the limits of the tumor included adenocarcinoma and normal pancreatic tissue.

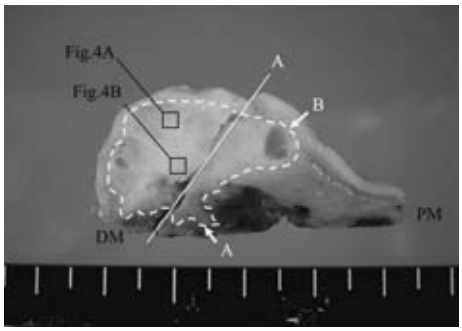

ことから胃 gastrointestinal stromal tumor (以下，GIST) の可能性が考えられた．まず，腫瘤を含む幽門輪切除をして術中迅速診断を行い，GIST またはその他の間葉系腫瘍であれば追加切除の必要性はないものとし，診断的治療として手術治療の方針とした．

手術所見：手術はリンパ節郭清を伴わない腹腔鏡下胃幽門部分切除術を施行．小開腹創下に胃十二指腸吻合した．胃粘膜下腫瘍は後壁を主座とし，膵頭部への浸潤は認めなかった．腫瘍部分の脂肪織は切除側につけて十二指腸を切離した．切除標本の術中迅速診断では，筋層内に異型性の乏しい腺管の増生を認め，胃異所性膵が考えられた．

切除標本：粘膜には明らかな腫瘍性病変はなく，腫瘍の頂部に線状の陥凹びらんを認めるのみであった(**Fig. 2B**)．割面では腫瘤の漿膜よりに線維の増生があり，一部で壁外の脂肪識に辺縁不整な引き込み像を認めた．また，小さい嚢胞がところどころに認められた（**Fig. 3**)．

病理組織学的検査：H.E. 染色にて，腫瘍は正常粘膜上皮に覆われ，粘膜下層から筋層にかけて異型性のない腺管の増生があり(**Fig. 4A**)，その周囲の一部には，粘膜下層から漿膜下にかけて正常構造に分け入るようにして高分化型管状腺癌の増殖を認めた(**Fig. 4B**)．術中迅速診断で悪性と診断されなかったのは，正常膵組織部分がたまたま提出

Fig. 4　Histological findings revealed adenocarcinoma arising from ectopic pancreas, and transition between normal ductal epithelium with acinar cells (A) and dysplastic epithelial cells (B).

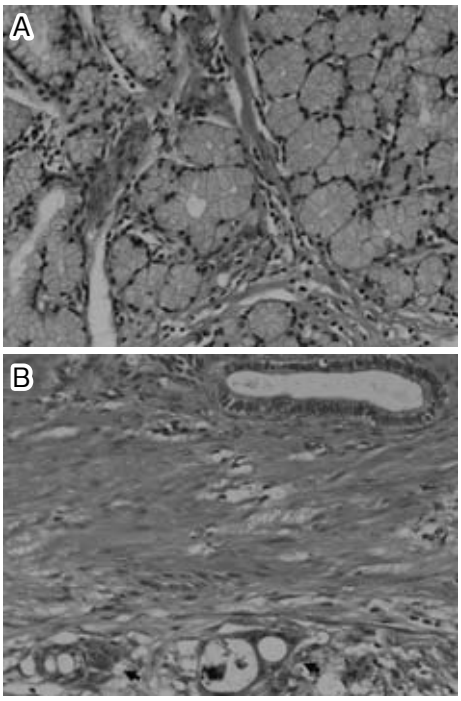

されたためであった．免疫染色にて異所性膵と考える腺管の上皮と腺癌と考える腺管の上皮との両方で，α-1 antitrypsin（＋），cytokeratin 7（＋），cytokeratin 20（－）であったことから迷入膵に由来する腺癌と考えられた．

考　　察

胃の異所性膵は胃粘膜下腫瘍の中では筋原性腫瘍に次いで多い疾患である[3]．胃の異所性膵の発生頻度は，長与らの検索で1,000例以上の剖検例では0.9～2.2%，胃切除例では0.25～3.5%であった[4)5)]．剖検例における異所性膵の発生部位の集計では，十二指腸27.7%　胃25.5%，空腸15.0%，Meckel憩室5.3%，回腸憩室3.0%，回腸2.8%，十二指腸憩室2.8%　網嚢1.7%，胆嚢1.3%，胃憩室1.1%，ほか1%未満，であり，全消化管における壁内の占居部位は，粘膜下54%，粘膜下および筋層23%，筋層8%，漿膜下および漿膜表面11%，全層4%と報告されている[6]．また，胃における異所性膵の発生部位については，幽門前庭部88%，体部に12%，胃底部にはみられなかったとしている[7]．形態的には，消化管内腔に開口部する導管の証明は診断の手がかりとなるものの，必ずしも証明されるわけではなく，24.6%[8]～45%[4]と高頻度ではない．EUSでは粘膜下から固有筋層に主座を置き，境界不明瞭，内部に点状，短線状高エコーが散在する低エコー腫瘤で，近傍の固有筋層の紡錘状肥厚を伴うのが特徴とされている[9]．

自験例では，術前の内視鏡検査および超音波内視鏡検査で，迷入膵に特徴的な導管の開口の所見はなく，腫瘍内部の導管を思わせる管状，輪状の管腔構造などが認められていなかったものの，異所性膵の好発部位である胃幽門部後壁大彎に筋層を主座とする粘膜下の隆起性病変であることから，異所性膵も鑑別診断にあげられる．

迷入膵から発生した腺癌であるかどうかについては，三坂ら[10]は過去3,000余例の胃癌症例中異所性胃壁内膵組織と隣接していた例は2例のみであり，明らかに異所性膵組織由来と病理組織学的に認定されえた症例は1例もなかったとまとめており，診断は困難である．迷入膵組織から発生した腺癌であると診断するための基準は種々示唆されているが，基本的には，①癌組織の主体が胃粘膜面よりむしろ粘膜下層以下に存在するか，または粘膜面にまったく癌組織を認めず粘膜下層以下に癌巣を認めること，②まだ癌化していない迷入膵組織が存在しこれから癌への移行が認められること，の2点に要約される．しかし，移行像を証明することはなかなか困難であり，癌の組織像が膵管に類似する場合には迷入膵からの癌化であることを類推できるとする意見もある[11]．自験例は，粘膜下から胃壁外脂肪組織に及ぶ範囲に病変部を認め，深部に至るほど異型度が強くなっており，癌化していない膵組織から癌病巣への移行像と考えられた．さらに，免疫染色検査結果においても癌化していない異所性膵組織の腺管細胞と腺癌部分の腺管細胞の両者において同様の膵組織由来のパターンが認められ，迷入膵から腺癌が発生したものと考えられた．

胃粘膜下腫瘍の治療方針では，腫瘍径が2cm未満の場合には経過観察でよいと思われるが，胃

Table 1　Clinical and pathologic features of carcinoma of ectopic pancreas of 28 cases performed operation and 1 autopsy

Author	Year	Age	Sex	Preoperative diagnosis	Operation
Moriwaki[15]	1976	76	M	gastrointestinal hemorrhage	Distal + Hepatectomy
Yamamoto[16]	1977	45	M	SMT	Distal + Pancreaticoduodenectomy
Miyake[17]	1979	72	M	leiomyosarcoma	Distal + Hepatectomy + Colectomy
Tanimura[18]	1979	55	F		Autopsy
Tougou[19]	1980	66	F	abdominal tumor	Distal + Transverse mesenterectomy
Donn M[20]	1981	51	M	pyloric tumor	Distal
Sato[21]	1985	76	F	adenocarcinoma, postope ectopic pancreas	Distal
Yamasita[11]	1989	67	M	SMT（sarcoma）	Distal + Pancreatectomy + Colectomy
Hasegawa[22]	1994	50	F	SMT	Partial → Later, Distal
Herold[23]	1995	73	F	SMT	Distal
Herold[23]	1995	48	M	SMT	Distal
Waku[24]	1996	81	F	duodenal cancer	Distal
Oomachi[25]	1997	45	M	gastric cancer or duodenal cancer	Distal
Ura[13]	1998	60	F	myogenic tumor	Proximal
Ogawa[12]	2000	46	F	gastric cancer	Distal
Osanai[26]	2001	57	F	adenocarcinoma	Total
Takahisa[27]	2001	57	M	SMT, colon cancer	Distal + Coloectomy
H.Y. Jeong[28]	2002	64	M	gastric cancer（type4）	Total
Kikuchi[29]	2003	77	M	ectopic pancreas	Distal + Hepatectomy
Kanbara[30]	2003	62	M	SMT	Distal
Kanbara[30]	2003	66	M	SMT	Distal
R. Chetty[31]	2004	85	M	endocrine cell carcinoma	Partial（← cnversion from Distal）
Yanyu Sun[32]	2004	86	F	poorly differentiated adenocarcinoma	Partial
Emerson[1]	2004	52	M	SMT	Distal → Later, Additional resection（duodenum）
Tamasaki[34]	2004	51	M	SMT	Distal
Ikeda[2]	2004	58	F	pyloric stenosis	Partial（Pylorectomy）→ Later, Distal
Kimura[34]	2004	31	F	pyloric stenosis	Distal
Oota[35]	2004	54	M	SMT	Distal
Shinkai[36]	2005	43	M	GIST	Partial → Later, Distal
Kaneko[37]	2005	66	F	GIST	Distal
Present case		64	M	GIST	Partial（Pylorectomy）

異所性膵の癌化についての報告例の集計では，腫瘍径 3.0cm 以下のものが 67% を占めており，3.0 cm 以下でも高度のリンパ節転移を合併していた症例[11)12)]，胃異所性膵の経過観察中に，EUS により腫瘍径の増大，腫瘍辺縁の不整像，リンパ節腫大を確認し，異所性膵の癌化を指摘することができた症例[13)]が報告されている．また，胃迷入膵は無症状に経過することも珍しくないが，癌化の有無にかかわらず時に幽門狭窄や消化管出血などの合併症が起こる[14)]．幽門狭窄の所見は癌化を疑わせるものではないが，腫瘍径が比較的小さい胃異所性膵でも腺癌の存在およびリンパ節転移を考慮する必要がある．そして，術中迅速診断への提出は，胃粘膜下腫瘍においても腺癌の併存する可能性も念頭におき，腫瘍全体を十分観察したうえで，提出部位に配慮すべきであると考えられた．

医学中央雑誌で「異所性膵/迷入膵」「腺癌/癌化」をキーワードとして 1983 年～2006 年について検索したところ 72 例，PubMed で「ectopic pancreas」「stomach」「adenocarcinoma」をキーワードとして 1983 年 1 月～2006 年 7 月について検索したところ 15 例であった．胃異所性膵の癌化の報告例を検討（**Table 1**）[1)2)11)～13)15)～37)]したが，調べえた範囲内では術前に異所性膵の癌化との確定診断が得られた例はなかった．腺癌と診断された症例もあったが，いずれも粘膜面に浸潤露出した症例であった．

術式については幽門側胃切除術が 25 例と最も

多かった．幽門部分切除を含む胃部分切除術が5例あったが，このうち組織診断の得られていなかったものが3例あり，術前診断はそれぞれ胃粘膜下腫瘍，胃GIST，腫瘤の指摘できなかった幽門狭窄症であった．生検で診断の得られていた2例は，それぞれ印環細胞の形態をもつ低分化型腺癌，内分泌細胞癌であった．5例中3例は確定診断の結果，後日に幽門側胃切除，2群リンパ節郭清が施行されていた．

予後に関しては，Emersonら[1]が過去27例の全消化管（うち胃15例）における異所性膵から発生した腺癌の症例について検討し，通常の膵癌よりも予後が良好であると報告している．その原因として比較的早期に発見され，手術治療がなされていることがあげられていた．

自験例は，術後の組織学的検討で異所性膵に腺癌を認めたことから，追加切除および化学療法を検討した．十分なインフォームド・コンセントと，局所に転移を疑わせるリンパ節が認められなかったこと，切除十二指腸断端に癌の浸潤を認めなかったこと，追加切除による根治性の向上に疑問があることから，追加治療は行わず慎重に経過観察を行うこととした．術後6か月目の全身CT，PET-CTでは再発所見を認めていない．

文　献

1) Emerson L, Layfield LJ, Rohr LR et al：Adenocarcinoma arising in association with gastric heterotopic pancreas：a case report and review of the literature. J Surg Oncol **87**：53—57, 2004
2) 池田宏国，辻　和宏，三谷英信ほか：幽門狭窄で発症した胃迷入膵原発腺癌の1例．日消外会誌 **37**：512—516, 2004
3) 池永雅一，小林研二，蓮池康徳ほか：嚢胞形成を来たした巨大な胃迷入膵の1切除例．日消誌 **94**：398—401, 1997
4) 長与健夫，横山秀吉，駒越喬貞：胃壁内迷入膵の病理所見．胃と腸　**5**：93—98, 1970
5) 大井　実，三穂乙実，伊東　保ほか：非癌性胃腫瘍—全国93主要医療施設からの集計的調査．外科　**29**：112—133, 1967
6) Barbosa J de C, Dockerty MB, Waugh JM：Pancreatic heterotopia. Review of the literature and reports of 41 authenticated surgical case, of which 25 were clinical significant. Surg Gynecol Obstet **82**：527—542, 1946
7) 山際裕史：胃壁内迷入膵65例の臨床病理学的検討．臨病理　**12**：1387—1391, 1990
8) 石原明徳，松崎　修，世古口務ほか：切除胃にみられた迷入膵の検討．癌の臨　**23**：1065—1071, 1977
9) 長谷　智，中澤三郎，芳野純春ほか：胃または小腸にみられた迷入膵の超音波内視鏡的検討．日消誌　**86**：1684—1691, 1989
10) 三坂亮一，板橋正幸，広田映五ほか：胃の異所性膵組織と癌併存例の臨床病理学的検討．Prog Dig Endosc **16**：105—109, 1980
11) 山下　豊，村田育夫，岩永整磨ほか：胃迷入膵より発生した腺癌の1例．Gastroenterol Endosc **31**：436—441, 1989
12) 小川法次，後藤正宣，清家洋二ほか：胃迷入膵より発生した胃癌の1例．日臨外会誌　**61**：2642—2646, 2000
13) Ura H, Denno R, Hirata K et al：Carcinoma arising from ectopic pancreas in the stomach：endosonographic detection of malignant change. J Clin Ultrasound **26**：265—268, 1998
14) 上村佳央，小林研二，吉田浩二ほか：空腸迷入膵より発生した腺癌の1例．日消外会誌　**34**：249—253, 2001
15) 森脇昭介，高嶋成光，林　正康ほか：迷入膵より発生した胃癌．癌の臨　**22**：553—558, 1976
16) 山本厚子，稲葉瑞江，山岡拓二ほか：胃壁内迷入膵より発生した腫瘍の1例．癌の臨　**23**：1005—1010, 1977
17) 三宅　浩，山脇義晴，松浦省三ほか：胃壁内迷入膵から発生したと考えられる胃癌．癌の臨　**25**：634—638, 1979
18) Tanimura A, Yamamoto H, Shibata H et al：Carcinoma in Heterotopic Gastric Pancreas. Acta Pathol Jan **29**：251—257, 1979
19) 東郷庸史，森田豊穂，梅枝生成ほか：胃十二指腸移行部大弯に発生した迷入膵原発と考えられる腺癌の1例．癌の臨　**26**：509—512, 1980
20) Hickman DM, Frey CF, Carson JW：Adenocarcinoma arising in gastric heterotopic pancreas. West J Med **135**：57—62, 1981
21) 佐藤隆次，秋野能久，木村晴茂ほか：胃壁内迷入膵癌化の1例．臨外　**40**：1759—1762, 1985
22) 長谷川博康，土先川光成，正木裕児ほか：胃迷入膵より発生した腺癌の1例．日臨外医会誌　**55**：2899—2902, 1994
23) Herold G, Kraft K：Adenocarcinoma arising from ectopic gastric pancreas；two case reports with a review of the literature. Z Gastroenterol **33**：260—264, 1995
24) 和久利彦，上塚大一，渡辺直樹ほか：迷入膵より発生した粘液産生十二指腸癌の1例．日消外会誌 **29**：2289—2293, 1996
25) 大間知祥孝，中塚義裕，能浦真吾ほか：幽門狭窄により発見された胃迷入膵原発の腺癌の1例．日臨外医会誌　**58**：1625—1629, 1997

26) Osanai M, Miyokawa N, Tamaki T et al：Adenocarcinoma arising in gastric heterotopic pancreas：clinicopathological and immunohistochemical study with genetic analysis of a case. Pathol Int **51**：549—554, 2001
27) 高久秀哉，梨本　篤，藪崎　裕ほか：胃異所性膵癌の1例．日外科系連会誌　**27**：128—131, 2001
28) Jeong HY, Yang HW, Seo SW et al：Adenocarcinoma arising from an ectopic pancreas in the stomach. Endoscopy **34**：1014—1017, 2002
29) 菊地智樹，小池和彦，幸田久平ほか：異所性膵として経過観察中に発症した胃腺扁平上皮癌の1例．旭川赤十字病医誌　**16**：85—88, 2003
30) 神原達也，中根恭司，桜本和人ほか：胃迷入膵より発生した腺癌の2例．日臨外会誌　**64**：961, 2003
31) Chetty R, Weinreb I：Gastric neuroendocine carcinoma arising from heterotopic tissue. J Clin Pathol **57**：314—317, 2004
32) Sun Y, Wasserman PG：Acinar cell carcinoma arising in the stomach：a case report with literature review. Hum Pathol **35**：263—265, 2004
33) 玉崎秀次，伊藤智彰，根上直樹ほか：胃異所性膵嚢胞腺癌の1例．Prog Dig Endosc **64**：76—77, 2004
34) 木村　準，加治正英，早坂　研ほか：癌性腹膜炎を伴う胃原発異所性膵の一例．日臨外会誌　**65**：571, 2004
35) 太田　賛，西村　敏，藤田欣也ほか：幽門狭窄症により発見された胃迷入膵原発腺癌の一例．日消誌　**101**：A353, 2004
36) 新海政幸，今本治彦，彭英　峰ほか：胃GISTと術前診断した胃異所性膵癌の1例．日消外会誌　**38**：534, 2005
37) 金子明代，栗原竜一，蓮沼　理ほか：経過観察中に胃迷入膵が癌化したと考えられる1例．日消誌　**102**：1423—1428, 2005

A Case of Adenocarcinoma Arising from the Gastric Ectopic Pancreas

Takahiro Yoshida, Atsushi Umemoto, Hiromichi Yamai, Junichi Seike,
Junko Honda, Akira Tangoku, Mitsuo Shimada* and Akiko Yoneda**
Department of Oncological and Regenerative Surgery, Institute of Health Biosciences,
Department of Organic and Pediatric surgery* and Department of Human Pathology**,
University of Tokushima Graduate School

We report an extremely rare case of gastric submucosal adenocarcinoma arising from the ectopic pancreas. A 64-year-old man followed up for pleural disease was found in chest computerized tomography (CT) to have an enhanced 3cm tumor on the prepyloric greater curvature. Gastrointestinal endoscopy showed a smooth-surfaced solid tumor covered with intact mucosa in the prepylorus, and endoscopic ultrasonography showed a hypoechoic mass mainly located in the proper muscle layer. Retrospective reconfirmation of the previous CT showed that the 2-year-old tumor had remained almost unchanged in size. Since pyloric obstruction occurred just before operation, we conducted laparoscopic pylotectmy on a preoperative diagnosis of gastrointestinal stromal tumor of the stomach. Intraoperative pathological examination showed distributed tubular structures and a suspected ectopic pancreas. Postoperative histological examination diagnosed adenocarcinoma arising from the ectopic pancreas, because this tumor, occupying the submucosal layer to subserosa, consisted of transition between normal ductal epithelium and epithelial cancer cells. It is thus important to consider the co-existence of malignancy in submucosal tumor.

Key words：ectopic pancreas, gastric submucosal tumor, adenocarcinoma

〔Jpn J Gastroenterol Surg 40：1576—1581, 2007〕

Reprint requests：Takahiro Yoshida　Department of Oncological and Regenerative Surgery, University of Tokushima Graduate School
2-50-1 Kuramoto-cho, Tokushima, 770-8503 JAPAN

Accepted：February 28, 2007

©2007 The Japanese Society of Gastroenterological Surgery　Journal Web Site：http://www.jsgs.or.jp/journal/