日消外会誌　40（10）：1655～1660，2007年

症例報告

外科的治療を要した急性食道蜂窩織炎の１例

済生会神奈川県病院外科

西谷　慎　長島　敦　北野　光秀　土居　正和
林　忍　江川　智久　伊藤　康博　関根　和彦
清水　正幸　吉井　宏

症例は43歳の男性で，発熱，黄疸，嚥下困難を主訴に入院した．高度炎症反応があり，造影CTで胸部から腹部食道の全周性の壁肥厚と壁内低吸収域を認めた．上部消化管内視鏡検査では食道壁は全周性に浮腫状であった．血液培養で *Klebsiella pneumoniae* が検出され，急性食道蜂窩織炎と診断し，抗菌薬による保存的治療を開始した．第45病日には全身状態は改善し，炎症所見もほぼ消退したが，食道の狭窄，嚥下痛のため経口摂取は不能であった．さらに，保存的治療を継続したが，第100病日経過後も，食道狭窄，嚥下痛が改善しなかったため，第126病日，右側結腸を用いた食道バイパス術を施行した．術後経過は順調で術後54日目に軽快退院した．禁食および広域抗菌薬による保存的治療を行うも狭窄症状と嚥下痛が改善せず，外科的治療を要した急性食道蜂窩織炎の１例を経験した．

はじめに

食道蜂窩織炎は極めてまれな疾患である．今回，我々は長期間の保存的治療に抵抗し外科的治療を要した急性食道蜂窩織炎の１例を経験したので報告する．

症　例

患者：43歳，男性，タイ人

主訴：発熱，黄疸，嚥下困難

既往歴：特記すべきことなし．

家族歴：特記すべきことなし．

飲酒歴：1日日本酒5合，6年間．

喫煙歴：なし．

現病歴：平成17年7月中旬より嚥下困難，嚥下痛，心窩部痛，食欲不振，全身倦怠感を認めていた．7月下旬，顕性黄疸を指摘され近医受診．翌日，黄疸精査目的で当院内科へ紹介入院となった．

入院時現症：体温38.8℃，呼吸数25回/分，脈拍138回/分，血圧112/70mmHg．意識清明．皮膚黄染著明であり眼球結膜にも黄染を認めた．

＜2007年3月28日受理＞別刷請求先：西谷　慎
〒230-0012　横浜市鶴見区下末吉3―6―1　済生会横浜市東部病院外科

入院時検査所見：白血球は4,520/μlと正常だったが，CRPは21.3mg/dlと上昇していた．AST，ALTは軽度上昇，総ビリルビン29.3mg/dlと高ビリルビン血症を認めた．血小板数は27,000/μlと減少していた．凝固系ではFDPの増加，D-dimerの増加，AT IIIの低下を認め，厚生省DIC診断基準8点に相当しDICと診断した．また，血液培養にて *Klebsiella pneumoniae* が検出された．感染症検査ではHBs抗原が陽性だった（**Table 1**）．

入院後経過：胸部CTにて胸部上部食道から下部食道にかけての全周性壁肥厚像と壁内低吸収域を認めた．腹部CTでは腹部食道から胃噴門部周囲に軽度の壁肥厚像を認めた．肝内肝外胆管の拡張は認めなかった．第2病日に施行した上部消化管内視鏡検査では食道壁に全周性の浮腫を認めたが，胃に浮腫は認めなかった（**Fig. 1a，b**）．

CTと内視鏡検査所見および高度の炎症反応を認めたことより急性食道蜂窩織炎を疑い，スルバクタム/セフォペラゾンによる保存的治療を開始した．

高ビリルビン血症，DIC，炎症所見は徐々に改善したが，嚥下障害，嚥下痛が持続したため，第

Table 1　Laboratory data on admission

CBC		Blood biochemistry	
WBC	4,520 /μl	Total protein	6.3 g/dl
Band	50.0 %	Albumin	2.3 g/dl
Seg	8.0 %	T-bilirubin	29.3 mg/dl
Lymph	20.5 %	D-bilirubin	21.3 mg/dl
Mono	8.0 %	AST	137 IU/*l*
Eosino	0.0 %	ALT	84 IU/*l*
Baso	0.5 %	LDH	360 IU/*l*
RBC	394×10^4 /μl	ALP	445 IU/*l*
Ht	32.5 %	γ-GTP	1,163 IU/*l*
Hb	11.3 g/dl	CK	584 IU/*l*
PLT	2.7×10^4 /μl	BUN	12.2 mg/dl
Serological examination		Creatinine	1.29 mg/dl
CRP	21.3 mg/dl	Na	131 mEq/*l*
HBs Ag	58.2 IU/ml	K	3.2 mEq/*l*
HCV Ab	(−)	Cl	85 mEq/*l*
Coagulation study			
PT	11.6 sec	Blood culture	
APTT	34 sec	*Klebsiella pneumoniae*	
FDP	28 μg/ml		
D-dimer	2.1 μg/ml		
AT Ⅲ	61 %		
Fibrinogen	683 mg/dl		

32病日に上部消化管内視鏡検査を施行した．食道壁は浮腫状で類円形の潰瘍と偽腔の形成を認めた．同時期に施行したCTでは食道の壁肥厚は改善傾向を示していたが，壁内に気腫像を認めた．また，両側に胸水を認めた（**Fig. 2a，b**）．第35病日に経鼻胃管を挿入し，経管栄養による栄養管理を行った．第45病日にはCRP 0.5mg/dl，白血球は6,910/μlと正常化し，以後再上昇することはなく，熱発も認めなかった．禁食，経管栄養による保存的治療で経過観察したが症状の改善が認められなかったため，第86病日に外科転科となった．

転科後も局所の安静と栄養管理で症状が改善する可能性がないか判断するために，禁食と経管栄養による保存的治療を約3週間にわたり継続した．しかし，症状の改善は得られなかった．第106病日に施行した上部消化管内視鏡検査では食道が全体に易出血性で，胸部上部食道に伸展不良な部分があり，食道壁の解離と偽腔の形成を認めた．上部消化管造影検査では上部食道の狭窄と偽腔の形成を認めた（**Fig. 3a〜c**）．

約4か月にわたり禁食と栄養管理で保存的に治療したが，食道の狭窄は改善せず通過障害，嚥下痛が持続したため第126病日に手術を施行した．入院後経過で高度の両側胸水を認め，食道全体に偽腔を認めたことから，食道周囲の炎症性変化による癒着が高度であることが予想された．予定術式は，食道周囲の炎症所見が軽度であれば食道切除再建術で，炎症所見が高度であれば筆者らの技量を考慮し食道バイパス術とした．まず，炎症が比較的軽度であると推測される頸部食道から用手的に胸部食道へアプローチしたところ，食道周囲の炎症が高度であったため切除は困難と判断し，食道バイパス術を施行した．入院時のCTで腹部食道まで炎症を認めていたため再建臓器は右側結腸とした（**Fig. 4**）．

術後7日目から経口摂取を開始した．術後46日目に施行したCTでは残存食道に炎症所見は認めず気腫像も消失していた．上部消化管造影検査でも通過障害がみられず，術後54日目に軽快退院した．

考　察

消化管の蜂窩織炎は粘膜下層を中心として全層に滲出性変化と炎症性細胞浸潤，浮腫などを来す疾患である．医学中央雑誌（対象期間は1983〜2006年まで，「食道蜂窩織炎」で検索）ならびにPubMed（対象期間は1970〜2006年まで，「phlegmonous esophagitis」で検索）および，その引用文献をもとに検索したところ，病変が食道に限局した食道蜂窩織炎は2例[1)2)]，胃まで病変が及んだ食道胃蜂窩織炎が6例[3)〜8)]，食道・胃・十二指腸に炎症が及んだ症例が1例[9)]の計9例が報告されているのみで，極めてまれな疾患である．

食道（胃）蜂窩織炎の成因・誘因，臨床経過，検査所見，治療ならびに予後について，自験例を含めた10例で検討を行った（**Table 2**）．発症年齢は31〜73歳，平均50.7歳で，男性7例，女性3例であった．日本から5例[3)5)6)8)9)]，台湾から2例[1)7)]，韓国から1例[4)]が報告されており，自験例を含めるとアジアからの報告例が10例中9例で，1例は米国からの報告[2)]であった．成因として，食道憩室炎から発症した原発性，齲歯，扁桃腺炎からの血行性感染により発症したと考えられる続発性，成因

Fig. 1 Enhanced CT on the first hospital day revealed wall thickening of the esophagus with intramural low attenuation. Gastrointestinal endoscopy on the second hospital day revealed circumferential edema of the esophageal wall.

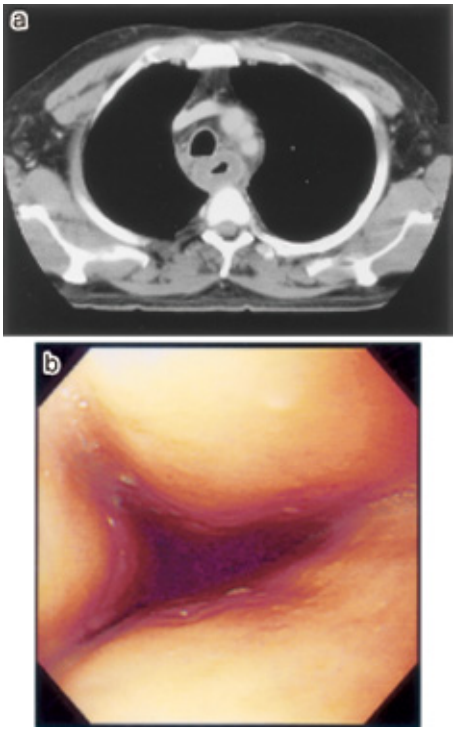

Fig. 2 Gastrointestinal endoscopy on the 32nd hospital day revealed multiple esophageal ulcers communicating with submucosal spaces. Enhanced CT on the 32nd hospital day revealed air-density in the esophageal wall and bilateral pleural effusion.

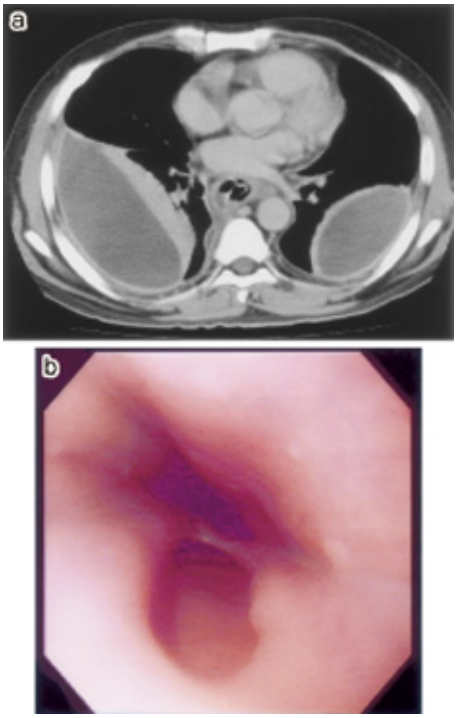

不明の特発性に分類される．誘因として，慢性胃炎，アルコール多飲，低胃酸，栄養不良，腐食性薬剤の内服などが考えられている[1)2)]．

すべての症例が急性の発症であり，炎症が食道外膜や胃の漿膜面に波及すると腹膜刺激症状を認めるため，消化管穿孔や急性膵炎などの急性腹症との鑑別が問題となる[10)]．

本症例は先行する感染のエピソードがなく，基礎疾患もないため，アルコールの過剰摂取が誘因となった特発性急性食道蜂窩織炎と考えられた．

検査所見では8例でCRP 20mg/dl以上の上昇を認めた．また，本症例では直接型優位の高ビリルビン血症とDICを認めた．血液培養にて*Klebsiella pneumoniae*が陽性であったことから肝障害とDICは，敗血症による多臓器不全によるものと考えられた．

10例のうち，起因菌として，*Klebsiella pneumoniae*が3例，*Enterobactor cloacae*が2例，他に*Peptostreptococcus micros*，*Bacteroides spp.*などが分離されている．

CTが施行された7例では，いずれも食道または胃の壁肥厚像を認め，7例中5例では肥厚した壁内に低吸収域を認めた．壁肥厚像は炎症による変化であり，壁内低吸収域は粘膜下と筋層に限局した高度な炎症と膿瘍のために生じるとされている[7)]．この二つがCTでの重要所見であり，早期診断に有用と考えられた．

内視鏡検査所見では発症早期には食道の全周性浮腫が観察され，生検部位から膿汁を認めた症例も報告されている[5)]．また，経過とともに粘膜が広範に剥離し，偽腔の形成や類円形の潰瘍形成を認める．偽腔の形成は上部消化管造影検査でも明らかであり，食道の長軸に沿ったextraluminal barium leakageとして認められる[4)]．

Fig. 3　Gastrointestinal endoscopy on the 106th hospital day revealed an easily-bleeding esophageal wall and the formation of a false lumen. The upper gastrointestinal series on the 106th hospital day demonstrated upper thoracic esophageal stenosis and extraluminal barium leakage parallel to the esophagus.

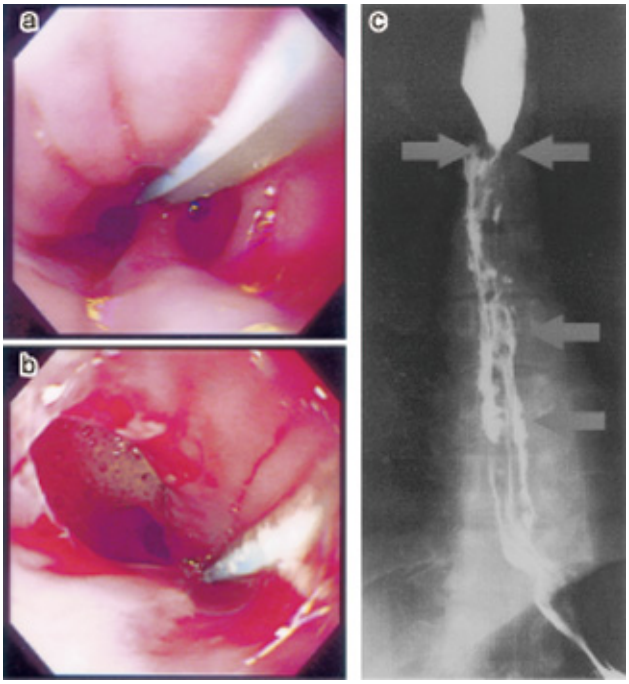

治療は1例のみ胃の炎症から汎発性腹膜炎を発症し緊急手術が施行されている[6]が，他の症例ではまず保存的治療が選択されている．禁食，栄養管理と同時にイミペネム，パニペネム，メロペネムといった広域抗菌薬が投与されている．また，内視鏡下に生検した部位からの膿汁の流出[5)11)]に伴い症状が軽快する例もあり，内視鏡的なドレナージも治療に有用と考えられる．

まず，保存的治療を試みた9例中6例はそのまま軽快したが，自験例を含め3例が保存的治療に抵抗し狭窄，疼痛が改善せず，手術療法を要した．2例に下部食道胃全摘術が適用され[7)8)]，自験例は結腸を用いた食道バイパス術を施行した．狭窄症状に対し，ブジーで対応した報告もある[9]が，自験例では狭窄部より肛門側の食道に偽腔形成の所見が強く，ブジーだけでは不十分と判断した．食道切除術を考慮して手術に臨んだが，食道の炎症が

Fig. 4　Schema of reconstruction

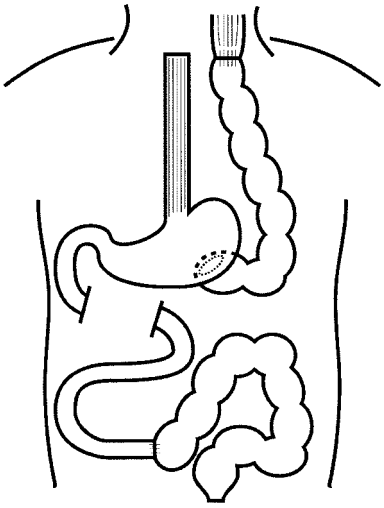

Table 2 Case report of phlegmonous esophagitis/esophagogastritis

Case	Author	Year	Age/ Gender	Lesion	An inducement	Course	WBC (/μl)	CRP (mg/dl)	Bacteriologic culture	CT findings	Gastrointestinal endoscopy findings	Treatment
1	Mann[2]	1978	62/M	Esophagus	Esophageal diverticulum, Alcohol	Acute	18,200	31.6	*Enterobactor cloacae, Klebsiella pneumoniae*	(−)	Necrotic ulcer at the opening of the diverticulum.	CLDM
2	Wakayama[8]	1994	31/M	Esophagus Stomach	(−)	Acute	6,600	31.6	*Bacteroides spp., Enterobactor cloacae, Klebsiella pneumoniae*	(−)	Multiple erosion of the esophagus.	Total gastreciomy and subtotal esophagectomy
3	Hsu[1]	1996	42/M	Esophagus Stomach	Alcohol	Acute	W.N.L	W.N.L	Gram positive cocci	(−)	(−)	Total gastreciomy and subtotal esophagectomy
4	Furuchi[6]	1998	49/M	Esophagus Stomach	Alcohol, Tonsillitis	Acute	5,800	46.6	Negative	Wall thickening of the esophagus and stomach.	(−)	Seromyotomy and drainage
5	Kawakubo[5]	2002	51/M	Esophagus Stomach	Alcohol	Acute	20,900	43.5	Negative	Wall thickening of the esophagus and stomach. Low attenuation area of the esophageal wall.	Edema of the esophagus. Poor extensibility of the stomach.	CMZ, IMP/CS
6	Jung[4]	2003	52/M	Esophagus Stomach	(−)	Acute	21,000	33.5	Gram positive bacilli	Wall thickening of the esophagus and stomach. Submucosal abscess of the stomach.	Multiple ulcer of the esophagus.	Broad spectrum antibiotics
7	Tsukadaira[9]	2005	41/M	Esophagus Stomach Duodenum	Dental caries, Alcohol	Acute	17,400	33.5	*Peptostreptococcus micros Fusobacterium sp., α-streptococcus, Gemella morbillorum*	Wall thickening of the esophagus, stomach and duodenum. Air bubbles in the esophageal wall.	Edema of the esophagus, stomach and duodenum. Longitudinal ulcer of the stomach.	MEPM, CLDM, Endoscopic balloon dilation
8	Yun[7]	2005	63/F	Esophagus	Diabetes Mellitus	Acute	11,200	12.6	Gram positive bacilli	Wall thickening of the esophagus with intramural low attenuation. Air bubbles in the esophageal wall. Bilateral pleural effusions.	Severely swollen the epiglottis.	Antibiotics
9	Imai[3]	2005	73/F	Esophagus Stomach	Tonsillitis	Acute	27,760	38.0	*α-streptococcus*	Wall thickening of the esophagus and stomach. Low attenuation area of the esophageal wall.	Esophageal ulcer. Poor extensibility of the stomach.	PAPM, AMK
10	Our case		43/M	Esophagus	Alcohol	Acute	4,520	21.3	*Klebsiella pneumoniae*	Wall thickening of esophagus with intramural low attenuation. Air bubbles in the esophageal wall. Bilateral pleural effusions.	Circumferential edema of the esophageal wall.	Esophageal bypass

高度で周囲組織との癒着が強く，食道切除は困難と判断し食道バイパス術を施行した．バイパス術に際し，入院時のCT所見から，胃上部への炎症の波及を考慮し，結腸による再建を選択した．術後経過は順調で，退院前のCTでは炎症所見が消失し残存食道に異常所見を認めなかった．食道を空置することで炎症をコントロールすることが可能になったと考えられた．残存した食道または胃が癌の発生母地になる可能性について論じた報告はないが，今後CTを中心とした注意深い経過観察が必要であると思われる．

本論文の要旨は第61回日本消化器外科学会定期学術総会（2006年7月，横浜）において発表した．

文　献

1) Hsu CY, Liu JS, Chen DF et al：Acute diffuse phlegmonous esophagogastritis：report of a survived case. Hepatogastroenterology **43**：1347—1352, 1996
2) Mann NS：Phlegmonous esophagitis associated with epiphrenic diverticulum. Am J Gastroenterol **70**：510—513, 1978
3) 今井昭人，小山田裕一，和田　誠ほか：保存的治療で軽快した食道胃蜂窩織炎の1例．日消誌 **102**：1534—1540, 2005
4) Jung C, Choi YW, Jeon SC et al：Acute diffuse phlegmonous esophagogastritis：radiologic diagnosis. AJR Am J Roentgenol **180**：862—863, 2003
5) 川久保博文，小澤壯治，加藤悠太郎ほか：保存的治療で治癒しえた急性食道胃蜂窩織炎の1例．Gastroenterol Endosc **44**：990—995, 2002
6) 古池幸司，内藤伸三，竹長真紀ほか：心筋梗塞様症状にて発症した急性食道胃蜂窩織炎の1例．日臨外会誌　**59**：112—115, 1998
7) Yun CH, Cheng SM, Sheu CI et al：Acute phlegmonous esophagitis：an unusual case. Eur Radiol **15**：2380—2381, 2005
8) Wakayama T, Watanabe H, Ishizaki Y et al：A case of phlegmonous esophagitis associated with diffuse phlegmonous gastritis. Am J Gastroenterol **89**：804—806, 1994
9) 塚平俊久，関口恭弘，中村　清ほか：上部消化管内視鏡検査で診断され，内科的治療が可能であった食道・胃・十二指腸気腫性蜂窩織炎の1例．Gastroenterol Endosc **47**：978—985, 2005
10) 坂井みき，藤原　淳，安田洋二ほか：超音波内視鏡検査が診断，治療効果判定に有用であった急性胃蜂窩織炎の1例．日消誌　**100**：1375—1381, 2003
11) 中澤俊郎，鈴木健太，小林　勲ほか：急性胃蜂窩織炎の1例．日消誌　**96**：1266—1270, 1999

A Case of Acute Phlegmonous Esophagitis treated Surgically

Shin Nishiya, Atsushi Nagashima, Mitsuhide Kitano, Masakazu Doi,
Shinobu Hayashi, Tomohisa Egawa, Yasuhiro Itou, Kazuhiko Sekine,
Masayuki Shimizu and Hiroshi Yoshii*
Department of Surgery, Saiseikai Kanagawa-ken Hospital*

A 43-year-old man admitted for high fever, jaundice, dysphagia and elevated C-reactive protein was found in computed tomography (CT) to have diffuse wall thickening of the esophagus with intramural low density. Endoscopy showed the esophageal wall to be edematous and a blood culture indicated *Klebsiella pneumoniae*, yielding a diagnosis of acute phlegmonous esophagitis. After intravenous antibiotics, he improved but experienced dysphagia and odynophagia. Repeated chest CT and endoscopy following day 100 of hospitalization showed esophageal stenosis and extraluminal barium leakage. On day 126, we conducted right hemicolic interposition for esophageal reconstruction. The postoperative course was uneventful and he was discharged on postoperative day 54.

Key word：phlegmonous esophagitis

〔Jpn J Gastroenterol Surg 40：1655—1660, 2007〕

Reprint requests：Shin Nishiya　Department of Surgery, Saiseikai Yokohama-shi Tobu Hospital
3-6-1 Shimosueyoshi, Tsurumi-ku, Yokohama, 230-0012 JAPAN

Accepted：March 28, 2007

©2007 The Japanese Society of Gastroenterological Surgery　Journal Web Site：http://www.jsgs.or.jp/journal/