日消外会誌　40（10）：1661～1665，2007年

症例報告

ウォッカの大量飲酒により腐食性食道狭窄を生じた1例

久留米大学医学部外科学

津福　達二　　田中　寿明　　末吉　　晋　　田中　優一
森　　直樹　　藤田　博正　　白水　和雄

症例は39歳の男性で，2004年1月，うつ病があり自殺企図にてウォッカを大量に飲用し，高度の胸焼け，嚥下障害を生じたため当院へ紹介となった．食道潰瘍および食道狭窄を認め，腐食性食道炎と診断した．希死念慮が強かったため精神科に入院となり，精神面の治療を行った．2月，狭窄症状が強くなったため，空腸瘻を造設し，全身状態の改善および精神状態の安定を待って，7月，非開胸食道抜去術，胸骨後食道胃吻合術を行った．経口摂取可能となり術後32日目に退院した．高濃度のアルコール（ウォッカ）飲用による腐食性食道狭窄を経験したので報告する．

はじめに

腐食性食道炎は，アルカリ，酸あるいは重金属などの組織障害性を有する化学薬剤などの飲用により発生する食道の損傷状態であり，潰瘍や瘢痕性狭窄を引き起こす[1]．狭窄に対する治療として，ブジーによる拡張術などの保存的治療やバイパス手術・食道切除などの外科的治療があるが[1)2)]，治療法選択には，飲用した原因物質の特性，狭窄の部位・程度・症状に加え，患者背景なども考慮[3]する必要がある．今回，我々は94度の高濃度アルコールであるウォッカの大量飲酒後に発生した腐食性食道狭窄に対し，食道切除再建術を行った1例を経験した．高濃度飲料用アルコールによる腐食性食道炎，食道狭窄の報告は非常にまれなため報告する．

症　　例

患者：39歳，男性

主訴：嚥下困難

既往歴：10歳時，虫垂切除．34歳時，脳動静脈奇形破裂による脳出血，症候性てんかん．アルコール精神病の加療中．

現病歴：脳出血後後遺症のリハビリのため入院加療中であったが，2004年1月，外泊中に精神的に不安定となり朝から多量の飲酒をしていた．その際，アルコール度数94度のウォッカをボトル半分（約500ml）ほど一気に飲み，その後から，胸焼け，嚥下障害が出現した．受傷後13病日に当院紹介となった．上部消化管内視鏡検査を施行したところ，口腔内の粘膜発赤，食道粘膜のびらん，潰瘍および食道狭窄を認め，腐食性食道炎の診断で当院に入院した．精神的に抑うつ状態であり，希死念慮が強かったため，まず精神科に入院した．輸液管理を行いながら経過観察していたが，2月，狭窄症状が増強し経口摂取が困難になったため，受傷後37病日に空腸瘻を造設した．前医に転院し，全身状態の改善および精神状態の安定を待ち，7月，根治手術目的で当院に再入院した．

入院時現症：経口摂取は不能で，空腸瘻よりの経腸栄養管理であった．脳出血後遺症として左半身麻痺を認めた．

入院時検査所見：血液・生化学検査では，AST 54U/*l*，HbA1c 6.5％と軽度上昇している以外，特に異常所見を認めなかった．

上部消化管造影検査：頸部食道の拡張は良好だが，胸部食道は全長にわたり全周性狭窄を認めた（**Fig. 1**）．

上部消化管内視鏡検査：食道入口部の粘膜には

＜2007年3月28日受理＞別刷請求先：津福　達二
〒830-0011　久留米市旭町67　久留米大学医学部外科学

Fig. 1　An upper gastrointestinal series using water soluble contrast medium shows expanded cervical esophagus and stricture in the thoracic esophagus.

Fig. 2　Endoscopy shows erosion in the cervical esophagus（a）and the ulcers and stricture in the thoracic esophagus（b）.

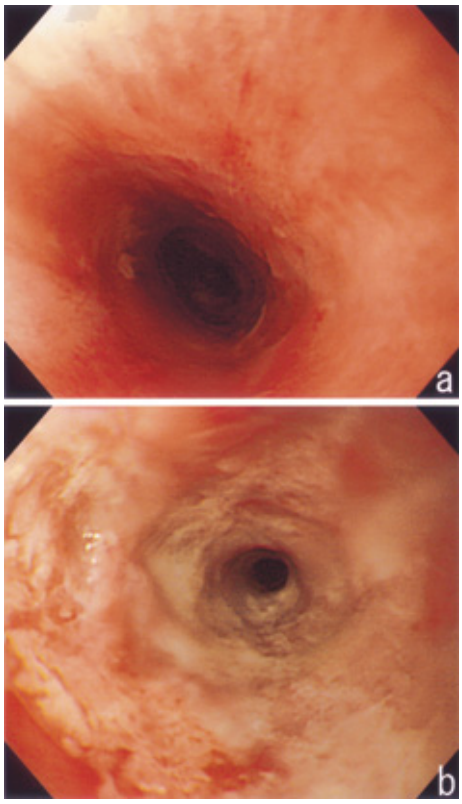

発赤を認め(**Fig. 2a**)，それより肛門側の胸部食道粘膜は全周性にびらん，潰瘍および狭窄を認め，易出血性であった(**Fig. 2b**)．胸部中部食道より肛門側は狭窄のため観察できなかった．

胸腹部 CT：胸部上部食道から食道胃接合部まで全周性の狭窄と壁肥厚を認めた（**Fig. 3**）．

以上，胸部食道全長に及ぶ全周性の腐食性食道狭窄の診断で，受傷後 186 病日に食道亜全摘術を施行した．

手術所見：非開胸食道抜去術を行った．腹部操作は hand assisted laparoscopic surgery（以下，HALS）を行った．開脚位で上腹部を約 7cm 開腹し，臍下にカメラ用のポートを，左腹部に操作用のポートを挿入した．腹腔内に癒着はなかった．胃は肉眼および触診でも異常を認めなかったため，再建に使用することにした．胃の遊離を行ったのち横隔膜裂孔を切開開大し，腹腔鏡補助下に腹部より胸部中部食道まで剥離した．左頸部に斜切開をおき，頸部・胸部上部食道を剥離した．頸部・胸部上部食道周囲は周囲組織との癒着が強かった．頸部食道で切断し，食道を腹部に引き出した後，胃管を作成した．胸骨後経路に胃管再建した．

切除標本検査所見：胸部食道は全長にわたり瘢痕狭窄しており，上部および下部食道で粘膜損傷が強かった（**Fig. 4**）．

病理組織学的検査所見：食道壁は筋層全体にまで炎症性変化が及んでおり，全長にわたり粘膜が

Fig. 3 CT shows the wall thickness of the upper esophagus (a) and the lower esophagus (b). No influence of inflammation to circumference is observed.

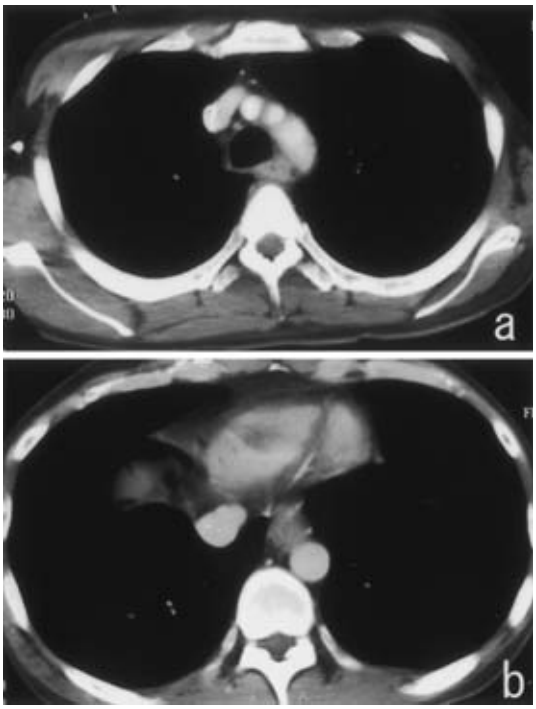

Fig. 4 Resected specimen shows the inflammatory change of the mucosa and the stricture of the resected esophagus.

Fig. 5 Microscopic findings shows that the mucosa is degenerated, and inflammation is extended from mucosa to external muscle layer of the esophagus (HE：×40).

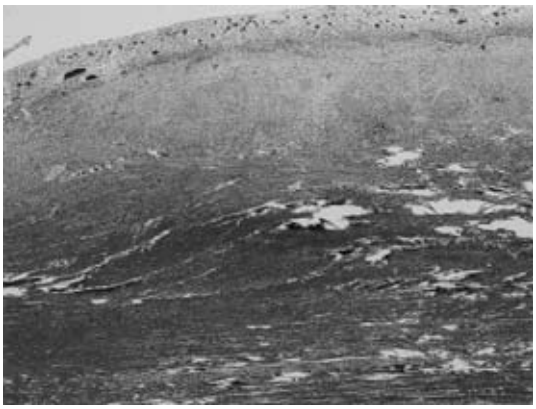

欠損していた．大動脈弓部と食道胃接合部にあたる生理的狭窄部の口側では特に炎症所見が強かった（**Fig. 5**）．

術後経過：術後10日目に食事を開始し，経過良好にて術後32日目に退院した．

考　察

腐食性食道炎の起因物質として，一般的には，酸，アルカリ，重金属類，農薬などが知られている．酸性物質は，食道組織表面の蛋白と結合し凝固壊死となり，病変が深部におよぶことは少ないが，生理的狭窄部に狭窄を来すことが多く，胃に到達すると幽門洞に停滞するため胃潰瘍や幽門狭窄を起こすことがある[1]．一方，アルカリ性物質は強い吸湿性や鹸化作用および表面蛋白の融解作用により組織壊死を起こし，病変は深部にまで達することが多い[1)3)]．食道瘢痕狭窄は酸の場合に比べて強いことが知られている[1)2)]．今回の症例は，94度という高濃度アルコールであるウォッカの大量飲酒が原因であった．炎症反応は筋層全体にまでおよび，切除標本では，粘膜は欠損し筋層全層に炎症が波及していた．アルコールによる腐食性食道炎・食道狭窄に関しては，医学中央雑誌刊行会の医中誌webからキーワードを「腐食性食道炎」「腐食性食道狭窄」「食道狭窄」「アルコール」で1983年～2007年まで検索したかぎりでは，加熱した日本酒の飲用による咽喉頭食道の熱傷の報告[4]が1件のみで，米国National Library of MedicineのPubMedからキーワードを「corrosive esophagitis」，「corrosive injury」，「esophageal stricrue」，「alcohol」で1980年～2007年まで検索した限りでは報告はなく，極めてまれであった．

腐食性食道炎の急性期の治療としては，腐食性薬剤の中和，瘢痕狭窄予防のためのステロイド投与，感染予防などの保存的治療が中心となる．これに対し，Estreraら[5]は内視鏡所見に基づき，出血や潰瘍形成などの高度の粘膜障害を来す症例で

は早期の外科的アプローチを行い，その結果で消化管切除や食道全長にわたる狭窄予防のためのステント挿入を提唱しているが，まだ日本では一般的な方法ではない．

受傷後3週間以降には組織の瘢痕狭窄が徐々に進行し，受傷8か月以内に狭窄が完成すると言われている[6]．狭窄が短く，程度の軽度な症例に対しては，ブジーによる拡張術，内視鏡的バルーン拡張術，内視鏡的切開術などの報告[7)~9)]や，近年ではexpandable metallic stentが有効であったとの報告[10]がみられる．これらの保存的治療においては，施行時の食道穿孔の可能性や，再狭窄，ステント留置では肉芽形成によるステント内腔の狭窄などが問題となってくる．

外科的治療としてはバイパス術もしくは切除再建が考えられる．腐食性食道炎には高頻度に食道癌を合併することが知られている．八坂ら[11]の報告によると腐食性食道炎218例中12例の5.5%に食道癌が発生している．このため，腐食性食道炎に対して食道切除を行うか否かは，炎症の程度の評価に加え，将来の癌化の可能性も考慮して決定する必要がある．また，食道切除を行う際のアプローチとして，開胸もしくは非開胸術式がある．本症例は39歳と比較的若年者であり，術前診断で周囲臓器への炎症の波及は軽度と診断されたため，非開胸食道抜去術を選択した．非開胸手術では用手的な盲目的操作が多くなるが，本症例ではHALSを用い，縦隔操作においても内視鏡下に操作を行うことで比較的安全に食道周囲を剥離することが可能であった．再建臓器としては，胃，空腸，結腸が用いられるが，胃に腐食性薬剤の影響が波及している場合は，結腸を用いた報告が多い[12)13)]．狭窄の部位，程度により個々の症例ごとに再建臓器は決定する必要がある．また，microvascular surgeryの発達により，頸部食道に限局した狭窄には遊離空腸移植[14]が，広範囲狭窄例に対しては微小血管吻合を付加した結腸再建[3]や胃管＋遊離空腸も行われている[15]．本症例では開腹所見で，視診，触診上胃に炎症所見はなかったため，胃管再建を行った．胃が利用できるのであれば食道癌の再建に準じた胃管が第1選択となると思われる．

本症例では，術後左反回神経麻痺を認めたため，食事開始当初は，水分の摂取が困難であったが，嚥下訓練により誤嚥なく経口摂取可能になった．精神的にも安定し希死念慮が再燃することなく，周術期を順調に経過した．受傷から手術まで約6か月の待機手術であったが，空腸瘻からの経腸栄養による全身状態の改善の必要性と，何より精神科による精神面の治療に時間を要したためであった．腐食性食道炎の病態のみならず，患者背景も考慮した治療法の選択が重要と考えられた．

文　献

1) 桑野博行，萬田緑平，加藤広行ほか：腐食性食道炎．手術　**55**：1923―1927, 2001
2) 斉藤礼次郎，本山　悟，中村征勝ほか：腐食性食道炎の手術．手術　**56**：1711―1716, 2002
3) 森　直樹，藤田博正，末吉　晋ほか：強アルカリ飲用による腐食性咽頭食道狭窄の2例．日消外会誌　**38**：1684―1689, 2005
4) 兵藤政光，森　敏裕，宮本佳人：加熱アルコールによる咽喉頭・食道の高度熱傷．JOHNS **17**：1771―1773, 2001
5) Estrera A, Taylor W, Mills LJ et al：Corrosive burns of the esophagus and stomach：a recommendation for aggressive surgical approach. Ann Thorac Surg **41**：276―283, 1986
6) 安藤暢敏，篠澤洋太郎，長島　敦ほか：腐食性食道・幽門狭窄に対する胸部食道・胃全摘，結腸再建術の1例．手術　**44**：1553―1558, 1990
7) 田中　大，小澤壮治，安藤暢敏ほか：拡張術にて治療しえた腐食性食道狭窄の1例．Prog Dig Endosc 消内視鏡の進歩　**52**：100―101, 1998
8) Matsuyama T, Aiko S, Yoshizumi Y et al：A case of esophageal stricture after corrosive esophagitis successfully treated by frequent endoscopic balloon dilation. Esophagus **1**：193―197, 2004
9) 鈴木 博昭：食道狭窄の内視鏡的治療法. 消内視鏡 **3**：1569―1573, 1991
10) 山本　一，島本　強，岩田　尚ほか：腐食性食道炎による良性食道狭窄に対するexpandable metallic stentの使用経験．日臨外会誌　**60**：86―90, 1999
11) 八坂　朗，嶺　博之，雷　哲明ほか：本邦における良性食道疾患に併存した食道癌．日消外会誌 **17**：681―689, 1984
12) Watoson TJ, DeMeester TR, Kauer WK et al：Esophageal replacement for end-stage benign esophageal disease. J Thorac Cardiovasc Surg **115**：1241―1249, 1998
13) Orringer MB：Transhiatal esophagectomy for benign disease. J Thorac Cardiovasc Surg **90**：

649—655, 1985
14) Fujita H, Inoue Y, Kakegawa T et al：Pharyngoesophageal bypass using a free jejunal graft for corrosive stricture. Jpn J Surg **21**：682—686, 1991
15) 葉梨智子，羽生富士男，井手博子ほか：遊離空腸—胃管吻合により再建した腐食性食道狭窄の1治験例．日臨外医会誌 **48**：2022—2025, 1987

A Case of Esophageal Stricture Due to Corrosive Esophagitis Occurred by Vodka

Tatsuji Tsubuku, Toshiaki Tanaka, Susumu Sueyoshi, Yuichi Tanaka,
Naoki Mori, Hiromasa Fujita and Kazuo Shirouzu
Department of Surgery, Kurume University School of Medicine

We report a rare case of corrosive esophageal stricture caused by drinking a large amount of Vodka. A 39-year-man admitted for heartburn and dysphagia in January 2004. He had attempted suicide by drinking a large amount of 94% "Vodka". Esophagoscopy and esophagograhy showed ulcers and a wide-spread esophageal stricture. After being admitted to the psychiatric ward for mental treatment, he underwent jejunostomy in February 2004 due to severe esophageal stricture for enteral nutrition. In July 2004, he underwent transhiatal esophagectomy followed by reconstruction using a gastric tube through a retrosternal route after his general and mental condition improved. The postoperative course was uneventful and he was discharged on postoperative day 32.

Key words：corrosive esophagaitis, esophageal stricture, alcohol

〔Jpn J Gastroenterol Surg 40：1661—1665, 2007〕

Reprint requests：Tatsuji Tsubuku Department of Surgery, Kurume University School of Medicine
67 Asahi-machi, Kurume, 830-0011 JAPAN

Accepted：March 28, 2007

©2007 The Japanese Society of Gastroenterological Surgery Journal Web Site：http://www.jsgs.or.jp/journal/