日消外会誌　40（10）：1666～1672，2007年

症例報告

残胃に発生した胃原発扁平上皮癌の１例

安城更生病院外科

河原　健夫　　岡田　禎人　　佐伯　悟三　　新井　利幸
安部　哲也　　佐藤健一郎　　服部　正也　　檜垣　栄治
山内　康平　　横井　俊平

症例は70歳の男性で，2002年12月，胃角部前壁の0-IIc型胃癌に対して幽門側胃切除術，B-I再建を施行した．病理組織学的診断は印環細胞癌，m，n1（＋）だった．2004年1月，術後1年目の上部消化管内視鏡検査で残胃の胃噴門部後壁に粘膜下腫瘍の形態を示す隆起性病変を認め，生検で扁平上皮癌であった．諸検査の結果，頭頸部，胸部，食道には病変を認めず残胃に発生した扁平上皮癌または腺扁平上皮癌と診断し，残胃全摘，脾合併切除術を行った．病理組織学的検査所見は中分化型扁平上皮癌でmp，INFβ，ly0，v0，n0であった．腺癌成分は認めず食道粘膜と腫瘍は連続していなかったことから，最終的に胃原発扁平上皮癌と診断した．術後経過良好にて術後第21病日に退院となった．術後1年8か月の現在再発を認めていない．胃原発扁平上皮癌はまれな疾患で，自験例を含めて41例のみが報告されている．そのうち，残胃に発生した症例は自験例のみである．

はじめに

胃原発扁平上皮癌は胃癌全体の0.09％と報告されているまれな疾患であるといわれている．胃原発扁平上皮癌の定義は現行の胃癌取扱い規約ではすべて扁平上皮癌成分から構成されているものと定義されている．今回，我々は早期胃癌術後1年目に行った上部消化管内視鏡検査で発見された，残胃に発生した胃原発扁平上皮癌の1例を経験したので，若干の文献的考察を加えて報告する．

症　　例

患者：70歳，男性

主訴：特になし

現病歴：2002年12月，胃角部前壁の0-IIc型胃癌に対して幽門側胃切除術，B-I再建を施行した．病理組織学的検査所見は胃角部の印環細胞癌，m，n1（＋），ly0，v0，pPM（－），pDM（－）で，扁平上皮成分はなかった（**Fig. 1，2a**），郭清したリンパ節うち3番リンパ節に1個転移を認めた．転移リンパ節の組織では核小体の目立つ，胞体の少ない多角形の細胞が大小の胞巣をなし発育していた．腺管形成はなくPAS染色でも胞体が染まらず粘液産生はなかった（**Fig. 2b**）．以上の所見は典型的な腺癌の所見ではなかったが，この時点では印鑑細胞癌が像を変えてリンパ節転移をしたのだろうと考えた．2004年1月，術後1年目の上部消化管内視鏡検査で残胃の体上部大彎に隆起性病変を指摘された．

既往歴：糖尿病，胃潰瘍．

家族歴：特記すべきことなし．

入院時現症：身長161cm，体重45kg，腹部平坦，軟．

入院時検査所見：Hb 10.9g/dlと軽度の貧血を認めた．腫瘍マーカーは，CEA値12.9ng/ml，SCC値1.5ng/mlとわずかに上昇を認めた．

上部消化管内視鏡検査所見：胃体上部大彎後壁に粘膜下腫瘍の形態を示す隆起性病変を認めた．腫瘍は胃粘膜に覆われ，頂部は発赤していた．腫瘍の発生部位は前回手術の吻合部および断端縫合部とは連続性のない部位であった．発赤部の生検で扁平上皮癌と診断された．食道には異常を認め

＜2007年3月28日受理＞別刷請求先：河原　健夫
〒446-8602　安城市安城町東広畔28　安城更生病院

Fig. 1 Macroscopic picture of the resected specimen on December 2002. The line shows the section where the adenocarcinoma were found.

なかった（**Fig. 3a**）.

胃透視検査所見：胃体上部大彎後壁に立ち上がりが急峻で表面不整な1型病変を認めた．また，食道には病変を認めなかった（**Fig. 4**）.

腹部CT所見：胃体上部大彎後壁に35×30mmの腫瘤を認めた．周囲のリンパ節転移，肝転移を認めなかった（**Fig. 5**）.

頭頸部，胸部のCTでは病変を認めなかった.

残胃の扁平上皮癌と診断されたため，食道癌の転移を除外診断するために，初回上部消化管内視鏡検査から1か月後，再度上部消化管内視鏡検査を行った.

上部消化管内視鏡検査所見（2回目）：前回に比べ腫瘍は増大し，頂部に潰瘍を形成していた（**Fig. 3b**）.

残胃に発生した扁平上皮癌もしくは腺扁平上皮癌の診断で2004年4月手術を施行した.

手術所見：上腹部正中切開にて開腹した．腹膜播種，肝転移は認めなかった．胃噴門部後壁に5cm大の腫瘤を触知した．漿膜面に露出なく，周囲リンパ節にも腫大はなかった．残胃全摘，脾合併切除術を行った．リンパ節は11dを郭清，16a2を固く触知したので左副腎とともに切除した．再建はRoux-en-Y法で施行した.

切除標本肉眼検査所見：胃体上部大彎に1型の腫瘍を認めた．腫瘍の辺縁は胃粘膜に覆われていた．腫瘤から胃食道接合部までの距離は約1cmで，食道粘膜と腫瘍は連続していなかった（**Fig. 6**）.

Fig. 2 Microscopic findings of the resected specimen on December 2002. No squamous cell component was found in the mucosa of the specimen. a：Historogical type was signet ring cell carcinoma, m, pPM（−）, pDM（−）. b：Lymph node showed carcinoma. There was no apparent lision of the squamous component, but in PAS staining, the carcinoma cells were not stained positive.

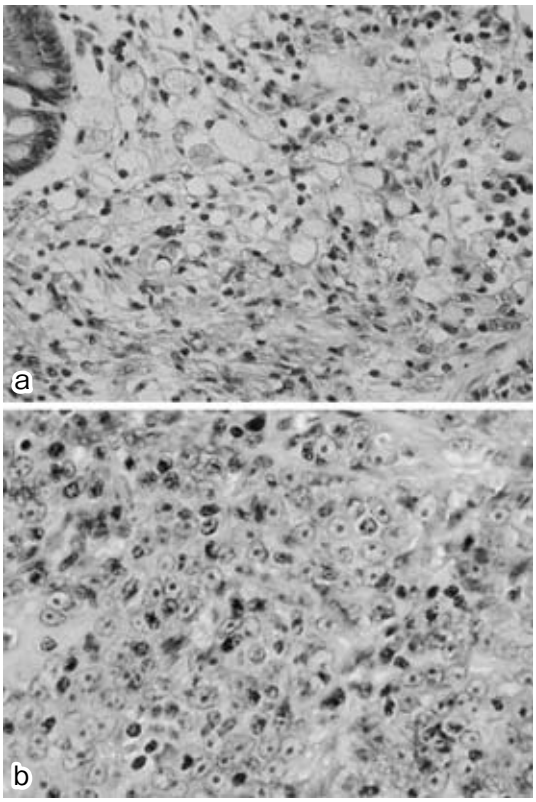

病理組織学的検査所見：中分化型扁平上皮癌，mp，INFβ，ly0，v0，n0であった．明瞭な核小体をもつ細胞がシート状に増殖しており，癌真珠を形成している部分もみられた．腺癌成分は認めなかった．病理組織学的にも腫瘍と食道粘膜の連続性は認められず，最終的に残胃に発生した胃原発扁平上皮癌と診断した（**Fig. 7**）.

術後経過良好にて，術後第21病日に退院となった．また，腫瘍マーカーは切除後にCEA 3.1ng/

Fig. 3　Endscopic photographs of stomach.　a：Endoscopy shows a type 1 tumor, mimickly submucosal tumor, in the greater curvature just below the esophagogastric junction. Most of the tumor was covered with normal gastric mucosa (January 2004).　b：The tumor was enlarged after a month (February 2004).

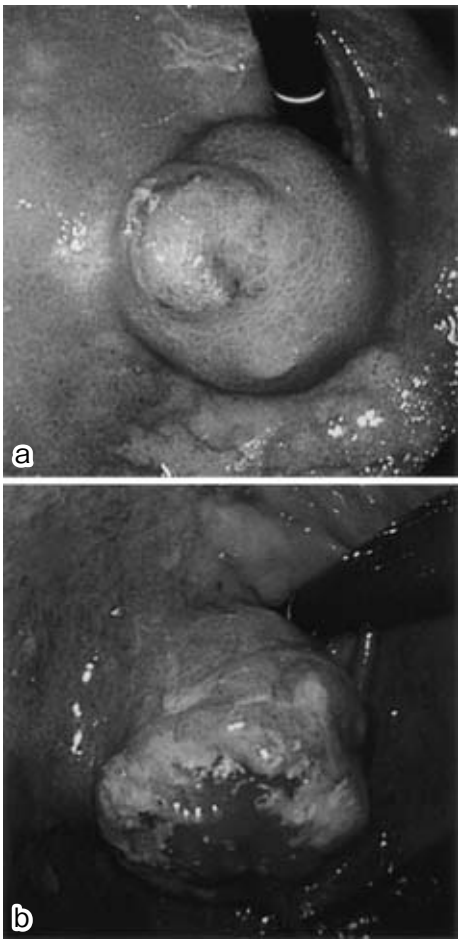

ml，SCC 0.1ng/ml と正常化した．術後 1 年 8 か月の現在，再発を認めていない．

考　察

胃原発扁平上皮癌の頻度は第 40 回胃癌研究会特殊型アンケート調査（1983 年）[1]によると胃癌全体の 0.09% と報告されている．胃癌取扱い規約 11 版[2]までの定義では胃原発悪性腫瘍は組織像のうち量的にもっとも多い組織像を用いて分類することとなっていたが，胃癌取扱い規約第 12 版（1993 年）[3]からは胃原発扁平上皮癌の定義は癌がすべて

Fig. 4　Barium study shows a elevated lesion in gastric cardia.

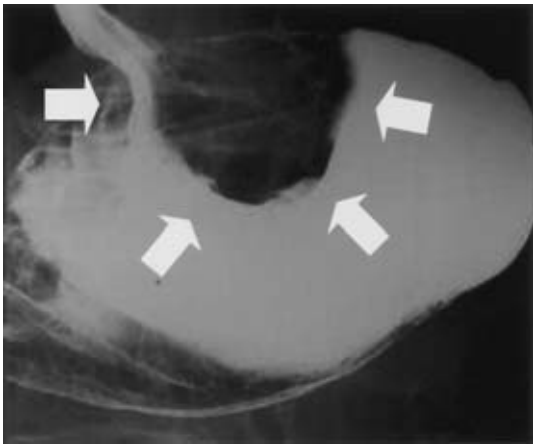

Fig. 5　Enhanced computed tomography shows an enhanced tumor, 3.5×3cm in diameter, in posterior wall of the stomach.

扁平上皮癌成分から構成されているものとされることとなった．このため，胃扁平上皮癌の頻度はさらに少ないと考えられる．また，食道胃接合部の扁平上皮癌は，確実に胃から発生したという証拠がないかぎり，胃扁平上皮癌としてはならないとされた．自験例は病理組織学的検索で腺癌成分は認められず純粋な胃扁平上皮癌であり，腫瘍と食道粘膜の間には正常胃粘膜が存在しており現行の定義にあてはまる胃原発扁平上皮癌と診断した．医学中央雑誌にて 1984 年から 2005 年までの 22 年間で「胃扁平上皮癌」というキーワードで検索した報告の内，胃原発性で現行の定義に当ては

Fig. 6 Resected specimen shows a type 1 tumor in greater curvature (arrow heads). The distance between tumor and esophagogastric junction (EGJ, arrow) was 1cm.

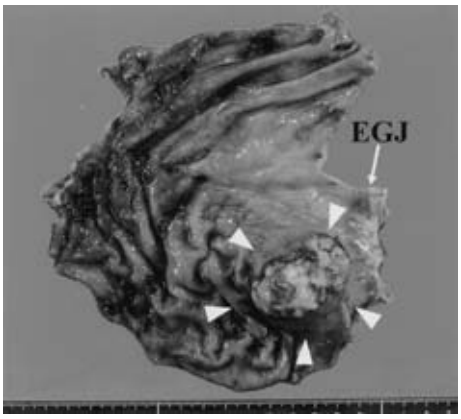

Fig. 7 Histopathological examination revealed moderately differentiated squamous cell carcinoma with whorl and pearl formation (H.E.×40).

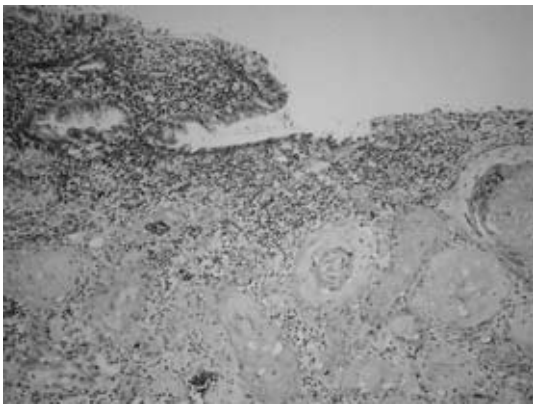

まる症例は自験例を含め41例であった(Table 1)[4)~39)].

検討した41症例中,自験例以外はすべて初発癌で,残胃に発症したという症例は自験例のみであった.胃癌取扱い規約第13版[40)]では残胃癌の定義を,初回手術時の病変,切除範囲,再建法などを問わず,再発癌の可能性がある症例も含めて,胃切除後の残胃に発生したと考えられる癌としている.さらに,上西ら[41)]は初回手術の良悪性にかかわらず,10年以上経過後に癌が発見されたものを残胃新生癌,10年以内に癌が発見されたものを残胃遺残癌,初回手術が悪性かつ手術断端陽性で断端に発生したものを再発癌としている.自験例は初回手術から残胃癌診断までの期間が1年であり,残胃癌は吻合部や断端と連続性のない部位に発生していることから残胃遺残癌に分類される.

自験例では初発癌は早期癌で印鑑細胞癌,残胃癌は扁平上皮癌で診断時には粘膜下腫瘍様を呈していたことから,初回手術の時点で組織型の異なる多発胃癌が存在し,扁平上皮癌は粘膜下に存在したため初回の術前検査では指摘できず遺残した可能性があると思われた.初回手術でリンパ節転移を認めたが,その組織学的検査所見は典型的な腺癌の像を呈していなかった.このリンパ節転移は粘膜下の扁平上皮癌由来の可能性もあると思われた.

胃扁平上皮癌の発生機序として,1)胃粘膜の異所性扁平上皮由来,2)胃粘膜の扁平上皮化生由来,3)胃粘膜未分化基底細胞由来,4)腺癌の扁平上皮化生由来という四つの説が考えられている.元来腺癌であったものが異型扁平上皮の形跡を残すことなくすべてSCCに置換するとは通常考えにくいことを考慮すると,4)の説は考えにくいと思われる.また,自験例では癌周囲の胃粘膜に扁平上皮化生がみられないことから,2)の説は当てはまらないと思われた.自験例では前述のごとく,扁平上皮癌が粘膜下に発生したことが推定されることから,3)胃粘膜未分化基底細胞由来が最も当てはまると思われた.

胃原発扁平上皮癌は,進行癌として発見されることが多く予後が悪いという特徴がある[27)29)33)35)36)].我々の検討した41例でも,腫瘍の大きさの中央値(範囲)は6.5(2.5~13)cmで,組織学的深達度の記載があった報告は37例で,sm 1例(2.4%),mp 7例(17%),ss 6例(15%),se 4例(10%),si 19例(46%)と進行癌が88%であり,記載のなかった4例も肉眼検査所見は進行癌であった.根治度もA 6例(15%),B 19例(46%),C 13例(32%)で根治度Aとなった報告は少なかった.進行癌が多い理由として粘膜下腫瘍様の進展形式で浸潤傾向が強く早期に発見できないこともあげられている[29)35)].実際,41例中11例(27%)に粘膜下腫瘍様の所見を認めている.通常

Table 1　The 41 cases of primary squamous cell carcinoma of the stomach

Case	Author	Year	Age, Sex	Location	Size (cm)	Type	Submucosal progression	Depth of invasion	Lymph node metastases	Meta-stases	Surgical curability	Outcome	
1	Kataoka[4]	1983	69 M	LM	NA	3	−	SI	n2	H	C	5M	dead
2	Dannoura[5]	1984	75 M	U	5	3	−	si	N2	−	C	12M	dead
3	Mukaida[6]	1984	56 M	U	8	2	−	se	N4	P	C	NA	NA
4	Matsuzaki[7]	1984	56 F	U	5	3	−	NA	NA	−	B	72M	alive
5	Takahashi[8]	1984	56 M	U	7	2	−	si	n2	−	B	NA	NA
6	Tanaka[9]	1985	81 M	M	6	3	−	SE	N2	−	B	4M	dead
7	Kameya[10]	1985	68 F	M	6.5	2	−	SI	N3	P	C	1M	dead
8	Hatayama[11]	1987	75 M	U	4	1	−	mp	n0	−	A	36M	alive
9	Hatayama[11]	1987	52 M	U	5	3	−	se	n0	−	B	48M	alive
10	Hatayama[11]	1987	64 M	U	8	3	−	si	n0	−	B	132M	alive
11	Sato[12]	1988	52 M	U	5	1	−	mp	n0	−	A	36M	alive
12	Ozeki[13]	1988	56 M	LM	10	2	−	si	N4	−	C	3M	dead
13	Mizutani[14]	1989	59 M	M	7	2	−	si	n2	−	B	8M	dead
14	Kaneko[15]	1989	55 M	U	4	3	−	ss	n0	−	A	24M	alive
15	Onoda[16]	1991	68 F	L	4.5	2	−	mp	N2	−	B	6M	dead
16	Miki[17]	1991	50 M	U	10	3	−	si	n0	H	B	14M	dead
17	Kurose[18]	1992	75 M	M	4.7	3	−	si	n2	H	C	14M	dead
18	Schwab[19]	1992	17 M	U	NA	NA	+	mp	N2	−	NA	12M	dead
19	Tyuubachi[20]	1993	63 F	L	4.5	2	−	mp	n1	−	A	6M	dead
20	Tyuubachi[20]	1993	58 M	U	13	2	−	si	n0	−	B	24M	alive
21	Shimizu[21]	1993	59 M	M	4.5	2	−	ss	n0	−	A	NA	NA
22	Imaji[22]	1994	29 M	MU	8	4	−	sm	n0	−	A	NA	NA
23	Tanaka[23]	1994	59 M	UM	7	3	+	si	N4	−	C	6M	dead
24	Koide[24]	1995	57 M	U	6	2	+	ss	n2	H	C	3M	dead
25	Aoki[25]	1996	73 M	L	6.5	2	−	ss	n0	−	B	12M	alive
26	Watanabe[26]	1997	62 M	U	5	2	−	si	n1	−	B	28M	alive
27	Nozawa[27]	1997	64 M	U	5	2	+	se	N4	−	C	4M	dead
28	Marubashi[28]	1999	70 M	L	7	1	−	mp	n2	−	B	10M	alive
29	Shiraishi[29]	2000	78 F	U	10	1	−	si	n0	−	C	19D	dead
30	Maruta[30]	2001	65 F	U	7.5	2	−	ss	n2	H	C	33M	alive
31	Koide[31]	2001	71 M	U	8.5	SMT	+	si	n0	−	B	6M	dead
32	Fukuzawa[32]	2002	82 M	U	2.5	2	+	ss	n2	−	B	16M	dead
33	Shibaji[33]	2002	84 M	M	8	2	−	si	N2	−	B	10M	dead
34	Watanabe[34]	2003	67 F	U	5.8	3	−	si	n2	H	C	12M	alive
35	Ikeda[35]	2004	83 F	L	6.5	2	+	ss	n1	−	B	15M	alive
36	Isshiki[36]	2004	66 M	UM	8.5	1	+	si	N1	−	B	9M	alive
37	Isshiki[36]	2004	75 F	UM	7	1	+	si	N3	−	B	9M	alive
38	Matsuno[37]	2004	75 F	U	7	SMT	+	si	n4	−	B	NA	NA
39	Hara[38]	2004	78 M	NA	8.5	2	−	mp	NA	−	NA	17M	alive
40	Mukai[39]	2005	59 M	L	6	2	−	se	n2	−	B	16M	alive
41	Present case		70 M	U	5	1	+	mp	n0	−	A	20M	alive

NA：not available
SMT：submucosal tumor
Metastasis H：Liver P：peritoneum

の胃癌に比べその頻度は高いと思われた．胃原発扁平上皮癌に進行癌が多いもう一つの原因として，胃原発扁平上皮癌が急速に増大する傾向があるという可能性もある．自験例は，初回胃切除の術後定期検査で無症状で発見された残胃癌であり，診断時には粘膜下腫瘍型であった．診断時から1か月後の胃内視鏡検査では腫瘍の増大と潰瘍を認め，切除標本では腫瘍はさらに増大していた．

Hara ら[38]も CT で確認できなかった腫瘍が，半年で急速に増大し 8cm となった症例を報告している．粘膜下腫瘍型で発生して急速に増大するという特徴が胃扁平上皮癌が進行癌として発見されやすい理由と推測される．

自験例では当初，転移性胃扁平上皮癌も疑い他臓器の検索を行ったが，食道，肺，頭頸部に病変を認めず，最終的に胃原発扁平上皮癌と診断した．転移性胃扁平上皮癌の肉眼形態も粘膜下腫瘍様形態が多いと報告されており[42]，肉眼型から原発性か転移性かを鑑別することは困難である．したがって，鑑別診断は食道，肺，頭頸部など他の臓器に病変があるかどうかで判断することとなるが，胃原発扁平上皮癌が急速に増大することを十分考慮し，手術時期を逸しないように迅速に診断治療を進めることが肝要であると思われる．

稿を終えるにあたり，病理学的にご助言をいただきました病院病理部の早川清順先生に感謝の意を表します．

文　献

1) 星　和夫，羽生　丕，竹下公矢ほか：特殊型胃癌―第 40 回胃癌研究会アンケート調査報告―．日癌治療会誌　**18**：2112―2124, 1983
2) 日本胃癌研究会編：胃癌取扱い規約．第 11 版．金原出版，東京，1985
3) 日本胃癌研究会編：胃癌取り扱い規約．第 12 版．金原出版，東京，1993
4) 片岡　健，岡島正純，森　雅弘ほか：胃原発性扁平上皮癌及び腺扁平上皮癌の各 1 例．広島医　**36**：1258―1262, 1983
5) 壇浦龍二郎，境　康彦，明田憲昌ほか：胃原発扁平上皮癌の 1 例．臨放　**29**：1005―1008, 1984
6) 向田秀則，松木　啓，友田修三ほか：胃扁平上皮がんの 1 例．広島医　**37**：1122―1125, 1984
7) 松崎康憲，仮屋敏郎，迫田耕一朗ほか：食道原発腺癌と胃原発扁平上皮癌の検討．外科　**46**：988―991, 1984
8) 高橋　光，吉田吉行，前田重明ほか：胃原発扁平上皮癌の 1 手術例．現代医　**31**：427―430, 1984
9) 田中　明，辺見公雄，新田直樹ほか：食道癌及び胃癌の特殊型の 3 例　食道原発腺扁平上皮癌，胃原発悪性絨毛上皮腫，胃原発扁平上皮癌．日外宝　**54**：39―47, 1985
10) 亀谷さえ子，渡辺　務，柴田偉雄ほか：胃扁平上皮癌の 1 例．日消誌　**82**：1940―1943, 1985
11) 畑山善行，　林　四郎：胃原発扁平上皮癌の 3 例．Endosc Forum digest dis **3**：104―111, 1987
12) 佐藤　馨，平　幸雄，高橋光浩ほか：胃扁平上皮癌の 1 例．仙台病医　**8**：71―73, 1988
13) 尾関　豊，林　勝知，鬼束惇義ほか：胃扁平上皮癌の 1 例．臨外　**43**：693―696, 1988
14) 水谷　伸，佐谷　稔，小野典郎ほか：胃原発扁平上皮癌の 1 例．日臨外医会誌　**50**：2196―2200, 1989
15) 金子徹也，和又利也，澄川　学ほか：胃原発扁平上皮癌の 1 例．外科　**51**：411―413, 1989
16) 小野田昌敏，内海由也，日野典之ほか：胃原発扁平上皮癌の 1 例．気仙沼病医誌　**3**：28―32, 1991
17) 三木康彰，宗田滋夫，籾山卓哉ほか：胃原発扁平上皮癌の 1 例．日生病医誌　**19**：105―108, 1991
18) 黒瀬匡雄，金重哲三，浜崎啓介ほか：胃体部に発生した胃原発扁平上皮癌の 1 例．日臨外医会誌　**53**：103―108, 1992
19) Schwab G, Wetscher G, Dietze O et al：Primary squamous cell carcinoma of the stomach in a seventeen-year-old boy. Surg Today **22**：561―564, 1992
20) 中鉢誠司，和賀井啓吉，遠藤　渉ほか：白血球増多症，高 Ca 血症等を呈した胃扁平上皮癌の 2 例．気仙沼病医誌　**4**：41―43, 1993
21) 清水義博，田中承男，中江　晟ほか：胃原発扁平上皮癌の 1 例．日臨外医会誌　**54**：2597―2601, 1993
22) 今治玲助，石田数逸，須田　学ほか：胃体部から底部を占める異所性扁平上皮より発生したと考えられる胃原発性扁平上皮癌の 1 例．日臨外医会誌　**55**：2837―2840, 1994
23) 田中雄一，花岡農夫，工藤　保ほか：早期食道癌を合併した胃原発扁平上皮癌の 1 例．日臨外医会誌　**55**：2320―2324, 1994
24) 小出直彦，梶川昌二，小池祥一郎ほか：胃原発扁平上皮癌の肝転移に対する動注化学療法により胆嚢炎および硬化性胆管炎を併発した 1 例．日消誌　**92**：146―151, 1995
25) 青木貴徳，中西一彰，上泉　洋ほか：胃原発扁平上皮癌の 1 例．日消外会誌　**29**：727―731, 1996
26) 渡辺　章，梅原松水，梅原松臣ほか：脳転移を来した胃原発扁平上皮癌の 1 例．日消外会誌　**30**：1761―1765, 1997
27) 野澤　寛，平野　誠，村上　望ほか：胃扁平上皮癌の 1 例．臨外　**52**：119―122, 1997
28) Marubashi S, Yano H, Monden T：Primary squamous cell carcinoma of the stomach. Gastric Cancer **2**：136―141, 1999
29) 白石　淳，高田　治，赤松尚明ほか：胃扁平上皮癌の 1 例．外科　**62**：716―720, 2000
30) 丸田智章，中村茂樹，島田寛治ほか：多発性肝転移に対し肝動注療法が奏効した胃扁平上皮癌の 1 症例．日消外会誌　**34**：1299―1302, 2001
31) Koide N, Hanazaki K, Kajikawa S et al：A squamous cell carcinoma of the gastric cardia showing submucosal progression. J Gastroenterol **36**：259―263, 2001
32) 福沢太一，楠田和幸，北村道彦：胃原発扁平上皮

癌の1例．手術　56：815―818, 2002
33）柴地隆宗，吉村　淳，金村哲宏ほか：横行結腸に穿通した胃扁平上皮癌の1例．日臨外会誌　63：1419―1423, 2002
34）渡辺　誠，保田尚邦，草野智一ほか：同時性肝転移を伴った胃原発扁平上皮癌の1例．日消外会誌　36：1520―1524, 2003
35）池田　貯，唐原和秀，佐藤大亮ほか：胃原発扁平上皮癌の1例．日臨外会誌　65：3180―3184, 2004
36）一色伸子，高橋忠章，真鍋俊治ほか：胃扁平上皮癌の2例．臨放　49：662―667, 2004
37）松野　剛，日置勝義，信岡大輔ほか：Appleby手術と肝外側区域切除術により摘出できた胃原発扁平上皮癌の1例．臨今治　16：14―18, 2004
38）Hara J, Masuda H, Ishii Y et al：Exophtic primary squamous cell carcinoma of the stomach. J Gastroenterol 39：299―303, 2004
39）向井晃太，石田康彦，宗友良憲ほか：胃原発扁平上皮癌の1症例．手術　59：263―267, 2005
40）日本胃癌研究会編：胃癌取り扱い規約．第13版．金原出版，東京，1999
41）上西紀夫，清水伸幸，下山省二ほか：残胃癌の基礎知識．消内視鏡　11：1481―1487, 1999
42）宗本義則，浅田康行，小林弘明ほか：転移性胃癌の1例．胃と腸　36：1224―1226, 2001

A Case of Primary Squamous Cell Carcinoma in Gastric Remnant

Takeo Kawahara, Yoshito Okada, Satomi Saeki, Toshiyuki Arai,
Tetsuya Abe, Kenichirou Sato, Masaya Hattori, Eiji Higaki,
Kouhei Yamauchi and Syunpei Yokoi
Department of Surgery, Anjokousei Hospital

We report a case of primary squamous cell carcinoma in a gastric remnant. A 70-year-old man undergoing surgery for early gastric cancer on December 2002 was found to have signet-ring cell carcinoma, m, n1. Endoscopic examination, on January 2004 showed an elevated lesion-like SMT in the greater curvature of the gastric remnant, diagnosed as squamous cell carcinoma from a biopsied specimen. The patient had no other lesions in the lung, head, neck, or esophagus. We conducted total gastrectomy with splenectomy. Histopathologically, the tumor was diagnosed as moderately differentiated squamous cell carcinoma, mp, INFβ, ly0, v0, n0, without any adenocarcinoma component. No continuity was seen between the tumor and esophageal mucosa. From these findings, the tumor, yielding a definitive diagnosis of primary squamous cell carcinoma arising in the gastric remnant. The patient was discharged 21 days postoperatively and remains recurrence-free as of this writing. Primary squamous cell carcinoma of the stomach is rare and, including our case, 41 cases of primary squamous cell carcinoma of the stomach have been reported in the Japanese literature. Our case is, to our knowledge, the first case reported arising from a gastric remnant.

Key words：squamous cell carcinoma of the stomach, gastric-remnant cancer

〔Jpn J Gastroenterol Surg 40：1666―1672, 2007〕

Reprint requests：Takeo Kawahara　Department of Surgery, Anjokosei Hospital
28 Higashihirokute, Anjo-cho, Anjo, 446-8602 JAPAN

Accepted：March 28, 2007

©2007 The Japanese Society of Gastroenterological Surgery　Journal Web Site：http://www.jsgs.or.jp/journal/