日消外会誌　40（10）：1673～1678，2007年

症例報告

CA19-9産生sm胃癌の1例

大津赤十字病院外科部，同　病理部*

石上　俊一　崎久保守人　上村　良　浦　克明
大江　秀明　吉川　明　田村　淳　馬場　信雄
坂梨　四郎　雑賀　興慶*

症例は右乳癌術後1年半を経過した75歳の女性で，定期検診で血清CEA値が203ng/ml，CA19-9値が2,090U/mlと高値を示した．諸検査にて乳癌の再発所見は認められなかったが，胃体上部後壁に径6cmのIIa＋III病変を認め，生検にて低分化型腺癌の診断であった．2001年4月に胃全摘，脾摘および膵体尾部切除術が施行された．主病変は白色の脆弱な腫瘍で，病理組織学的に深達度はsmであった．肝転移や遠隔転移は認めず，脾動脈幹近位および遠位リンパ節にだけ転移を認め，臨床病期はstageIVであった．免疫組織染色で，主腫瘍および転移リンパ節はともにCA19-9に強染した．術後，血清CA19-9値は速やかに正常化し，患者は5年を経過した現在も無再発生存中である．

はじめに

冲永ら[1]は，CA19-9産生胃癌とは，①術前の血清CA19-9値が高値を示し，②病巣の切除に伴い低下，③切除された標本中にCA19-9が証明される胃癌としている．一般に，肝転移や広範なリンパ節転移を伴う進行胃癌症例で血清CA19-9値が上昇することは知られているが，CA19-9産生胃癌は，これらと明確に区別されており，国内での文献報告も20例と少ない．今回，CA19-9産生胃癌と考えられる症例を経験したので，若干の文献的考察を加え報告する．

症　例

患者：75歳，女性

主訴：なし

既往歴：平成11年8月，右乳癌に対し乳房切除術が施行された．規約上は，T2a（26×25mm），n（－），M（－），stageIIa，ER（＋），PgR（＋）であった．

家族歴：特記事項なし．

現病歴：乳癌術後，1～3か月に1度の間隔で定期的に血液検査を施行されていたが，平成12年11月まで正常であった血清CEA値（正常値2.5ng/ml未満）が，平成12年12月に6.7ng/mlと上昇し始め，さらに平成13年3月には203ng/mlと著増し，同時に血清CA19-9値（正常値37U/ml未満）も2,090U/mlと高値であったため諸検査が施行された（**Table 1**）．

入院時現症：身長156.3cm，体重54.5kg，体温36.7℃，血圧130/74mmHg，脈拍92回/分．右胸壁に乳癌の手術創を認める以外，特記事項なし．

腹部超音波検査：腹腔動脈の左側，膵上縁に径2cmの腫瘤を認め，腫大したリンパ節と考えられた（**Fig. 1**）．

腹部造影CT：肝転移や膵腫瘍および腹水は認められず，脾動脈幹の近位および遠位に腫大リンパ節を認めたが，乳癌再発による転移の可能性は低いと考えられた（**Fig. 2**）．

上部消化管内視鏡検査：胃体上部後壁寄りに広範なIIa＋III病変を認め，生検の結果，低分化型腺癌の診断であった．

上部消化管造影検査：胃体上部に隆起性病変を認めるものの，境界は明瞭で，胃壁の伸展性は良好であった（**Fig. 3**）．

＜2007年3月28日受理＞別刷請求先：石上　俊一
〒520-8511　大津市長等1―1―35　大津赤十字病院外科部

Table 1　The transition of serum CEA and CA19-9 level before and after surgery

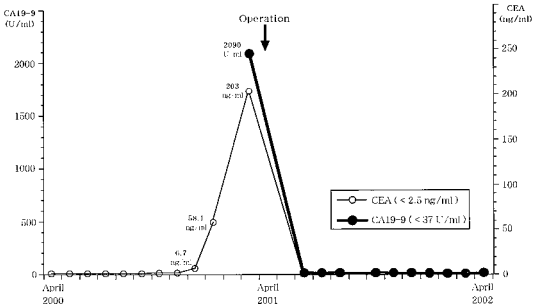

Fig. 1　Abdominal ultrasonography showed an low echoic mass lesion about 2cm diameter an upper margine of the pancreas body, which considered to be metastatic No. 11 lymph node（arrow）. L：liver, P：pancreas, T：lymph node.

Fig. 2　CT scan showed lymph nodes swelling were observed along the proximal and distal splenic artery（arrow）.

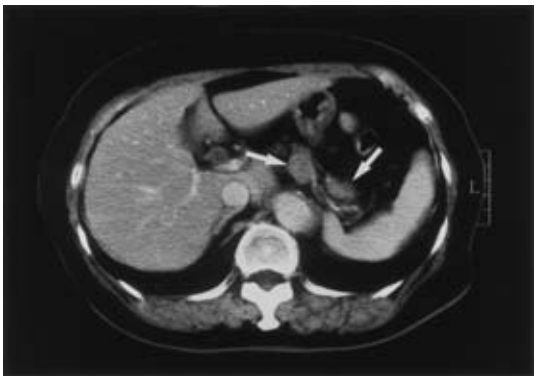

Fig. 3　UGI showed the protruded lesion in the upper third of the posterior wall of gastric body（arrow head）. The border of this lesion was clear, and the flexibility of gastric wall was good.

下部消化管造影検査：特記すべき所見なし.

手術所見：上腹部正中切開にて開腹した．腫瘍の漿膜浸潤は明らかでなく，腹水や腹膜播種，肝転移は認めなかった．膵体部上縁に，転移と思われる径 2cm 程の腫大リンパ節を認めた．16 番のリンパ節郭清を伴う胃全摘術，脾摘術および膵体尾部切除術を施行した.

摘出標本所見：胃体上部後壁に，6.0×3.0cm の白色調の脆弱な隆起性病変を認めたが，漿膜浸潤はなかった（**Fig. 4**）.

病理組織学的検査所見：主腫瘍の病理組織学的検査の結果は, 低分化型腺癌, sm，ly3，v2 であった（**Fig. 5**）．リンパ節は No.1 (0/8)，No.2 (0/3)，No.3（0/6)，No.4（0/11)，No.5（0/1)，No.6（0/4)，No.7 (0/2)，No.8 (0/1)，No.10 (0/11)，No.11 (2/13)，No.16b1 (0/7) で，脾動脈周囲の 11 番リンパ節にだけ転移を認めた．免疫組織染色では，主腫瘍・転移リンパ節とも，CA19-9 に強い染色性を示した（**Fig. 6A，B**）．さらに，両者は CEA にも強い染色性を示した．乳癌の再発を除外する目的で，以前の乳癌組織に対し同様の免疫組織染色が施行された. CEA に対する染色性は観察されたが, CA19-9 には染まらず, 乳癌からの転移の可

Fig. 4 Macroscopic features of resected specimen：Main tumor was white colored and fragile, and serosal invasion was not observed.

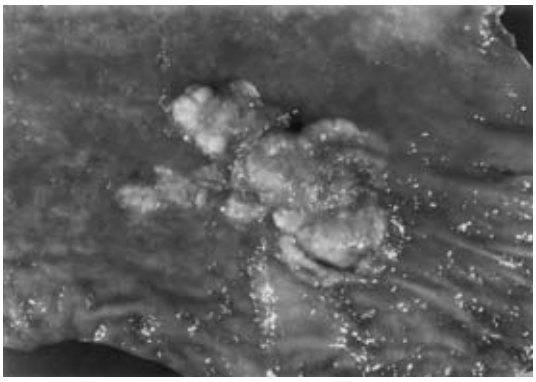

Fig. 5 OCMT staining（×40）. Histological examination confirmed poorly differentiated adenocarcinoma. Lymphatic involvement（arrow head）and venous involvement（arrow）were observed.

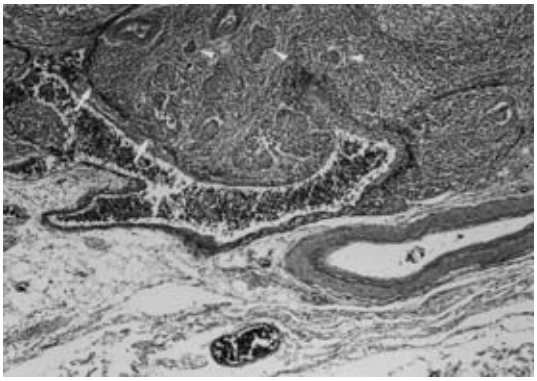

Fig. 6 Immunohistochemical staining of the main tumor and the metastatic lymph node：Both specimens were positive for CA19－9 protein.（A）main tumor for CA19－9（×400），（B）metastatic lymph node for CA19－9（×400）.

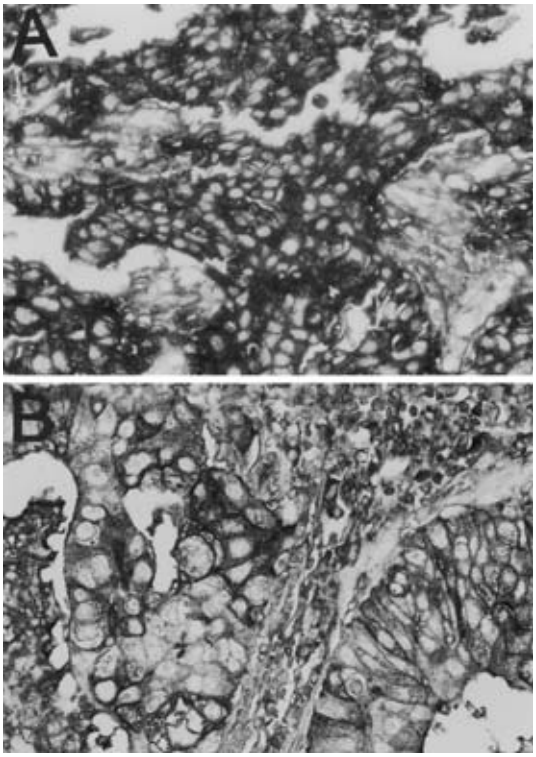

能性は低いと考えられた.

術後経過：術後2か月半後の血液検査で，血清CEA値は1.2ng/ml，CA19–9値は17U/mlと正常化していた(**Table 1**). 患者の希望で術後補助療法は施行しなかったが，術後5年を経過した現在も正常値を維持しており，転移・再発の兆候も認めていない.

考　察

冲永ら[1]は，“CA19–9産生胃癌”の定義に際し，どの程度の上昇が‘高値’であるかを決めるのは困難だと述べている．ただ，冲永らの診断基準に合致する症例報告は少ない．膵臓の直接浸潤や広範な転移を伴う胃癌症例でのCA19–9上昇は一般的であるが，肝転移を伴わないかぎり，異常高値を示すことは珍しい．他方，胃癌でのCEA上昇が肝転移症例で多く，CA19–9上昇がリンパ節転移症例で多いとの報告もある[2]．本症例は，乳癌術後のCEA上昇から再発が疑われたが，CA19–9値が高値であることより，他臓器の検索が進められ，胃癌の診断が確定した．病理組織学的に深達度がsmと早期で，1群のリンパ節にまったく転移がないのに，より遠い脾動脈幹のリンパ節にだけ転移が観察された．日常臨床では，このような取扱い規約に沿わないリンパ節転移を示す症例や，リンパ節転移を伴わずいきなり肝臓や肺に転移するような症例に少なからずや遭遇する．単なる例外とも取れるが，腫瘍の悪性度を反映しているのかもしれないし，CA19–9自身がこ

Table 2　Case reports of the CA19－9 producing gastric cancer in Japan

	Auther	Year	Age /Sex	Serum level of CA19-9 (U/ml)	Serum level of CEA (ng/ml)	Serum level of AFP (ng/ml)	Tumor type	Distant metastasis	Depth	Lymph node metastasis	Normalization of serum CA19－9	Prognosis
1.	Nishida[5]	1985	51 M	294	N *		Borr3	P +	mp	n2	(－)**	relapse
2.	Takahashi[6]	1986	60 F	211	12.9	52.6	Borr2	H +	ssβ	n2	normalize	dead
3.	Kitabayashi[7]	1989	45 M	2,810	N		IIb＋IIc		m	n4		alive（4M）
4.	Boku[8]	1991	58 F	500	N	N	IIc		sm	n0	(－)	
5.	Asami[9]	1992	71 F	648	N		Borr5		ssβ	n1	normalize	
6.	Iwasaki[10]	1993	62 F	350	N	243.2	Borr3		ssγ	n0	normalize	alive（3Y）
7.	Kondo[11]	1996	75 F	4,147	16.2		Borr2		ss	n1	(－)	dead
8.	Iwase[12]	1997	80 M	2,600	N		Borr1		se	n2	(－)	
9.	Ishigami[13]	1997	77 M	1,332.5	N		IIb		sm		normalize	alive（1Y）
10.	Takeuchi[14]	1998	75 M	340	N		IIb		m	n0	normalize	
11.	Tazawa[15]	1998	62 M	400	N	N	IIc		m	n0	normalize	alive（2Y）
12.	Sakamoto[16]	1999	28 F	8,350	99	184	Borr2	P＋, H＋	se	n3	(－)	dead
13.	Kawai[17]	2000	53 M	1,395.5			Borr2		ss	n0	normalize	relapse
14.	Hoshino[18]	2000	46 M	450	N	21	Borr1		se	n1	normalize	alive（3Y）
15.	Shiota[19]	2001	70 M	940	14	N	Borr2		se	n1	normalize	alive（1Y）
16.	Takebayashi[20]	2003	64 M	10,000	5.2		Borr3	cy +	se	n2	(－)	alive（3Y）
17.	Yokoyama[21]	2004	51 F	500	N		Borr4		si	n0	(－)	dead
18.	Sugano[22]	2005	72 F	4,600	N		Borr5	P +	se	n3	(－)	dead
19.	Takashima[23]	2005	72 F	132	N		Borr3		se	n1	normalize	alive（1Y）
20.	Sakamoto[24]	2005	77 M	38,650	73.2		Borr5		sm	n0	normalize	alive（1Y）
21.	Present case		75 F	2,090	203		IIa＋IIb		sm	n3	normalize	alive（5Y）

N *：Serum CEA or AFP level was normal before surgery.（－）**：Serum CA19－9 level didn't normalize after surgery.

のような転移に関わっているのかもしれない．

最近，大腸癌において，血管新生因子であるVEGF-A やこの可溶性レセプターである sVEGF-R1 の発現が，血清 CA19-9 値と相関するとの報告がなされた[3]．本症例のように，取扱い規約に沿わない転移形態を示す症例で，VEGF や CA19-9 の相関を検討すれば，浸潤・転移の過程における CA 19-9 の役割が明らかになるかもしれない．

胃癌患者の CEA 値や CA19-9 値と，予後との関連を調べた Kochi ら[4]の研究によれば，CEA 値は，局所再発や無病・無再発生存率と有意の相関が見られたが，CA19-9 値との間に相関はないという結果であった．

医学中央雑誌で，「CA19-9」「胃癌」をキーワードに 1980 年から 2005 年まで検索したところ，20 例の報告があった．自験例を含む 21 症例を **Table 2**[5)~24)]にまとめて示す．CA19-9 産生胃癌とする以上，他の腫瘍マーカーの上昇を伴ってはならないとの意見もあるが，CA19-9 が単独で上昇している症例は 12 例で，これ以外の 9 例は CEA や AFP の上昇を伴っていた．早期胃癌症例に限定すれば，自験例を含め 7 例の報告[7)8)13)~15)24)]があるが，これらの血清 CA19-9 値は 340～38,650U/ml とさまざまであった．北林ら[7]の症例は，腫瘍の深達度が m であるにもかかわらず，大動脈周囲リンパ節転移を伴い，坂元ら[24]の症例は本例同様，深達度が sm で血清 CEA 値も上昇していたが，リンパ節転移はなかった．臨床病理学的因子は CA19-9 値の高低と無関係なように思われた．これら早期胃癌例の予後は，自験例以外の 4 例[7)13)15)24)]で記載があった．北林ら[7]の症例以外は，術後 2 年までの無再発生存報告であり，本症例のごとく 5 年以上経過を追った症例はなかった．また，術後の CA19-9 の正常化に関しては，20 例中 19 例で記載があり，正常化した 11 例では再発・死亡が 2 例[6)17)]なのに，正常化しなかった 8 例では，5 例[5)11)16)21)22)]が再発するか死亡していた．この 5 例中 4 例[5)16))21)22)]は，初回手術時に他臓器浸潤や肝転移，腹膜転移

を伴う進行例であった．

冲永ら[1]の定義に従うならば，進行癌か再発例であっても切除可能で，術前血清 CA19-9 値がわずかに高値であり，切除に伴い低下，さらに切除組織中に CA19-9 が証明されれば“CA19-9 産生胃癌”ということになってしまう．実際，再発で CA19-9 が高値をとっている症例を“CA19-9 産生胃癌”として扱っている文献が見られた．今後，CA19-9 上昇の臨床的意義につき解明するのはもちろんだが，“狭義の CA19-9 産生胃癌”と診断する際に，症例を早期胃癌や初回胃切除例に限るとか，術前の血清 CA19-9 上昇の程度に一定の診断基準を設けるなど，検討の余地があると考えられた．

文　献

1）冲永功太，横畠徳行，治部達夫ほか：CA19-9 産生胃癌．丹羽寛文編．別冊日本臨床　領域別症候群シリーズ 5　消化管症候群．上巻．日本臨床社，大阪，1994，p238―240

2）多淵芳樹，山口浩之，斉藤洋一ほか：胃癌における腫瘍関連抗原 CEA と CA19-9 の末梢血中移行機序に関する臨床病理学的・免疫組織学的研究．日外会誌　**89**：1181―1191, 1988

3）Mysliwiec P, Piotrowski Z, Zalewski B et al：Plasma VEGF-A and its soluble receptor R1 correlate with the clinical stage of colorectal cancer. Rocz Akad Med Bialymst **49**：85―87, 2004

4）Kochi M, Fujii M, Kanamori N et al：Evaluation of serum CEA and CA19-9 levels as prognostic factors in patients with gastric cancer. Gastric Cancer **3**：177―186, 2000

5）西田康一，吉川敏一，垣見依子ほか：免疫組織学的検討を行った CA19-9 産生胃癌の 1 例．外科診療　**4**：513―516, 1985

6）高橋　豊，磨伊正義，荻野知巳ほか：Alpha fetoprotein, carcino-embryonic antigen, carbohydrate antigen 19-9 産生胃癌の 1 例―免疫組織学的検討―．日消外会誌　**19**：2421―2423, 1986

7）北林一男，米村　豊，鎌田　徹ほか：Virchow 転移を伴った m 胃癌の 1 例．日臨外医会誌　**50**：1378―1382, 1989

8）朴　義男，粉川隆文，平山裕一ほか：CA19-9 高値早期胃癌の一例．京府医大誌　**100**：277―282, 1991

9）浅見恵司：CA19-9 産生胃癌の 1 治験例．東京医師会誌　**45**：937―943, 1992

10）岩崎　誠，山際健太郎，草川雅之ほか：AFP および CA19-9 産生胃癌の 1 例．日臨外会誌　**54**：3056―3060, 1993

11）近藤　健，仲田和彦，秋山清次ほか：嚢胞液中および血中 CA19-9 が異常高値を呈した肝嚢胞合併進行胃癌の 1 例．癌の臨　**42**：95―99, 1996

12）岩瀬　豪，今村陽一，大西恭子ほか：粘膜下腫瘍様形態を呈した CA19-9 産生胃粘液癌の 1 例．日消誌　**94**：746―750, 1997

13）石神純也，夏越祥次，徳重正弘ほか：術前に血中 CA19-9 値が高値を示した早期多発胃癌の 1 例．日消外会誌　**30**：76―79, 1997

14）竹内邦夫，都築　靖，安藤　哲ほか：血清 CA19-9 が高値を示した胃粘膜内癌の 1 例．日臨外会誌　**59**：990―993, 1998

15）田澤賢一，黒田吉隆，木村寛伸ほか：術前血中 CA19-9 値が高値を示した早期胃癌の 1 例．日臨外会誌　**59**：994―998, 1998

16）坂本研一，鬼束惇義，林　勝知ほか：若年女性に発症した AFP，CEA，CA19-9 産生分化型胃癌の 1 手術例．癌の臨　**45**：37―41, 1999

17）河合雅彦，今井　寿，井川愛子ほか：白血球増多により発見された CA19-9 産生胃癌の 1 例．日外科系連会誌　**25**：774―777, 2000

18）星野光典，石井　博，大山　祥ほか：粘液分泌が多量にみられた CA19-9 産生胃粘液癌の 1 例．日臨外会誌　**61**：958―962, 2000

19）塩田喜代美，植木孝宣，塩崎　敦ほか：CA19-9 産生胃粘液癌の 1 例．日臨外会誌　**62**：2935―2938, 2001

20）竹林正孝，坂本照尚，大谷眞二ほか：CA19-9 産生胃癌の 1 例．外科　**65**：343―347, 2003

21）横山昌樹，星　　信，石川惟愛ほか：CA19-9 産生胃癌の 1 例．日臨外会誌　**65**：1237―1240, 2004

22）菅野明弘，内藤広郎，高橋道長ほか：CA19-9 産生胃粘液癌の 1 例．日臨外会誌　**66**：837―841, 2005

23）高島郁博，世戸芳博，長嶺一郎ほか：TS-1 低用量術後補助化学療法が有効と考えられた CA19-9 産生胃癌の 1 例．癌と化療　**32**：503―505, 2005

24）坂元一郎，蒔田富士雄，柏原賢治ほか：TS-1 術前投与で肉眼的に CR となった CA19-9 産生胃癌の 1 手術例．日消外会誌　**38**：135―140, 2005

A Case of CA19-9 Producing Gastric Cancer which Confined to the Submucosal Layer

Shun-ichi Ishigami, Morito Sakikubo, Ryou Kamimura, Katsuaki Ura,
Hideaki Ooe, Akira Yoshikawa, Jun Tamura, Nobuo Baba,
Shirou Sakanashi and Tatsuyoshi Saiga*
Department of Surgery and Department of Pathology*, Otsu Red Cross Hospital

A 75-year-old woman was found to have elevated serum CEA of 203ng/ml and elevated CA19-9 of 2,090U/ml after mastectomy, but no reccurence of breast cancer. Gastroendoscopic examination showed a IIa + III lesion 6cm in diameter in the upper third of the posterior gastric wall. Biopsy and histopathological examination suggested poorly differentiated adenocarcinoma, necessitating total gastrectomy, splenectomy, and distal pancreatectomy in April 2001. The main tumor, which was white and fragile, was confined to the submucosal layer with no distant metastasis observed, but clinical stage IV, lymph node metastasis was seen along the proximal and distal splenic artery. In immunohistochemistry, tumor cells of both the tumor and metastatic lymph nodes stained strongly for CA19-9. Serum CA19-9 quickly normalized, and the woman remains alive 5 years after surgery.

Key words：CA19-9 producing gastric cancer, lymph node along splenic artery, immunehistochemistry
〔Jpn J Gastroenterol Surg 40：1673—1678, 2007〕

Reprint requests：Shun-ichi Ishigami　Department of Surgery, Otsu Red Cross Hospital
1-1-35 Nagara, Otsu, 520-8511 JAPAN
Accepted：March 28, 2007

©2007 The Japanese Society of Gastroenterological Surgery　Journal Web Site：http://www.jsgs.or.jp/journal/