日消外会誌　40（10）：1679～1683，2007年

**症例報告**

# 腹腔鏡補助下幽門側胃切除術を施行した早期胃癌に合併していた胃結核の１例

島根大学医学部消化器・総合外科，協和会協立病院外科*

平原　典幸　　西　　健　　川畑　康成　　稲尾　瞳子
矢野　誠司　　立花　光夫　　田中　恒夫　　上田　邦彦*
松下　一行*　　小串伊知郎*

胃癌の診断にて腹腔鏡補助下幽門側胃切除術を施行し，切除標本から胃結核の合併を認めた１例を経験した．症例は62歳の男性で，主訴は食思不振．来院１週間前から食思不振が出現し，徐々に顔面蒼白となりタール便も見られるようになる．来院時貧血を認め，緊急内視鏡検査を施行したところ胃角部全体を覆う巨大潰瘍を認めた．内科的治療を行ったが難治性であり，経過観察中の生検にて胃癌の診断を得たため腹腔鏡補助下幽門側胃切除術を施行した．術後は発熱が続き，切除標本の病理組織学的検査結果より胃結核症の合併を認めた．抗結核薬にて治療を行ったが，全身状態は悪化し死亡退院となる．原因は手術侵襲による免疫力低下による結核症の増悪と考えられた．結核症は現在も散見され，多彩な病像を呈することがあるため，診断や治療に際しては慎重な対処が必要である．

## はじめに

肺結核症は抗結核薬の普及により減少する傾向にあったが，近年再び増加傾向がみられる．それに伴って，肺病変以外の結核症の増加が危ぐされ，診断技術の進歩した現在もなお診断に難渋することがある．今回，我々は早期胃癌の診断にて腹腔鏡補助下幽門側胃切除術を施行したが，切除標本からは肺病変以外の結核症では非常にまれな胃結核症を合併していた１例を経験したので報告する．

## 症　　例

症例：62歳，男性

主訴：食思不振

既往歴：42歳時に交通事故にて左上腕切断．

家族歴：特記すべきことなし．

現病歴：来院１週間前から食思不振出現．徐々に顔面蒼白となりタール便も出現してきたため当院を受診される．

入院時現症：身長161cm，体重55kg，体格，栄養中等度．眼瞼結膜に貧血を認めたが，眼球結膜に黄疸は認めなかった．腹部は平坦・軟で腫瘤は触知せず．胸郭変形はなく，胸部聴打診に異常なし．表在リンパ節は触知しなかった．

入院時血液検査所見：WBC 6,700/μl，RBC 248万×104/μl，Hb 7.6g/dl，Ht 24.1％と貧血を認めた．T.P. 5.5g/dl，Alb. 3.0g/dl，BUN 45mg/dl，Crea 1.0mg/dl，CRP 1.7mg/dlと軽度炎症反応の上昇，低栄養，BUNの上昇を認めた．腫瘍マーカーはCEA 4.31ng/ml，CA19-9 12.9U/ml，SCC 0.2ng/mlと正常範囲であった．

来院時内視鏡検査所見：胃内に少量の暗紅色の血液貯留を伴い，胃角部全体を覆う巨大潰瘍を認め，潰瘍底に露出血管を認めた（A1 stage）．しかし，活動性の出血を認めないため止血術は施行しなかった（**Fig. 1a**）．

入院後経過：巨大潰瘍を認めていたため絶食とし，プロトンプインヒビターを静脈内投与した．しかし，来院第４病日にはRBC 164×104/μl，Hb 5.4g/dl，Ht 16.7％とさらに貧血の進行を認め，血

＜2007年３月28日受理＞別刷請求先：平原　典幸
〒693-8501　出雲市塩冶町89―1　島根大学医学部消化器・総合外科

**Fig. 1**　Gastrointestinal fiberscopy showed hemorrhagic gastric ulcer in the lessor curvature of the angle. a：Hemorrhagic ulcer at admission b：Hemorrhagic ulcer at preoperation.

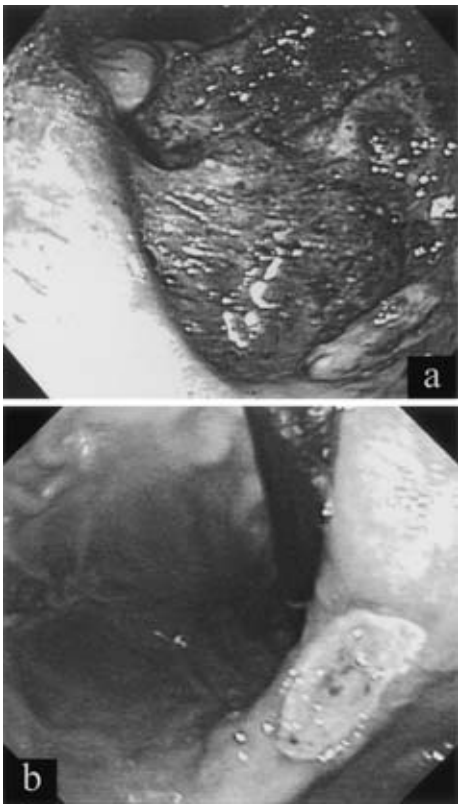


圧も60台となったため，輸血（照射血濃厚赤血球）を施行した後，緊急内視鏡検査を施行した．

緊急内視鏡検査所見：胃内には鮮血と凝血塊が混在し，依然として胃角部に巨大潰瘍を認めた．潰瘍底には数条の露出血管があり易出血性であったため，HSE，焼灼，クリッピングにて止血した．

この検査後から発熱がみられ，胸部X線検査で左肺上葉に肺炎像を認めたため（**Fig. 2**），セファロスポリン系抗生物質を投与し解熱，改善した．その後，約1週間絶食とし，引き続きプロトンプインヒビターを静脈内投与した後，再度内視鏡検査を施行した．

1週間後内視鏡検査所見：胃角部の潰瘍はA2 stageの状態であり，前庭部大彎前壁寄りに易出血性の粘膜不整な扁平隆起を認めたため，念のため生検したところ高分化腺癌（tub1-tub2）と診断された（**Fig. 3**）．

**Fig. 2**　Chest X-ray showed pneumonia in the left upper lung field.

患者の都合にて2か月間プロトンプインヒビターの内服を続けたが，再検の内視鏡検査にて潰瘍はA1 stageとなっていた（**Fig. 1b**）．潰瘍が難治性であり，また早期胃癌であることから腹腔鏡補助下幽門側胃切除術を施行した．

なお，術前に撮影した胸部X線検査では肺炎像は改善，消失していた．

手術所見：肝転移，腹水は認めず，胃漿膜面は正常で所属リンパ節，腹腔内リンパ節の腫脹は認めなかった．よって，幽門側胃切除術，リンパ節郭清（1＋α），Billorth I法再建を施行した．胃癌取扱い規約では，T1，N0，H0，P0，M0，stage I，PM（－），DM（－），根治度Aであった．

摘出標本肉眼検査所見：胃角部に比較的浅い潰瘍底を有する粘膜の不整と，前庭部前壁に粘膜不整な扁平隆起を認めた（**Fig. 4**）．

病理組織学的検査所見：腫瘍はIIc型早期胃癌，高分化腺癌（tub1）であり，深達度はm，リンパ節転移は認めなかった（**Fig. 5a**）．しかし，胃角部の潰瘍底と潰瘍の周囲にラングハンス型巨細胞を含む類上皮細胞の集族を認め，乾酪壊死を伴っていることから胃結核の合併した早期胃癌と診断された（**Fig. 5b**）．

**Fig. 3** Gastrointestinal fiberscopy showed early gastric cancer at anterior wall of antrum.

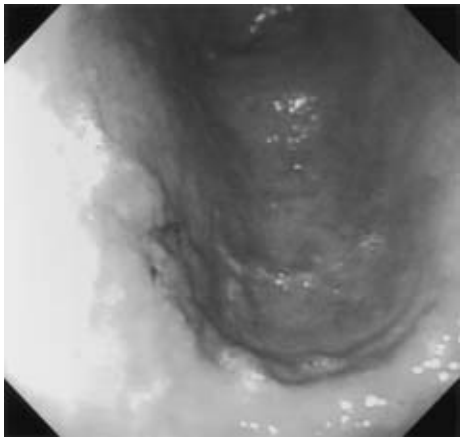

**Fig. 4** Macroscopic findings of resected specimen showed ulcer (white arrow) and cancer (black arrow).

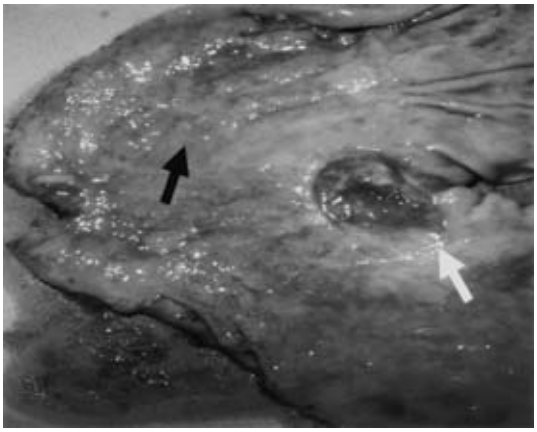

術後経過：術後第5病日より食事再開となったが，第8病日から発熱が出現した．胸部CTでは左胸膜は不整に肥厚し，気管支の拡張と，左上葉からS6に気管支透亮像を伴う浸潤影を認め，肺結核症が疑われた（**Fig. 6**）．培養検査にてガフキー2号であったため，転院しイソニアジド，リファンピシン，塩酸エタンブトール，ピラジナミドの4剤による治療を受けた．しかし，全身状態の悪化にて転院2週間後に死亡退院となった．

## 考　察

胃結核症は1824年にBarkhausenによって初めて報告されたが[1]，その発生頻度は低く現在もまれな疾患である．岩佐らは胃切除例で0.02～0.05%，肺結核患者剖検例で3.2～3.5%と報告している．また，消化管での罹患部位としても胃0.8%，十二指腸5.4%，小腸36.0%，回盲部44.6%，結腸66.3%，直腸1.6%と胃病変は非常にまれである[2]．一方，胃結核に合併した胃癌症例はさらにまれであり，本邦では1927年に本田[3]に報告されて以来，浅川ら[4]がこれまでの本邦の症例を集積して報告した17例と1996年から2006年までの医学中央雑誌にて「胃結核」と「胃癌」をキーワードとして検索しえた2例の19例しか報告をみない．また，診断技術の進歩した現在でも術前の確定診断は極めて困難であり，報告の多くは胃潰瘍，胃癌もしくは胃粘膜下腫瘍の診断にて胃切除術を施行され，術後の病理組織学的検索から胃結核症

**Fig. 5** Histopathological fidings. a：Gastric cancer lesion revealed well differentiated tubular adenocarcinoma (H.E.×200). b：Gastric ulcer lesion revealed destruction of propria muscularis with Langhans' giant cells and epitheloid granuloma (H.E.×200).

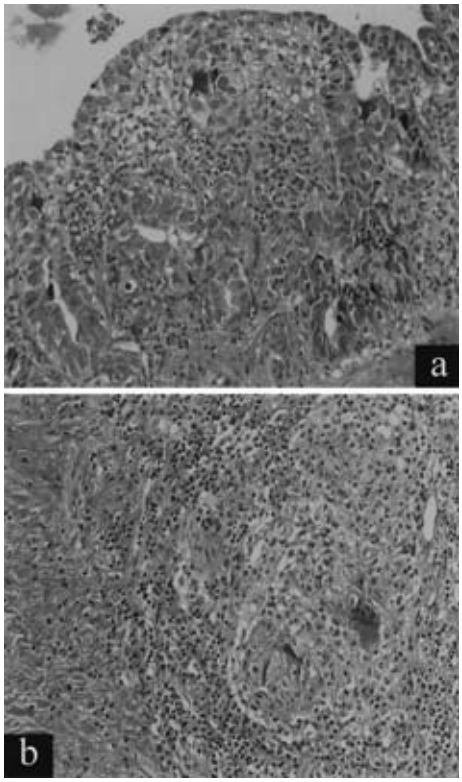

Fig. 6　Chest X-ray showed localized consolidation in the left upper lung field at post operative state.

と診断されたものである．好発年齢は肺結核の発症年齢と一致して30歳代が最も多く，20～40歳代の発症が半数以上を占め，性差は認めていない[5]．胃結核の病型分類は結節型，潰瘍型，肥厚型，肥厚浸潤型，膿瘍型に分類され[1)6)7)]，80～95％は潰瘍型が占め，単発性，多発性のどちらの報告もみられる．自験例は単発性の難治性出血性潰瘍であり，胃結核としては最も一般的な病型であった．

胃結核の発生頻度が低い理由としては古くから1）胃液（胃酸）による抗菌作用，2）胃内容物の迅速な通過，3)胃壁内にリンパ濾胞が比較的少ない，4）胃の組織自体の抵抗力が強い，5）胃には局所的免疫作用があること，などが挙げられてきた[8]．これらのなかでも，結核菌を胃酸に12時間以上接触させると死滅することから，胃液の存在を重視するものもいる[9]．しかし，胃より内容通過時間の短い小腸に発生頻度が高いことや，胃内での発生部位としてリンパ濾胞の多い幽門前底部と胃体部小彎側に多くみられることなどを合わせて考えると，おのおのの要素が関連しあって胃の抗結核作用が成立していると思われる．

一方，胃癌と胃結核の併存理由としては1)偶発性に発見されたもの，2)癌組織が2次的に結核菌に感染したもの，3)癌による悪液質のため陳旧性結核が再燃したもの[10]などが考えられる．自験例は貧血を認めていたが，栄養状態は中等度であり早期胃癌で癌悪液質状態もなかったことから1)2)が原因であると考えた．また，胃結核症と胃癌の合併が少ない理由として，免疫学的に結核と癌の両者に免疫学的に拮抗作用があると推測する説もあるが[11]，その作用機序を証明するには至っていない．さらに，リンパ節における癌と結核病変の相互作用についてもさまざまな意見があるが[4)5)]，自験例は早期胃癌でありリンパ節転移の頻度は低く，しかもリンパ節に結核病巣を認めなかったためその関係を証明するには至らなかった．

胃結核の診断に関しては，生検検体から結核菌が検出されれば診断が確定するが，実際は証明されることはまれであり，乾酪壊死や類上皮肉芽腫のみで診断に至る場合も多い[12]．また，組織診断や結核菌培養と組み合わせてPCR法が有効な診断法で迅速で感度が高い診断方法とされているが信頼性にかける点が問題とされている[13]．自験例では術前の内視鏡検査所見，術中所見，切除標本からも結核を疑うことができず，検体はすでにホルマリン固定されていたためPCR法での検索は不可能であった．術前に胃結核の診断が確定しており，出血，閉塞，巨大な乾酪壊死を伴なわなければ，化学療法による内科的治療の適応となる．しかし，自験例のように胃癌との合併例では，胃癌の診断にて手術され切除標本の病理組織学的検索で初めて胃結核と診断された例が多い．胃結核はまれな疾患ではあるが，胃癌との併存も決してないわけではなく，胃結核患者に開腹術などの高侵襲を加えることは免疫能力の低下から癌の進行を早めたり，結核症の再燃・増悪を引き起こす可能性があり慎重に対処する必要がある．一般に，胃結核は臨床症状，検査所見が非特異的であり，診断に難渋することが多く，自験例では早期胃癌の診断にて，腹腔鏡補助下に胃切除術を施行し，開腹術と比較すると低侵襲手術が行われたが，手術侵襲による免疫力が低下し，術後結核症の再燃・増悪から転院先で死亡退院となった．腹腔鏡下の腹部手術は手術創が小さく低侵襲，疼痛軽減，早期離床，早期の排ガス，早期の経口摂取など利点

が多いにも関わらず不幸な結果を招いており術前診断は難しいが，的確な診断と治療が肝要であると考えられた．

## 文　献


1) Binder I, Ruby VM, Shumann BJ et al：Tuberculosis of the stomach with special reference to its incidence in children. Gastroenterology **5**：474—490, 1945
2) 八尾恒良，櫻井俊弘，山本淳也ほか：最新の腸結核—10年間の本邦報告例の解析．胃と腸 **30**：485—490, 1995
3) 本田偉志：結核と癌腫との併発について．長崎医会誌 **5**：127—150, 1927
4) 浅川真巳，金子　巌，武鑓豊文ほか：胃結核を合併した胃癌の1例．日消外会誌 **34**：1527—1531, 2001
5) 岩佐善二，東　　弘，広瀬俊太ほか：胃結核を合併する胃癌の1例．癌の臨 **18**：821—825, 1972
6) Browne DC, McHardy G, Wilen C：Gastric mucosal change of tuberculosis. Am J Dig Dis **9**：407—411, 1942
7) Ackermann AJ：Roentgenological study of gastric tuberculosis. Am J Roentgenol **44**：59—68, 1940
8) Palmer ED：Tuberculosis of the stomach and the stomach in tuberculosis；a review with particular reference to gross pathology and gastroscopic diagnosis. Am Rev Tuberc **61**：116—130, 1951
9) Broders AC：Tuberculosis of stomach with report of a case of multiple tuberculous ulcers. Surg Gynecol Obstet **25**：490, 1917
10) 仁保三四次：胃結核を合併した胃癌の1例．新薬と臨 **1**：35—36, 1946
11) 青木國雄，佐々木隆一郎：先行疾患　結核とがん．癌の臨 **38**：240—254, 1992
12) 星子浄水，渕内忠彦，富永雅也ほか：胃癌に合併した胃結核の1例．Gastroenterol Endosc **32**：680—681, 1990
13) Lye WC：Rapid diagnosis of mycobacterium tuberculous peritonitis in two continuous ambulatory peritoneal dialysis patients, using DNA amplification by polymerase chain reaction. Adv Perit Dial **18**：154—157, 2002


## A Case of Gastric Tuberculosis with Gastric Cancer Performed Laparoscopic Assisted Distal Gastrectomy


Noriyuki Hirahara, Takeshi Nishi, Yasunari Kawabata, Toko Inao,
Seiji Yano, Mitsuo Tachibana, Tsuneo Tanaka, Kunihiko Ueda*,
Kazuyuki Matsushita* and Ichiro Ogushi*
Department of Digestive and General Surgery, Shimane University School of Medicine
Department of Surgery, Kyowakai Kyoritsu Hospital*



A 62-year-old man undergoing laparoscopic-assisted distal gastrectomy（LADG）for early gastric cancer and diagnosed with coexistent gastric tuberculosis postoperatively was admitted for appetite loss and tarry stool. Blood analysis showed marked anemia and gastrointestinal fiberscopy showed a giant gastric ulcer. Despite conservative therapy, the gastric ulcer was not cured. Gastrointestinal fiberscopy then showed early gastric cancer in addition to the gastric ulcer. After LADG, the man suffered persistent high fever. Histological examination showed gastric tuberculosis in the gastric ulcer. Despite administration of antituberculosis agents, his general condition worsened and he died. Coexistent gastric tuberculosis associated with gastric cancer is rare, but should be included in the differentiated diagnosis of tuberculosis.



**Key words**：gastric tuberculosis, gastric cancer, laparoscopic-assisted distal gastrectomy

〔Jpn J Gastroenterol Surg 40：1679—1683, 2007〕



**Reprint requests**：Noriyuki Hirahara　Department of Digestive and General Surgery, Shimane University School of Medicine
89-1 Enya-cho, Izumo, 693-8501 JAPAN



**Accepted**：March 28, 2007


©2007 The Japanese Society of Gastroenterological Surgery　Journal Web Site：http://www.jsgs.or.jp/journal/