日消外会誌　40（10）：1684～1689，2007年

症例報告

十二指腸原発 follicular lymphoma の 1 切除例

光市立光総合病院外科，山口大学大学院医学研究科器官病態外科学*

岡　一斉　竹中　博昭　菅　淳
折田　雅彦　守田　信義　濱野　公一*

特異な肉眼検査所見を呈した十二指腸原発 follicular lymphoma の 1 切除例を経験したので報告する．症例は 62 歳の女性で，7 年前に十二指腸潰瘍による出血に対し，直達止血術が施行された．その後は定期的に上部消化管内視鏡検査を受けていたが，今回は心窩部不快感を主訴に再検された．十二指腸下行脚に多発する粘膜の隆起性病変と，ヒダの腫大，融合によるワッフル様の所見を認め，同部からの生検で follicular lymphoma と診断された．画像上他臓器病変や縦隔・腹腔内リンパ節腫大は認められなかったため十二指腸原発と診断し，亜全胃温存膵頭十二指腸切除術を施行した．病理組織学的検査で＃13，＃17 リンパ節に転移があり，Ann-Arbor 分類 III1E 期，Naqvi 分類 II 期となった．病期と完全切除が得られたことから術後化学療法は行っていない．術後 7 か月目の現在も再発なく外来経過観察中である．

はじめに

十二指腸原発 follicular lymphoma（以下，FL）はまれな疾患であり，特徴的な肉眼所見として「白色調の顆粒状ないし絨毛状隆起」と表現されることが多い．今回，我々はワッフル様構造の特異な肉眼検査所見を呈した十二指腸原発 FL の切除例を経験したので，若干の文献的考察を加え報告する．

症　例

患者：62 歳，女性

主訴：心窩部不快感

家族歴：特記すべきことなし．

既往歴：55 歳時に前医で十二指腸潰瘍による出血に対し直達止血術が施行された．十二指腸第 2 部を腸管長軸に沿い切開したところ，出血部位は Vater 乳頭部直下にあり，直接縫合により止血された．

現病歴：十二指腸潰瘍からの出血後も前医で定期的に上部消化管内視鏡検査を受けていた．生検では，上皮に異型性がなく，リンパ球様細胞が濾胞状構造を呈しており，FL を疑われたこともあった．しかし，免疫染色は bcl2 陽性，CD10 陰性で確定診断には至らなかった．平成 17 年 11 月上旬心窩部不快感のために施行された生検で FL と診断された．

初診時現症：身長 155cm，体重 52kg．腹部は平坦・軟で腫瘤は触知されなかった．表在リンパ節も触知されなかった．

入院時血液生化学検査所見：sIL-2 は 396U/ml（145～519），その他白血球分画を含め，すべて正常範囲内であった．また，尿素呼気試験は陰性で *Helicobacter pylori* の感染はなかった．

上部消化管内視鏡検査所見：十二指腸下行脚，乳頭部付近にやや白色調の多発する不整小隆起を認めた．その肛門側では粘膜ヒダが腫大，融合してワッフル様構造を呈していた（**Fig. 1**）．

低緊張性十二指腸造影検査所見：十二指腸下行脚に粘膜の不整な隆起とヒダの腫大，融合を認めた（**Fig. 2**）．

骨髄穿刺所見：骨髄像は正常，染色体異常も認められなかった．

Ga シンチグラフィー所見：全身に異常集積は認められなかった．

＜2007 年 3 月 28 日受理＞別刷請求先：岡　一斉
〒743-0022　光市虹ヶ浜 2―10―1　光市立光総合病院外科

Fig. 1 Upper gastroendoscopic examination showed multiple elevated lesions that were covered with whitish mucosa at the ampulla of Vater (arrows), and, on the anal side, thickened folds with a waffle-like appearance (arrow heads).

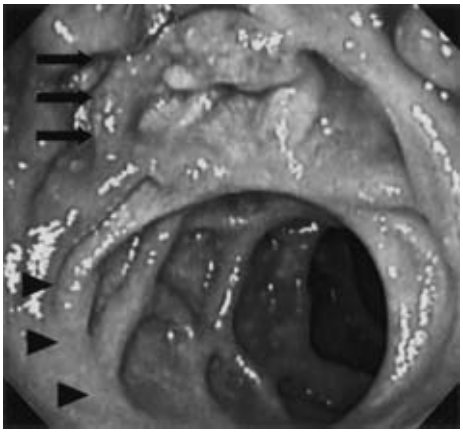

Fig. 2 Hypotonic duodenography showed multiple elevated lesions (arrows) and thickened folds (arrow heads) in the second portion of the duodenum.

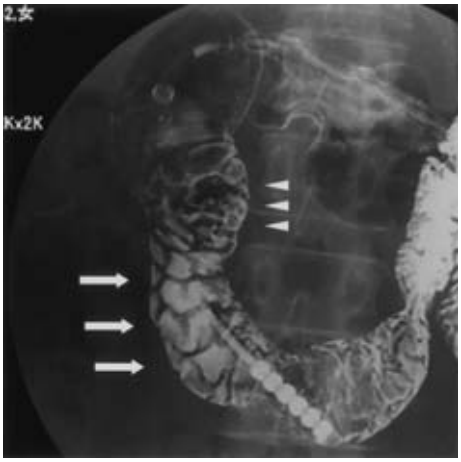

頸部～骨盤 CT 所見：明らかなリンパ節腫大は認められなかった．

生検病理組織学的検査所見：上皮に異型性は認められないが，間質に中型のリンパ球様細胞からなる腫大した濾胞状構造の増生が認められた．濾胞状部分の免疫染色で bcl-2 陽性，CD10 弱陽性となり FL と診断された．改めて過去（平成 16～17 年）の生検検体に免疫染色を行ったところ同様の染色結果が得られた．

Fig. 3 Macroscopic appearance of the resected specimen. Multiple elevated lesions are seen at the ampulla of Vater, and thickened folds with a waffle-like appearance are seen on the anal side.

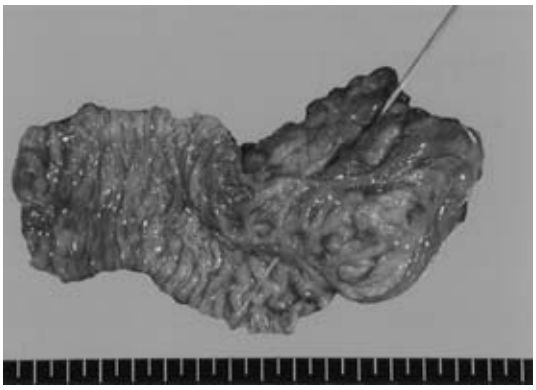

以上より，十二指腸原発 FL と診断し手術を施行した．

手術所見：開腹時十二指腸に明らかな腫瘤は触知されなかったが，第 2 部小彎側はやや硬く触れた．明らかな腹腔内リンパ節腫大はなかった．十二指腸における腫瘍の進展範囲を術前・術中に確定することは困難と判断し，全十二指腸を切除する目的で亜全胃温存膵頭十二指腸切除術を施行した．

摘出標本肉眼検査所見：十二指腸乳頭部を中心に粘膜の腫大，不整隆起を認めた．その肛門側では粘膜ヒダの腫大，融合によりワッフル様所見を呈した（**Fig. 3**）．

病理組織学的検査所見：ルーペ像は，不整隆起部では粘膜固有層を中心に腫瘍細胞が増殖しているのに対し，ワッフル様部では粘膜固有層から粘膜下層に至るまで腫瘍細胞が充満していた（**Fig. 4A, B**）．顕微鏡像では小型から中型の異型リンパ球の濾胞状の著明な増生を認めた（**Fig. 4C, D**）．特殊免疫染色では bcl-2 陽性，CD20 陽性，CD10 弱陽性，cyclinD1 陰性となり FL と診断された（**Fig. 4E, F**）．腫瘍性の濾胞は centrocyte 主体で，centroblast は少数であり，grade1 となった．また，リンパ節＃13，＃17 に転移があり，Ann-Arbor 分類 II1E 期，Naqvi 分類 II 期となった．切

Fig. 4　Histopathologic features of the resected specimen. Proliferation of lymphoma cells is seen at the cut surface of the elevated mucosal lesion（A）. Proliferation of the tumor cells is seen proliferate from the mucosal lesion to the submucosal lesion at the cut surface of the waffle-like portion（B）. Infiltration of lymphoma cells with lymphoid follicule formation（C）and diffuse proliferation of small cleaved centrocytes are seen（D）. Immunohistochemical examination revealed positive immunoreactivity for bcl-2（E）, CD10（F）.（D：duodenum, P：pancreas）.

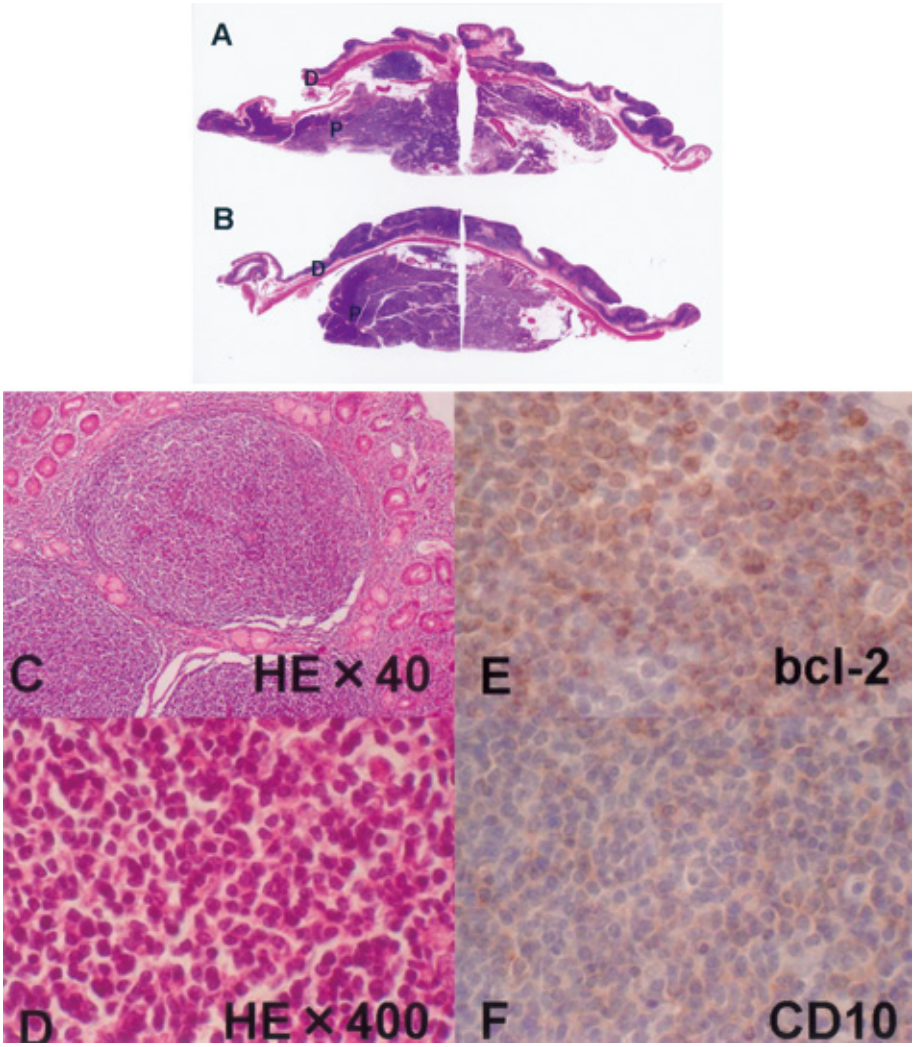

除断端に腫瘍細胞の露出はなく完全切除が得られた．

術後経過：術後経過良好で術後33日目に退院となった．完全切除が得られたため術後補助化学療法は行っていない．術後7か月目の現在再発の兆候はない．

考　察

消化管原発悪性リンパ腫の部位別発生頻度は十二指腸では5.85%，組織型分類ではFLの頻度は3.6%と十二指腸原発FLは非常にまれと考えられる．一方，消化管原発のFLは62.5%が十二指腸に発生しており，十二指腸はFLの好発臓器といえる[1]．十二指腸に発生するFLの多くは無症状

Table 1 Reported cases of follicular lymphoma of duodenum（1997 ～ 2007）

No	Author	Year	Age	Sex	Location	Endoscopic appearance	Treatment
1	Katsuki[14]	1998	72	M	2nd portion	Whitish villous elevation	PD
2	Yokoyama[15]	2001	50	M	2nd ～ 3rdportion, jejunum	Whitish granular ulcer	PD + resection of jejunum
3	Torishima[16]	2001	68	M	2nd portion	Whitish villous elevation	Partial duodenectomy
4	Uchida[17]	2002	66	M	Bulbus ～ 2nd portion	Granular elevation	CHOP
5	Kuwabara[18]	2002	67	F	Ampulla of Vater	Whitish cobblestone elevation	PD
6	Takikawa[19]	2002	69	M	2nd portion	Whitish villous elevation	Partial duodenectomy
7	Sasaki[20]	2004	65	M	2nd ～ 3rdportion	Whitish papillary thickened mucosa	rituximub
8	Watanabe[21]	2004	73	F	Bulbus, colon, ileocecal	Multiple lymphomatous polyposis	CHOP
9	Katsuki[22]	2004	45	M	2nd portion	Granular elevation	watch and wait
10	Kato[23]	2005	65	F	Ampulla of Vater	Whitish granular elevation	EMR
11	Yanaga[24]	2005	59	F	Ampulla of Vater, 2nd portion	Whitish granular elevation	*Helicobacter pylori* eradication
12	Hattori[25]	2005	57	F	2nd portion	Whitish granular elevation	PD+R-CHOP
13	Fukami[2]	2006	60	M	2nd portion	Ulcer	Duodenojejunostomy + rituximab
14	Iwamuro[26]	2006	74	M	2nd portion	Whitish granular elevation	watch and wait → cyclophosphamid
15	Iwamuro[26]	2006	41	F	2nd portion	Whitish granular elevation	watch and wait → R-CHOP
16	Iwamuro[26]	2006	68	M	2nd portion	Whitish granular elevation	watch and wait
17	Iwamuro[26]	2006	45	F	2nd portion	Whitish granular elevation	watch and wait
18	Iwamuro[26]	2006	68	F	2nd portion	Whitish granular elevation	watch and wait

PD：pancreaticoduodenectomy, CHOP：cyclophosphamide, doxorubicin, vincristine, predonisone, EMR：endoscopic mucosal resection, R-CHOP：rituximab + CHOP

で，検診目的の上部内視鏡検査で発見されている．好発部位は十二指腸下行脚 Vater 乳頭部付近で，白色顆粒状隆起が特徴的な肉眼検査所見である[2]．このような所見を呈する原因として，長谷川ら[3]は，組織学的に絨毛先端部まで腫瘍細胞が浸潤しているためと指摘している．また，十二指腸における白色顆粒状隆起は，FL に限らず MALT lymphoma でも見られるため，十二指腸の組織学的特質との指摘もある[4]．

本症例でも乳頭部周辺に比較的典型的な不整隆起を認め，その肛側ではワッフル様の特異な肉眼所見を呈した．ルーペ像（**Fig. 4A，B**）から，早期には主に粘膜固有層で結節性に増殖した結果顆粒状を呈し，進行すると粘膜下層に至り，さらに側方・水平方向へ増殖し粘膜皺襞が癒合・肥厚しワッフル様所見を呈したと考えられた．

FL の病理像は胚中心細胞（centrocyte）に類似する小型～中型 B 細胞と胚中心芽細胞（centroblast）に類似する大型 B 細胞とが種々の割合で混在し，少なくとも一部で独立性のあるリンパ濾胞様結節を形成する．FL は病理組織学的に胚中心芽細胞（centroblast）の数により grade1 から grade 3 に分類され，この grade 分類は自然予後と相関するとされている．Centroblast の割合が多い grade 3 は悪性度が高く，centrocyte が主体の grade1，2 は悪性度が低く緩慢な経過をたどることが知られ[5)6]，濾胞の構成主体が centrocyte である本症例は grade 1 に相当し良好な予後が期待される．

腫瘍細胞の表面マーカーは一般的には，CD5 陰性，CD10 陽性，CD20 陽性で，これらはマントル細胞リンパ腫や MALT リンパ腫を鑑別する際に重要である．また，t（14；18）（q32；q21）の染色体転座により bcl-2 蛋白が腫瘍細胞の胞体に陽性となるが[7]，いずれも本症例と適合した．治療法として確立されたものはなく，一般的に stageI，II では外科的切除単独あるいは化学療法や放射線療法との併用，stageIII，IV では化学療法が選択されている．また，絶対的適応として腸管穿孔，大量出血，狭窄・閉塞，そして治癒切除可能な病変が挙げられる[8]．現在までさまざまな治療が試みられているが，いずれの治療法でも 5 年以上完全

寛解 complete remission（CR）を維持するのは10% 以下であり，生存期間中央値は7～10年と長いが生存率は徐々に低下する[5]．最近の進歩として前述のCD20を標的としたモノクローナル抗体であるrituximubが使用可能となり，FLの予後改善が期待されている[9]．rituximab単剤投与では奏効率48%（CR 6%）と従来の化学療法とほぼ同等であるが[10]，CHOP療法（cyclophosphamide，doxorubicin，vincristine，predonisone）との併用（R-CHOP療法）では全奏効率95%（CR 55%）と良好な奏効率が得られている[11]．しかし，一方ではFLは進行が緩慢なため，症状が出現するまで経過観察するwatchful waitingの方針がとられることもあり，早期の治療が生存率に影響を及ぼさないとする報告もある[12]．しかし，R-CHOP療法の完全寛解率が腫瘍径の増大とともに低下していくことから[13]，rituximabの登場はwatchful waitingに一考を促す可能性があり，さらには外科的切除の意義や切除後の補助療法に関しても検討されていかねばならないと考える．過去10年の傾向としては，**Table 1**[2)14)～26)]（医学中央雑誌で「十二指腸」，「follicular lymphoma」をキーワードとして1997年から2007年まで検索）に示すように積極的外科治療に加え，rituximabを含む化学療法やwatchful waitingの方針をとる症例が散見されるようになった．本症例も7年前の十二指腸潰瘍出血の当時から本疾患の関与が疑われ結果的にwaitingされたことになるが，現時点では外科的介入が予後にどのような影響を及ぼすのかは不明であり，今後の経過にも注意が必要である．

文　献

1）Yoshino T, Mitake K, Ichimura K et al：Increased incidence of follicular lymphoma in the duodenum. Am J Surg **24**：688―693, 2000
2）深水理恵子，平井郁仁，松井敏幸ほか：抗CD20モノクローナル抗体の単独投与が有効であった全周性狭窄型十二指腸原発follicular lymphomaの1例．胃と腸　**41**：378―385, 2006
3）長谷川かをり，長廻　紘，屋代庫人ほか：腸管悪性リンパ腫の内視鏡的検討．胃と腸　**24**：517―528, 1989
4）中村常哉，鈴木隆史，松浦　昭ほか：十二指腸悪性リンパ腫の臨床病理学的特徴．胃と腸　**36**：1529―1540, 2001
5）岡本昌隆：新WHO分類と治療選択：病理診断医に期待されるもの．病理と臨　**21**：159―165, 2003
6）Hiddeman W, Longo DL, Coiffier B et al：Lymphoma classification：the gap between biology and clinical management is closing. Blood **88**：4085―4089, 1996
7）二村　聡，岩下明徳，大島孝一：腸管悪性リンパ腫の病理―新訂WHO分類を中心に．胃と腸　**41**：278―294, 2006
8）前田耕太郎，花井恒一，升森宏次ほか：腸管悪性リンパ腫の治療―外科的治療．胃と腸　**41**：356―362, 2006
9）Maloney DG, Smith B, Rose A：Rituximab：mechanism of action and resistance. Semin Oncol **29**：2―9, 2002
10）McLaughlin P, Grillo-Lopez AJ, Link BK et al：Rituximab chimeric anti-CD20 monoclonal antibody therapy for relapsed indolent lymphoma：half of patients respond to a four-dose treatment program. J Clin Oncol **16**：2825―2833, 1998
11）Czuczman MS, Grillo-Lopez AJ, White CA et al：Treatment of patients with low-grade B cell lymphoma with the combination of chimeric anti-CD20 monoclonal antibody and CHOP chemotherapy. J Clin Oncol **17**：268―276, 1999
12）Ardeshna KM, Smith P, Norton A et al：Long-term effect of watch and wait policy versus immediate systemic treatment for asymptomatic advanced-stage non-Hodgkin lymphoma：a randomaized controlled trial. Lancet **362**：516―522, 2003
13）Vose JM, Link BK, Grossbard ML et al：Phase II study of rituximab in combination with CHOP chemotherapy in patients with previously untreated, aggressive non-Hodgkin's lymphoma. J Clin Oncol **19**：389―397, 2001
14）勝木伸一，野尻秀一，近江　亮ほか：十二指腸原発早期follicular lymphomaの1例．胃と腸　**33**：1665―1670, 1998
15）横山良司，近藤　博，柴田岳三ほか：十二指腸から空腸にかけて多発した悪性リンパ腫の1例．日臨外会誌　**62**：1895―1898, 2001
16）鳥島竜太郎，永井敬之，中嶋　宏ほか：十二指腸下行脚原発早期悪性リンパ腫の1例．Gastroenterol Endosc **43**：1842―1846, 2001
17）内田明宏，永井敬之，加島健司：上部・下部消化管内視鏡検査にて胃，十二指腸，回腸末端部に多発ポリープを認めた1例．臨床医　**28**：1767―1769, 2002
18）桑原公亀，山田博文，石田秀行ほか：十二指腸原発悪性リンパ腫の1例．Prog Dig Endosc **60**：48―49, 2002
19）瀧川拓人，比企直樹，達富祐介ほか：Helicobacter pylori除菌後に外科切除を行った十二指腸follicu-

lar lymphoma の1例．Prog Dig Endosc **61**：98—99, 2002
20）佐々木美穂，薬師神芳洋，羽動高明ほか：抗 CD20 抗体（Rituximab）療法を施した十二指腸原発 follicular lymphoma．Gastroenterol Endosc **46**：151—157, 2004
21）渡辺卓也，朴　載廣，川端英博ほか：Multiple lymphomatous polyposis 様の消化管浸潤を呈した全身性 Follicular lymphoma の1例．Gastroenterol Endosc **46**：1057—1064, 2004
22）勝木伸一，前田征洋，長町康弘ほか：十二指腸原発 follicular lymphoma の1例．胃と腸 **39**：854—856, 2004
23）加藤元嗣，清水勇一，伊藤智雄：十二指腸の follicular lymphoma．Gastroenterol Endosc **47**：354—355, 2005
24）弥永　円，前川隆一郎，宮島一郎ほか：MALT リンパ腫との鑑別が困難であった十二指腸 follicular lymphoma の1例．胃と腸 **40**：1433—1438, 2005
25）服部昌和，細川　治，海崎泰治ほか：腸管の狭窄を来し膵浸潤を認めた十二指腸原発 follicular lymphoma の1例．胃と腸 **40**：1697—1702, 2005
26）岩室雅也，吉岡正雄，小川恒由ほか：十二指腸原発 follicular lymphoma の5例．Gastroenterol Endosc **48**：2289—2294, 2006

A Case of Primary Follicular Lymphoma of the Duodenum

Kazuhito Oka, Hiroaki Takenaka, Atsushi Suga,
Masahiko Orita, Nobuyoshi Morita and Kimikazu Hamano*
Department of Surgery, Hikari Municipal Hikari General Hospital
Department of Surgery and Clinical Science, Yamaguchi University Graduate School of Medicine*

We report a case of primary follicular lymphoma of the duodenum with an unusual macroscopic lesion. A 62-year-old-woman admitted for epigastric pain had undergone direct hemostasis for a hemorrhagic duodenal ulcer 7 years earlier, and had been followed up regularly. Upper gastroendoscopic examination upon admission showed multiple elevated lesions covered with slightly whitish mucosa at the ampulla of Vater and, on the anal side, thickened folds with a waffle-like appearance. Biopsy indicated follicular lymphoma. Because no findings suggested other organ or mediastinum/celiac lymph node metastasis, we believed the duodenum to be the primary organ. After subtotal stomach-preserving pancreaticoduodenectomy, histopathological analysis showed lymph nodes 13 and 17 to be positive. The disease stage was II1E based on the Ann Arbor system and IIunder Naqvi classification. Because of curative resection and the early stage, she did not undergo chemotherapy or other postoperative treatment and after 7 months of follow-up shows no evidence of recurrence.
Key words：follicular lymphoma, duodenum, malignant lymphoma

〔Jpn J Gastroenterol Surg 40：1684—1689, 2007〕

Reprint requests：Kazuhito Oka　Department of Surgery, Hikari Municipal Hikari General Hospital
10-1 Nijigahama, Hikari, 743-0022 JAPAN
Accepted：March 28, 2007

©2007 The Japanese Society of Gastroenterological Surgery　Journal Web Site：http://www.jsgs.or.jp/journal/