日消外会誌　40（10）：1690～1693，2007年

症例報告

閉塞性黄疸を合併した成人型Bochdalek孔ヘルニアの1手術例

津久見市医師会立津久見中央病院外科
増田　崇　桑原亮彦

症例は80歳の女性で，原因不明の腹痛，嘔吐および肝機能障害にて入退院をくり返していた．入院後，絶飲食にて症状はすぐに軽快するため経過観察をされていた．今回は同様の症状に加え黄疸を合併し緊急入院となる．画像上，胆嚢の腫大，肝内胆管の拡張を認め閉塞性黄疸を来していた．右側Bochdalek孔ヘルニアも認めた．保存的治療を行っていたが症状が増悪するため，Bochdalek孔ヘルニアの嵌頓によるものと判断し，緊急手術を行った．胃前庭部から十二指腸下行脚までが，右Bochdalek孔に嵌頓していたため，これらを還納し，Bochdalek孔は可及的に縫合閉鎖した．術後，黄疸は改善し，嘔吐も消失．以後，再発は認めていない．閉塞性黄疸を合併した成人型Bochdalek孔ヘルニアの手術例はまれであり，文献的考察を含め報告する．

はじめに

横隔膜ヘルニアの中でもBochdalek孔ヘルニアは，そのほとんどが新生児期のうちに発症し，重篤な呼吸循環障害を呈する疾患である．しかし，成人期に至るまで無症状で経過し，急性症状にて発症してくる症例もある．今回，閉塞性黄疸を合併した成人型Bochdalek孔ヘルニアの1手術例を経験したので文献的考察を含め報告する．

症　例

患者：80歳，女性

主訴：腹痛，嘔吐，黄疸

既往歴：腹部外傷の既往や，検診で異常を指摘された既往は認めなかった．

現病歴：平成17年11月頃より原因不明の腹痛，嘔吐および肝機能障害にて当院に，入退院を繰り返していた．入院後，絶飲食の保存的治療にて，症状はいつもすぐに軽快したため，経過観察されていた．この時点では，食道裂孔ヘルニアがあることを指摘されていたが，高齢であるため経過観察をされていた．しかし，今回は同様の症状に加え，黄疸を合併し，平成18年4月，緊急入院となった．

入院時現症：体温37.2℃，血圧108/66mmHg，脈拍78回/分，呼吸回数22回/分．皮膚は黄染．右上腹部に圧痛を認めるも腹膜刺激症状は認めなかった．

入院時血液生化学所見：T-BIL 7.7mg/dl，GOT 203IU/*l*，GPT 196IU/*l*，ALP 1,465IU/*l*，LAP 223 IU/*l*，γ-GTP 256IU/*l*，WBC 5,700/mm^3，CRP 2.56 mg/dlと肝胆道系酵素の上昇と軽度の炎症所見を認めた．

腹部US所見：胆嚢の腫大，肝内胆管の拡張を認めた．

はじめは胆嚢炎に閉塞性黄疸が合併したものと判断し，第2病日目に経皮経肝的胆嚢ドレナージにてまず減黄処置を施行した．そのため，黄疸は徐々に軽快したが，嘔吐は一向に軽快しなかった．

腹部造影CT：拡張した胃とさらにそれに連続した腸管が椎体右側，すなわち右側Bochdalek孔より胸腔内に脱出し，浮腫状に腫大した所見を認めた．また，肝内胆管の拡張も認めた（**Fig. 1a, b**）．

胸部単純X線検査：右の胸腔内に腸管のガス像を認めた（**Fig. 2**）．

上部消化管造影検査：胃の前庭部より胸腔内に

＜2007年3月28日受理＞別刷請求先：増田　崇
〒879-2401　津久見市大字千怒6011番地　津久見市医師会立津久見中央病院

Fig. 1 a,b：Enhanced abdominal CT showed an enlarged bowel intruding into the pleural cavity through the right Bochdalek foramen and an enlarged stomach. Intrahepatic biliary dilation was also recognized.

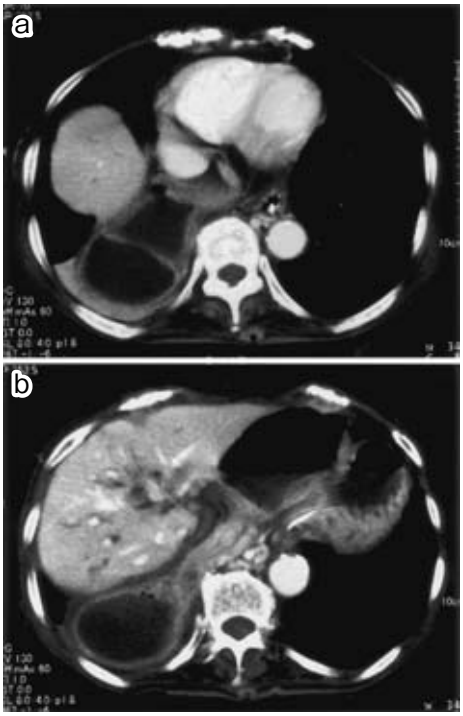

脱出し，十二指腸から肛門側への造影剤の流出は認めなかった（**Fig. 3**）.

以上より，Bochdalek 孔ヘルニアによる腸管の嵌頓が，嘔吐の原因と関係していると判断した.

第 5 病日目, 38.5℃ の発熱, 炎症反応の上昇および腹痛の増強を認め，腸管の絞扼が疑われた．高齢ではあったが，保存的治療では改善は難しいと判断し，同日，開腹にて緊急手術を施行した.

術中所見：十二指腸は後腹膜と固定されておらず，遊離しており，胃前庭部から十二指腸下行脚までが右側 Bochdalek 孔より胸腔内に脱出していた．腸管の嵌頓は比較的容易に整復することができた．腸管はうっ血のみで壊死していなかった（**Fig. 4a, c**）．修復は，Bochdalek 孔を吸収糸にて縫合閉鎖，また食道裂孔の開大も認めたため縫縮した．遊離している十二指腸を後腹膜と縫合固定し，手術を終了した（**Fig. 4b, d**）.

Fig. 2 Chest X-ray showed enlarged bowel gas in the right pleural cavity.

Fig. 3 Gastroduodenography using a gastrografin revealed the obstruction of the duodenum that protruding into the right pleural cavity.

術後腹部単純 X 線検査：十二指腸が正常の位置に戻り，胃の中に貯留していた造影剤の排出を認めた（**Fig. 5**）.

術後経過も良好で, 術後 2 週間で退院となった．以後現在まで再発を認めず，元気に生活されている.

考　察

Bochdalek 孔ヘルニアは先天性横隔膜ヘルニアの中では最も頻度が高く，多くは新生児期に重篤な呼吸循環障害を呈する疾患である．しかし，成人になって発見される症例があり，その数は Bochdalek 孔ヘルニア全症例の約 10% といわれ

Fig. 4　Operative findings. a：The duodenum was detached from the retroperitoneum, and a portion from the gastric antrum to 2nd portion of the duodenum was incarcerated in the right Bochdalek foramen. This herniation was able to be repositioned relatively easily. The arrow indicates the right Bochdalek foramen（c：shema of a). b：The herniation was repaired with closing the right Bochdalek foramen and fixing the detached duodenum to the retroperitoneum（d：shema of b).

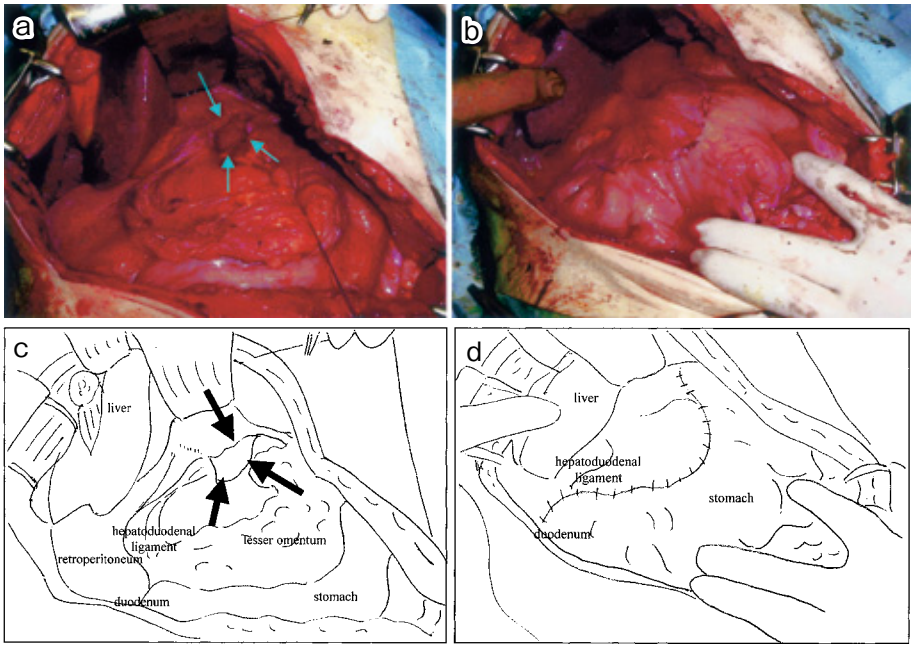

ている[1]．圧倒的に左側に多く，これは右側には肝臓があり，ヘルニア脱出を防止していること，胎生期における胸腹膜裂孔の閉鎖時期が右側より左側のほうが遅いことが原因としてあげられる[2]．成人例では横隔膜に欠損を認めながらも新生児期には無症状で経過し成人になって初めて発症した先天性要素の強いものと，先天的な横隔膜脆弱部に外傷などの何らかの誘因が作用してヘルニアの生じた後天性の要素が強いものがあると考えられている[2]．また，妊娠などの腹腔内圧の上昇が誘因と考えられる症例も報告されている[1]．本症例では，明らかな外傷の既往はないが，高齢の女性で著明な kyphosis を認め，この体幹の前屈による腹部の圧迫が，腹腔内圧の上昇をもたらし，先天的な横隔膜脆弱部に作用し，ヘルニアが発生した可能性が推測された．

症状は脱出した臓器の嵌頓や，阻血に起因する腹痛や嘔吐などの腹部症状，ならびに胸腔内脱出腸管の拡張による呼吸困難などの胸部症状が多い[3]．脱出臓器は一般に大腸が最も多く，脾臓，小腸，胃，大網なども比較的多く見られる[4]．本症例では，胃前庭部から十二指腸下行脚までが胸腔内に脱出することにより，総胆管が屈曲し，閉塞したために黄疸を来したものと思われた．新生児において，肝右葉，胆嚢が胸腔内に脱出し，総胆管の圧迫により閉塞性黄疸を来した症例報告[5]は認めるものの，本症例のように成人型で，十二指腸が脱出し，閉塞性黄疸を来した症例は，PubMed および医学中央雑誌にて 1983 年から 2006 年 10 月までについて「成人型 Bochdalek 孔ヘルニア」「閉塞性黄疸」をキーワードにて検索を行うも，1 例の報告例も認めなかった．

成人型 Bochdalek 孔ヘルニアは肺低形成を伴わないため，比較的予後良好とされているが，腸管の嵌頓，穿孔による重症例も報告されているため[2)6]，発見次第，早期の手術が望ましい．術式に

Fig. 5 Postoperative abdominal X-ray revealed that the duodenum was returned to the original position (arrow) and the contrast medium collected in the stomach was discharged.

ついては，開胸法，開腹法，開胸開腹法などがあり，最近では鏡視下手術の報告例も散見される[7)8)]．本症例では，術前画像検査にて，十二指腸の後腹膜への固定不全あるいは腸回転異常等の腹腔内臓器の anomaly があることが予想されたため，開腹法を選択した．実際に後腹膜より遊離した十二指腸を固定することができ再発防止に有用であったと思われた．

文　献

1) 三好新一郎，門田康正，中原和也ほか：成人 Bochdalek 孔ヘルニア—3 自験例と本邦報告 58 例の検討—．日胸外会誌　**31**：103—109, 1983
2) 服部正興，玉内登志雄，久世真悟ほか：胸腔内で胃穿孔をおこした成人 Bochdalek 孔ヘルニアの 1 例．日臨外会誌　**67**：1537—1540, 2006
3) 大浦裕之，近藤　丘，岩淵　悟ほか：成人型 Bochdalek 孔ヘルニアの 2 治験例．胸部外科 **49**：420—423, 1996
4) 浜田弘巳，澤谷令兒，黒田健司ほか：無症状で発見された成人 Bochdalek 孔ヘルニアの 1 治験例．北海道外科誌　**32**：58—61, 1987
5) Michael S, Flederic JR, Joseph F et al：Obstructive jaundice. Arch Surg **123**：780—781, 1988
6) 吉敷智和，志田晴彦，根岸真人ほか：脱出胃の穿孔により気胸・膿胸を呈した横隔膜ヘルニアの 1 例．日臨外会誌　**67**：1533—1536, 2006
7) Brusciano L, Izzo G, Maffettone V et al：Laparoscopic treatment of Bochdalek hernia without the use of a mesh. Surg Endosc **17**：1497—1498, 2003
8) Yamaguchi M, Kawano H, Hashizume M et al：Thoracoscopic treatment of Bochdalek hernia in the adult：report of a case. Ann Thorac Cardiovasc Surg **8**：106—108, 2002

A Surgical Case of Adult Bochdalek Hernia Causing Obstructive Jaundice

Takashi Masuda and Akihiko Kuwahara
Departments of Surgery, Tsukumi Central Hospital

A 80-year-old woman followed up for idiopathic abdominal pain, vomiting, and hepatic dysfunction that immediately improved in conservative therapy was admitted when she developed jaundice. Computed tomography showed an enlarged gallbladder and intrahepatic biliary dilation suggesting obstructive jaundice and a right Bochdalek hernia. Incarceration of the hernia was suspected when her symptoms worsened despite conservative treatment, necessitating emergency surgery. A portion from the gastric antrum to 2nd portion of the duodenum was incarcerated in the right Bochdalek foramen. We repaired the herniation and closed the right Bochdalek foramen. Her postoperative course was uneventful and without symptom recurrence.

Key words：adult Bochdalek hernia, obstructive jaundice

〔Jpn J Gastroenterol Surg 40：1690—1693, 2007〕

Reprint requests：Takashi Masuda　Departments of Surgery, Tsukumi Central Hospital
6011 Chinu, Tsukumi, 879-2401 JAPAN

Accepted：March 28, 2007

©2007 The Japanese Society of Gastroenterological Surgery　Journal Web Site：http://www.jsgs.or.jp/journal/