日消外会誌　40（10）：1694～1699，2007年

症例報告

腎癌多発膵転移の2切除例

千葉労災病院外科，千葉大学大学院医学研究院臓器制御外科学*

松本　正成　草塩　公彦　塚本　剛　押田　正規
安冨　淳　笠川　隆玄　福富　聡　鈴木　秀
深尾　立　宮崎　勝*

今回，我々は腎癌多発膵転移巣に対し2度の膵切除または膵全摘を行った2例を経験した．症例1は59歳の男性で，1992年5月，腎細胞癌にて左腎摘出術を施行した．1999年に肝機能障害を指摘され，精査にて腎癌膵転移と診断，2000年8月幽門輪温存膵頭十二指腸切除術を施行した．さらに，術後経過観察中に残膵再発を認め，2002年10月残膵切除・脾摘術を施行した．2006年12月現在再発兆候を認めず生存中である．症例2は65歳の女性で，1995年12月腎細胞癌にて右腎摘出術を施行した．2005年6月背部痛を認め，精査にて腎癌膵転移と診断され，膵全摘・脾摘術を施行した．2006年12月現在再発兆候を認めず生存中である．腎癌膵転移では，積極的切除により長期生存が期待できると考えられた．

はじめに

腎細胞癌は，肺，肝，骨，リンパ節などへの転移の頻度が高く，以前は膵臓への転移は比較的まれとされていた．しかし，画像診断の進歩に伴い術後の経過観察中に発見され，切除しえた報告も増加してきている．過去の報告のなかには多発転移巣の報告も多く，その治療方針は不定である．すなわち，quality of lifeを考慮した膵部分切除にすべきか根治性を求めた膵全摘にすべきかいまだ定まった見解はない．今回，我々は膵多発転移巣に対し2度の膵切除または膵全摘を行った腎癌多発膵転移の2切除例を経験したので報告する．

症　例

症例1：59歳，男性

主訴：特になし

現病歴：1992年5月，左腎腫瘍の診断にて左腎摘出術を施行した．病理組織学的診断では腎細胞癌，clear cell type，T1，stage Iであった．1999年10月，持続する鼻出血を認め，鼻内腫瘍の診断にて右鼻内腫瘍切除を施行した．病理組織学的診断ではclear cell carcinomaと診断され，腎癌鼻内転移と考えられた．このため，術後インターフェロン（以下，IFN）療法を施行した．IFN療法施行中，肝機能障害を認めたため1999年11月腹部超音波検査を施行したところ，肝臓に異常を認めなかったものの膵頭部に低エコーの腫瘤を認めた．腫瘍マーカーが高値を示したことから，腎癌膵転移が考えられたためIFN療法を継続施行し，その後腫瘍マーカーの低下を認めたため経過観察となった．2000年7月の時点で，画像診断上腫瘍の増加・増大を認めず，また他臓器病変を認めなかったため，同年8月，腎癌膵転移の診断にて手術目的に当科入院となった．

入院時現症：身長163cm，体重59kg，体温36.7℃，血圧130/80mmHg，脈拍64回/分，整．栄養状態は良好で，眼瞼結膜に貧血，黄疸を認めず，腹部は平坦・軟で，左側腹部に左腎摘出時の手術瘢痕を認めた．

入院時血液検査所見：血液生化学検査では特に異常を認めず，腫瘍マーカーはCEA 0.3ng/ml，CA19-9 3.7U/mlと正常，腎癌腫瘍マーカーはIAP 359μg/ml，BFP 29ng/mlと正常範囲であった．

＜2007年3月28日受理＞別刷請求先：松本　正成
〒290-0003　市原市辰巳台東2―16　千葉労災病院外科

Fig. 1 Abdominal CT showed a tumor in the head of pancreas, that was 2cm diameter (arrow indicates).

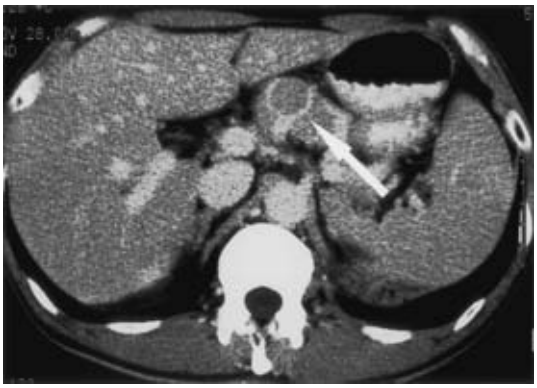

Fig. 2 Abdominal angiography showed three tumor stains in the head and one in the tail of pancreas (arrows indicate).

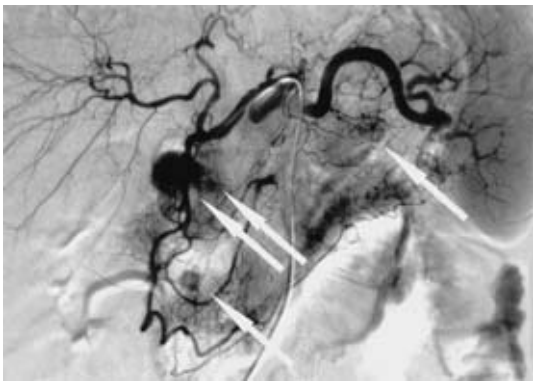

腹部超音波検査所見：膵頭部に，径20mm，10mm大，高から低エコーの境界明瞭な腫瘤を認めた．主膵管の拡張は認めなかった．

腹部造影CT所見：膵頭部に径2cm大の造影効果を伴う腫瘤を認めた．周囲への浸潤所見，リンパ節の腫大は認めなかった（**Fig. 1**）．

腹部magnetic resonance image（MRI）所見：T1強調画像にてlow intensity，T2強調画像にてhigh intensityの腫瘤を膵頭部に2個認めた．

内視鏡的逆行性膵管造影検査（endoscopic retrograde pancreatography；以下，ERP）所見：主膵管に特異所見を認めなかった．

腹部血管造影検査所見：腹腔動脈造影検査にて，膵頭・尾部に計4個の濃染像を認めた（**Fig. 2**）．

以上より，腎癌膵転移の診断にて，2000年8月幽門輪温存膵頭十二指腸切除および膵尾部腫瘍核出術を施行した．

病理組織学的検査所見：淡明細胞癌の索状増殖を認め，clear cell typeの腎細胞癌膵転移と診断され，病巣は計8個認められた．周囲リンパ節への転移は認めなかった．

術後，IFN療法を施行しながら経過観察を行っていたが，2001年7月に施行した腹部CT上，残膵および脾門部に腫瘤を認めた（**Fig. 3**）．IFN療法を継続しながら経過観察を行ったが，2002年8月の画像診断で脾門部の腫瘤の増大および残膵に数個の腫瘤を認めたため，2002年10月，手術目的に入院となった．

入院時血液検査所見では，特異所見を認めず，腫瘍マーカーは，CEA 0.2ng/ml，CA19-9 4.8U/ml，IAP 310μg/ml，BFP 25ng/ml以下と正常範囲であった．腹部超音波検査所見では，脾門部および膵尾部に低エコーの腫瘤を認め，MRI所見も同様の所見であった．

腹部血管造影検査所見：腹腔動脈造影検査にて，計3個の濃染像を認めた（**Fig. 4**）．

以上より，2002年10月，腎癌膵転移再発と診断し残膵切除，脾合併切除を施行した．

病理組織学的検査所見：Clear cell carcinomaの診断で，ルーペ像に示すように多数の転移巣を認めた（**Fig. 5**）．周囲リンパ節への転移は認めなかった．

術後は血糖コントロールも良好で，栄養状態，排便に以上を認めず，2006年12月現在再発兆候を認めず生存中である．

症例2：65歳，女性

主訴：背部痛・下痢

現病歴：2005年6月背部痛・下痢を認め当院受診．腹部超音波検査上，膵頭部に15mm大の低エコー腫瘤を認め，精査・加療目的に入院となった．

入院時現症：身長154cm，体重48.5kg，体温36.7℃，血圧120/75mmHg，脈拍56回/分，整．

Fig. 3　Abdominal CT showed tumors in the remnant pancreas（arrows indicate）.

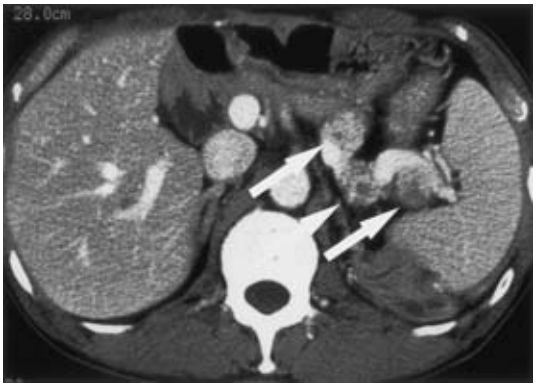

Fig. 4　Abdominal angiography showed three tumor stains in the remnant pancreas（arrows indicate）.

栄養状態は良好で，眼瞼結膜に貧血，黄疸を認めず，腹部は平坦・軟で，右側腹部に右腎摘出時の手術瘢痕および下腹に子宮筋腫摘出時の手術瘢痕を認めた.

入院時血液検査所見：血液生化学検査では特に異常を認めず，腫瘍マーカーはCEA 14.7ng/ml と高値，CA19-9 0.0U/ml，エラスターゼ I 160ng/dl，DUPAN-2 47U/ml，Span-I 3.8U/ml と正常，腎癌腫瘍マーカーはIAP 549μg/ml と正常範囲であった.

腹部超音波検査所見：膵頭体尾部に5～15mm大の低エコー腫瘤を多数認めた.

腹部造影CT所見：膵頭体尾部に造影早期相に濃染する6～15mm大の腫瘤を多数認めた（**Fig. 6A，B**）.

Fig. 5　Microscopic findings showed multiple metastatic lesions and clear cell type of renal cell carcinoma（arrows indicate）.

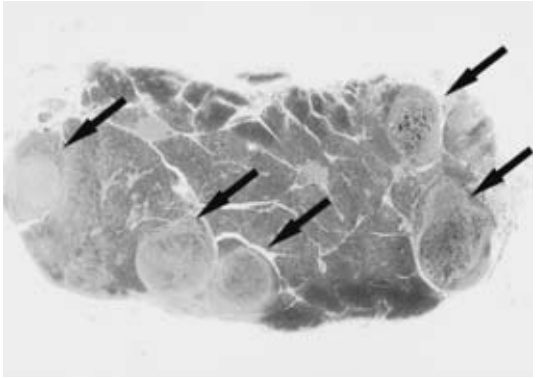

ERP所見：膵尾部にあたる主膵管に一部狭小化を認めた.

腹部血管造影検査所見：腹腔動脈造影検査にて，膵臓に多発する濃染像を認めた（**Fig. 7**）.

また，スクリーニングで行った大腸内視鏡検査にて盲腸癌の合併を認めたため，同年8月，膵全摘，脾摘，胆嚢摘出術および回盲部切除術を施行した.

病理組織学的検査所見：膵臓には，計7個の病巣を認め（**Fig. 8A**），clear cell carcinomaの診断であった（**Fig. 8B**）．周囲リンパ節への転移は認めなかった．盲腸には1型，中分化腺癌を認め，m，n（－），stage0の診断であった.

術後は経過良好で，血糖コントロールも安定し，2006年12月現在再発兆候を認めず，泌尿器科にてIFN療法を施行しながら経過観察中である.

考　　察

転移性膵腫瘍は剖検例では6%[1]～21.6%[2]に，臨床例では2.8%[3]に認められるとされているが，症状が出にくいこと，多くが癌の末期にみられることなどから切除例の報告は限られていた．しかし，近年の診断能力の向上に伴い切除報告例が増加している．原発巣としては腎癌の報告が多く，Saxonら[4]，馬場ら[5]によれば腎癌膵転移の5年生存率は約30%前後とされている.

予後を踏まえたなかで膵温存を重視する保存的

Fig. 6 Abdominal CT showed well enhanced tumors in the head (A) and tail (B) of pancreas (arrows indicate).

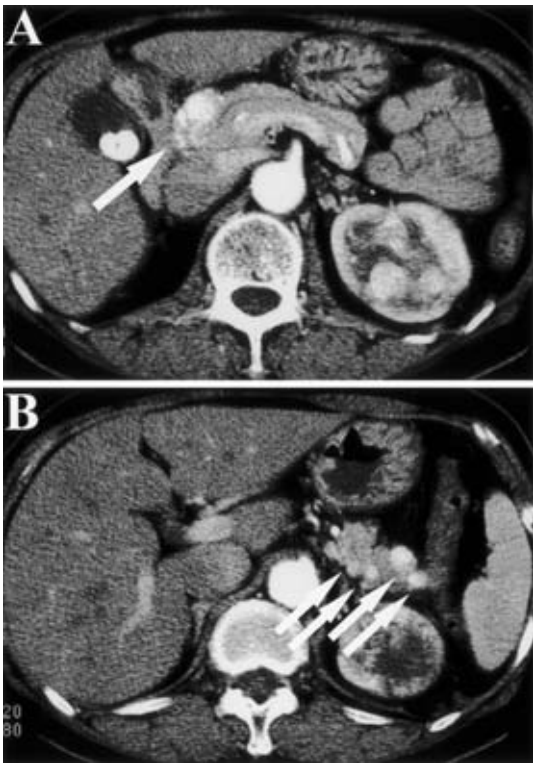

Fig. 7 Abdominal angiography showed multiple tumor stains in the pancreas (arrows indicate).

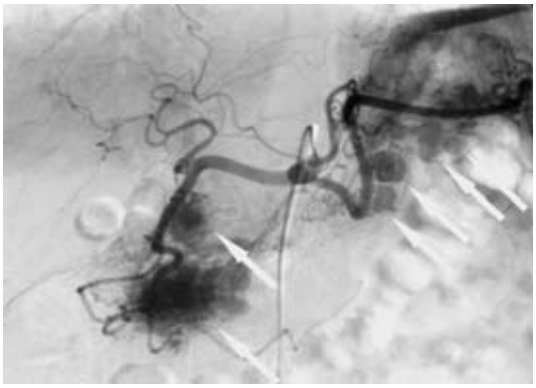

療法を推奨する報告[6]もあるが，他の治療の有効性が高くないことから[7]積極的な外科切除を支持する報告が多い[8)9)]．1983～2005年の医学中央雑誌を「腎癌」「膵転移」で検索したかぎりでは，自験例の

Fig. 8 Cut surfaces of the resected specimen showed the existence of multiple tumors (A), and microscopic findings showed clear cell type of renal cell carcinoma (B).

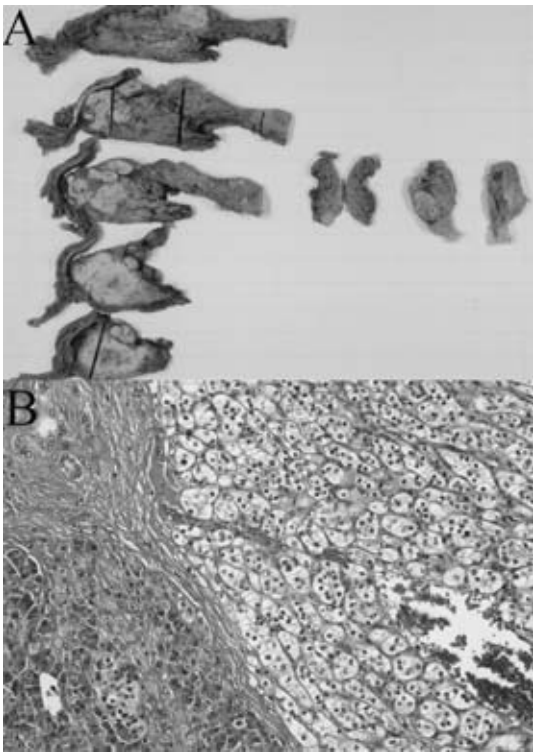

ように2度の膵切除を行った報告はなく，今回の症例1は，積極的な外科治療にて得られた長期生存例と考えられた．

一方，術式については，膵機能温存を考慮した膵部分切除（核出術を含む）を推奨するものや[10)～12)]，根治性を追求した膵全摘を推奨する報告[5)13)～15)]など定まった見解がないのが現状である．しかしながら，腎癌の膵転移例では術前に微細な転移巣の存在診断は困難で，術後の病理組織学的検索により初めて明らかとなることがある[8)15)]．我々の経験した症例1の2度の切除標本および症例2の切除標本においても同様の所見であった．このことから，術前画像診断にて多発病巣を認めた際には，微小多発転移巣の存在が考えられ，部分切除では根治切除と成りえない可能性がありうる．術前多発転移の診断が得られた際には，微小転移巣の存在の可能性を考えると，膵全摘術も選

択肢の一つではないかと考えられた．

膵全摘術後の問題点としては，糖尿病が必発であり，その他，消化吸収障害や栄養代謝障害を来す可能性などがあげられる．その中でインスリン注射の必要性や不安定な血糖コントロールから社会復帰の困難性が生じ，膵全摘術に対しては否定的な意見も少なくないが，近年，インスリン投与法の改善により，内科領域でも安全な血糖コントロールの報告がなされている[16)17)]．我々の経験した症例のように，膵全摘術は内科医との連携により必ずしも悲観的な術式とならないものもありうる．しかしながら，腎癌多発膵転移の症例の術式選択では，患者背景などを十分考慮することが必要で，膵全摘術の適応については慎重でなければならないと考える．

文　献

1) Abrams HL, Spiro R, Goldstein N：Metastases in carcinoma；analysis of 1000 autopsied cases. Cancer **3**：74—85, 1950
2) 小塚貞雄，坪根幹夫，滝　正ほか：転移性膵癌の病理学的研究．胆と膵　**11**：1531—1535, 1980
3) Klugo RC, Detmers M, Stiles RE et al：Aggressive versus conservative management of stage IV renal cell carcinoma. J Urol **118**：244—246, 1977
4) Saxon A, Gottesman J, Doolas A：Bilateral hypernephroma with solitary pancreatic metastasis. J Surg Oncol **13**：317—322, 1980
5) 馬場秀文，菅　重尚，鈴木文雄ほか：腎細胞癌の異時性膵転移に対して膵全摘術を施行した2例—本邦40例の文献的考察—．胆と膵　**19**：163—168, 1998
6) 佐藤元昭，工藤達也，柳谷仁志ほか：多発性膵転移をきたした腎細胞癌の1例．泌外　**7**：505—507, 1994
7) 里見佳昭：腎癌の治療の現況と今後の課題．日泌会誌　**81**：1—13, 1990
8) 石川忠則，堀見忠司，間島國博：腎細胞癌の膵転移の1切除例—本邦11例，欧米13例の文献的考察—．日臨外医会誌　**54**：1642—1647, 1993
9) 大海研二郎，高倉範尚，桑田康典ほか：腎細胞癌の異時性膵転移の1切除例と本邦報告例の検討．胆と膵　**16**：279—285, 1995
10) 小高雅人，堀見忠司，市川純一ほか：術後8年目に多発性に膵転移および肝転移をきたした腎細胞癌の1例．日臨外会誌　**60**：2731—2737, 1999
11) 本間敏男，向谷充宏，石川雅章ほか：腎細胞癌膵転移に対する切除例の検討．北海道外科誌　**45**：61—65, 2000
12) 菰田　弘，山崎芳郎，福井雄一ほか：腎摘後8年目に膵転移をきたした腎細胞癌の1例．日臨外会誌　**62**：2799—2803, 2001
13) 岩川和秀，松本康志，渡辺常太ほか：腎細胞癌の多発性膵転移に対し膵全摘術を施行した1例．日消外会誌　**29**：2175—2179, 1996
14) 岡崎　誠，金井俊雄，平井健清ほか：腎癌術後16年目の多発膵転移に対する膵全摘術　本邦38例の文献的考察．手術　**51**：1403—1408, 1997
15) 津村裕昭，児玉　節，横山　隆ほか：腎細胞癌異時性膵内多発転移に対する膵全摘の1例．日消外会誌　**30**：2029—2033, 1997
16) 鈴木　厚，傍島祐司，早川哲夫：膵全摘後の基礎インスリン分泌補充に持効型溶解インスリンが有効であった膵性糖尿病の1例．糖尿病　**48**：183—187, 2005
17) 伊古田明美，紅粉睦男，松田　彰ほか：超速効型インスリンアナログ・リスプロにて，より生理的な血糖推移に近づけることができた4例．Prog Med **22**：2467—2471, 2002

Two Resected Cases of Multiple Pancreatic Metastasis from Renal Cell Carcinoma

Masanari Matsumoto, Kimihiko Kusashio, Tsuyoshi Tsukamoto, Masaki Oshida,
Jyun Yasutomi, Takahiro Kasagawa, Satosi Fukutomi, Masaru Suzuki,
Katashi Fukao and Masaru Miyazaki*
Department of Surgery, Chiba Rosai Hospital
Department of General Surgery, Graduate School of Medicine, Chiba University*

We report two resected cases of pancreatic metastasis from renal cell carcinoma. Case 1；A 59-years-old man who undergoing a left nephrectomy in May 1992 was diagnosed with left renal carcinoma. Ultrasonographic (US) follow up in 1999 showed several pancreatic tumors. Size and number had not changed in July 2000, he underwent a pylorus-preserving pancreaticoduodenectomy in August 2000. In July 2001, US and computed tomography (CT) showed tumors in the remnant pancreas, necessitating pancreatectomy and splenectomy in October 2002. The man remains without recurrence in December 2006. Case 2；A 65-years-old woman undergoing right nephrectomy in December 1995 and diagnosed with right renal carcinoma was admitted for back pain in June 2005. Based on pancreatic metastasis with multiple lesions from renal cell carcinoma, she underwent total pancreatectomy and splenectomy in August 2005. She remains alive without recurrence in December 2006. We found aggressive surgery to be effective in pancreatic metastasis from renal cell carcinoma.
Key words：pancreatic metastasis, renal cell carcinoma, total pancreatectomy

〔Jpn J Gastroenterol Surg 40：1694—1699, 2007〕

Reprint requests：Masanari Matsumoto Department of Surgery, Chiba Rosai Hospital
Tatsumidaihigashi, Ichihara, 290-0003 JAPAN
Accepted：March 28, 2007

©2007 The Japanese Society of Gastroenterological Surgery Journal Web Site：http://www.jsgs.or.jp/journal/