日消外会誌　40（10）：1700～1705，2007年

症例報告

CA19-9産生脾嚢胞の1例

和歌山県立医科大学第2外科学

藤田　洋一　　谷　　眞至　　寺澤　　宏　　川井　　学
伊奈志乃美　　廣野　誠子　　内山　和久　　山上　裕機

CA19-9産生脾嚢胞の1例を経験した．症例は49歳の女性で，検診にてCA19-9高値を指摘され受診した．受診時の血清CA19-9は149.5U/mlと高値であり，CTにて脾門部に石灰化を伴った10cm大の嚢胞性病変を認めた．巨大で，悪性の可能性も否定できなかったため，脾摘術を施行した．腫瘍は白色を帯びた嚢胞性病変として存在し，周囲の臓器との癒着は軽度であった．組織学的診断は類表皮嚢胞であった．今回，我々は脾嚢胞摘出後血清CA19-9値は正常化し，免疫染色にて脾嚢胞被覆上皮にCA19-9陽性像を得られた症例を経験したので報告する．

はじめに

脾嚢胞は比較的まれな疾患とされてきたが，画像診断の進歩により増加の傾向にある．これに伴い，血清CA19-9が高値の症例も散見されるようになってきた．我々が検索しえた本邦の報告例は26例であり，文献的考察を加えて報告する．

症　　例

患者：49歳，女性

主訴：無症候性脾病変

既往歴：10歳時，腎炎．

現病歴：2004年6月の健康診断にて，血清のCA19-9が81.9U/mlと高値を指摘され，超音波検査，CTにて左上腹部に10cm大の嚢胞性腫瘍を認めたため，2004年8月に紹介となった．

家族歴：父・脳梗塞，兄・姉・胃癌．

現症：身長162cm，体重50kg．眼球結膜に黄疸，貧血なく，腹部は平坦，軟で腫瘍は触知しなかった．

入院時検査成績：一般血液検査，血液生化学検査では異常を認めなかった．腫瘍マーカーではCA19-9：149.5U/ml，SPan-1：49.5U/mlと高値を示したが，CEA，DuPAN-2，エラスターゼ-1は正常であった．

＜2007年3月28日受理＞別刷請求先：藤田　洋一
〒641-0012　和歌山市紀三井寺811―1　和歌山県立医科大学第2外科学教室

腹部CT：腫瘤は脾門部背側に存在し，8×8cm大の球形で，内部は均一な低吸収域を示した．嚢胞壁の一部に石灰化を認めた．周囲臓器との境界は明瞭であった．造影CTでは早期相で淡い壁の濃染を認めた（**Fig. 1**）．明らかなリンパ節腫大は認めなかった．

腹部血管造影検査：腹腔動脈本幹からの造影で左側腹部に巨大な嚢胞性病変を認め，同病変を取り巻くように脾動脈から分岐する血管を認めた．

腹部超音波検査：腹部超音波検査では膵尾部に8cm大の嚢胞性病変を認めた．一部石灰化を認めるも，明らかな壁在結節は認めなかった（**Fig. 2**）．

腹部MRI：膵尾側，脾臓内側に，径8cm大の嚢胞性病変を認め，T1強調像でlow intensity，T2強調像ではhigh intensityであった．単房性で被膜は均一で，充実成分を認めなかった（**Fig. 3**）．

腫瘍が巨大で，嚢胞壁が一部石灰化を認め，さらにCA19-9値も高値であるため悪性も否定できず，開腹脾臓摘出術を施行した．

手術所見：上腹部正中切開にて開腹した．網嚢を開放したところ，腫瘍は白色を帯びた嚢胞性病変として存在し，周囲の臓器との癒着は軽度で，腫瘍の尾側で脾動静脈は圧排されていた．脾動静脈を処理し，脾臓を摘出した．

摘出標本および内容液：固定後の標本では内部は白色で一部石灰化を認めたが，壁在結節は認め

Fig. 1 Abdominal CT scan showed a cystic tumor (8cm in diameter) with calcification (arrow) in the Spleen (a). Enhanced CT showed cyst wall was stained in early phase (b).

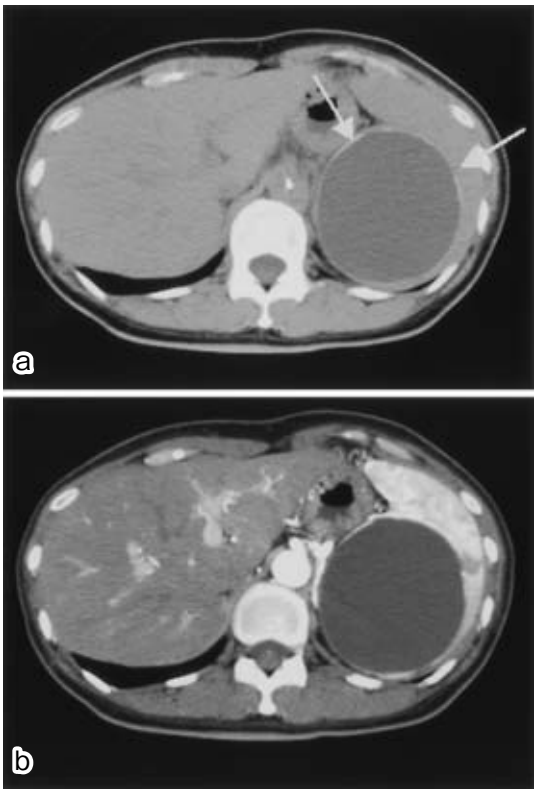

Fig. 2 Ultrasonogram showed cystic mass (9.4cm×7.9cm in diameter) (arrow) in the left upper abdomen.

Fig. 3 Magnetic resonance imaging showed low intensity mass on T1 (a), and high intensity on T2 weighted image (b). A mass was monolocular.

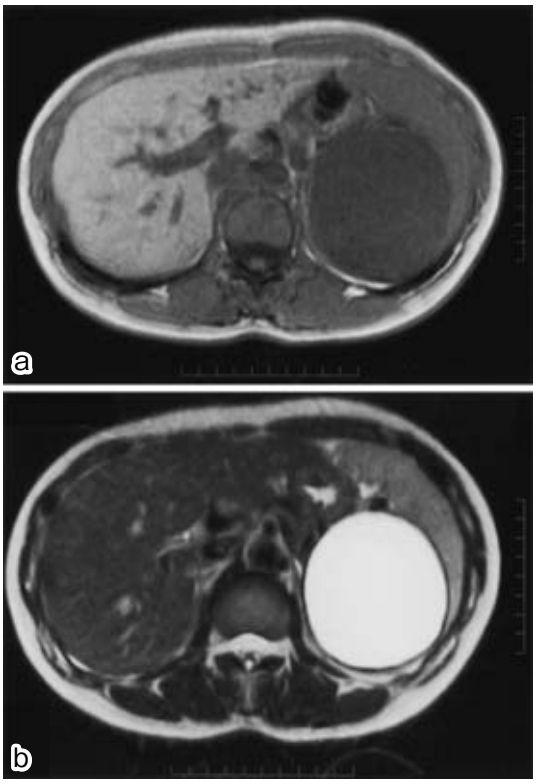

なかった．嚢胞内の液体は黄褐色，奨液性であった．嚢胞内容液の細胞診は class II であり，嚢胞内容液の CA19-9 の値は 12,782.6U/ml と高値を示していた（**Fig. 4**）．

病理組織学的検査：硝子化にて肥厚した嚢胞壁は扁平上皮による被覆を認め，類表皮嚢胞の診断であった．部分的に石灰化，壊死を伴っていた．CA19-9 による免疫染色では嚢胞被覆上皮陽性であった（**Fig. 5**）．

考　察

脾嚢胞は 1829 年に Andral[1]が最初に報告して以来，画像診断の進歩に伴い，報告例も年々増加傾向にある．McClure ら[2]の分類では脾嚢胞は真性嚢胞と仮性嚢胞に分類され，さらに真性嚢胞は上皮性，内皮性に分類される．本邦における脾嚢胞は，山下ら[3]の報告では脾嚢胞 332 例中，仮性嚢胞 145 例，類上皮嚢胞 44 例，リンパ管腫 42 例，

Fig. 4　Macroscopic findings of the formalin fixed specimen (a) (b) revealed cyst wall was no nodule.

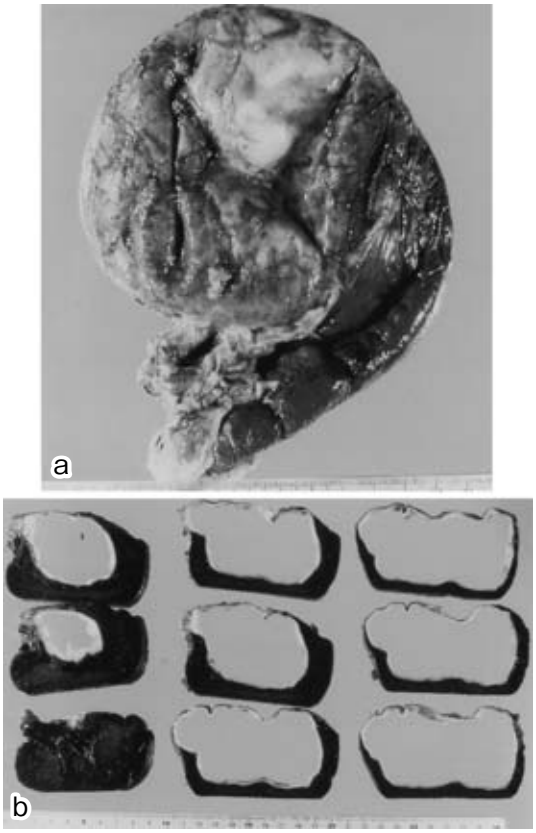

Fig. 5　The epithelial cell of the cyst wall showed a layer of squamous cell, and immunoreactivity to CA19-9.



血管腫 42 例と仮性嚢胞が半数を占める．嚢胞の成因が明確に確定されることは少ないが，約 10～30% に外傷の既往が指摘されている[4]．本症例では外傷の既往もなく，感染症，膵炎など脾嚢胞の成因に関与する要因は認めなかった．

CA19-9 は膵，胆道系の腫瘍マーカーとして広く用いられているが，膵炎や閉塞性黄疸，卵巣癌などの婦人科領域の腫瘍でも上昇することが知られている[5]．CA19-9 は正常組織では，胃粘膜，膵管上皮，胆管上皮，胆嚢，唾液腺，気管支腺，乳腺等の上皮細胞にわずかであるが存在するといわれており[6]，正常の脾臓からの産出はないと考えられる．一般に，100U/ml 以上のときは悪性の可能性が高いとされている．

脾嚢胞で血清 CA19-9 が上昇する機序として，嶋多ら[7]によると嚢胞被覆内皮細胞より嚢胞内に分泌された CA19-9 が内圧の上昇により，血中に逸脱したものと推定されている．本症例では血清 CA19-9 高値を認め，嚢胞壁の上皮の免疫染色で CA19-9 陽性を示し，術後に CA19-9 が正常化したことから，CA19-9 は嚢胞被覆上皮から産生されたものと考えられた．

我々が医学中央雑誌で，「脾嚢胞」，「CA19-9」をキーワードとして 1986 年 4 月から 2004 年 9 月で検索できた（会議録は除く）自験例を含めた本邦報告の 26 例について検討したところ（**Table 1**），平均年齢 28.5 歳，男女比は 1：2 で，若年の女性に多い傾向がある．血清の CA19-9 値は 6～16,706 U/ml で，病理組織像は，類表皮嚢胞が 17 例と多い．画像診断では，単胞性が自験例を含めた 18 例[7)9)～18)20)～29)31)]で，自験例を含めた 8 例[11)12)14)22)26)28)31)]に石灰化を伴っていた，壁在結節を伴うものは 1

Table 1 CA19−9 producing splenic cyst in Japanese literature (1990−2004)

Case	Author	Year	Age	Sex	Size	Serum CA19−9 (U/ml)	Intra cystic fluidCA19−9 (U/ml)	Calcification	Shape	Pathology	Treatment	Immunoactivity to CA19−9
1	Minou[12]	1990	44	F	13cm	1,400	2,400,000	positive	simple cyst	a layer of epithelial cell	splenectomy	positive
2	Shimada[7]	1993	9	F	10cm	860	> 10,000	negative	simple cyst	epidermoid cyst	splenectomy	positive
3	Fujita[13]	1993	24	M	17cm	13,834	5,933,118	negative	simple cyst	epidermoid cyst	splenectomy	positive
4	Yamada[14]	1994	20	F	7.5cm	486	> 240,000	positive	simple cyst	epidermoid cyst	aspiration	unknown
5	Sasaki[15]	1994	47	F	6cm	206	1,962,900	negative	simple cyst	epidermoid cyst	splenectomy	positive
6	Watai[16]	1995	15	M	18cm	110	200,000	negative	simple cyst	epidermoid cyst	splenectomy	unknown
7	Yamada[17]	1996	27	F	18cm	normal	390,000	negative	simple cyst	epidermoid cyst	splenectomy	positive
8	Kawabe[18]	1997	38	F	7cm	1,666	> 240,000	negative	simple cyst	epithelial cyst	splenectomy	positive
9	Takeshima[19]	1997	19	F	19cm	4,929	1,230,000	negative	multiple cyst	squamous cell	splenectomy	positive
10	Oue[20]	1998	24	F	9cm	1,001	5,309,000	negative	simple cyst	cuboidal epithlium	splenectomy	positive
11	Sakamoto[10]	1999	26	F	16cm	217	925,466	negative	simple cyst	epidermoid cyst	laparoscopic	positive
12	Izawa[21]	2000	24	F	9.5cm	4,887	> 40,000	negative	simple cyst	epidermoid cyst	splenectomy	unknown
13	Matsuoka[8]	2000	21	F	12cm	16,706	102,820	negative	multiple cyst	epidermoid cyst	laparoscopic	positive
14	Yamaguchi[22]	2000	35	F	7.5cm	6	4,936	positive	simple cyst	epithelial cell	splenectomy	positive
15	Kususe[9]	2000	20	F	11cm	8,400	1,100,000	negative	simple cyst	epidermoid cyst	laparoscopic	positive
16	Kawabata[23]	2001	34	M	16cm	257	202,000	negative	multiple cyst	epidermoid cyst	splenectomy	positive
17	Ozawa[24]	2001	35	F	10cm	529	210,375	negative	simple cyst	epidermoid cyst	splenectomy	positive
18	Tanaka[11]	2001	27	F	11cm	330	3,896,000	positive	simple cyst	squamous cell	laparoscopic (dome resection)	unknown
19	Uesugi[25]	2002	12	M	20cm	110	859,000	negative	simple cyst	epidermoid cyst	splenectomy	positive
20	Mizutani[26]	2002	66	M	3.2cm	142	unknown	positive	simple cyst	lymphangioma	splenectomy	unknown
21	Tamura[27]	2003	33	F	11cm	10,000	> 10,000	negative	simple cyst	squamous cell	splenectomy	unknown
22	Sofuni[28]	2003	30	F	10cm	119	> 48,480	positive	simple cyst	epidermoid cyst	splenectomy	positive
23	Naga[29]	2004	30	M	8cm	486	1,497,900	negative	simple cyst	epidermoid cyst	splenectomy	positive
24	Hashimoto[30]	2004	18	M	28cm	2,886	2,165,550	negative	multiple cyst	squamous cell	splenectomy	positive
25	Yamamoto[31]	2004	15	M	17.5cm	214	> 5,000	positive	simple cyst	epidermoid cyst	splenectomy	positive
26	Present case		49	F	9cm	149	12,782	negative	simple cyst	epidermoid cyst	splenectomy	positive

例[28]のみであった．

術式は脾臓摘出術が多く行われているが，最近では腹腔鏡下脾臓摘出術も行われている[8)~10)]．脾嚢胞に対し，CA19-9 を測定されている症例は限られており，脾嚢胞全例で CA19-9 を測定されていれば，報告例は多くなると思われる．

本症では，良悪性の鑑別が問題で，一般的に画像上嚢胞壁の不整，壁在結節像を認め，腫瘍マーカーの上昇があれば悪性を示唆するとされている．悪性腫瘍合併例は欧米を含めて 4 例の報告がある[32)~35)]．1 例は扁平上皮癌，1 例は肉腫，2 例は腺癌であった．本症例では，壁不整像は認められなかったが，血清 CA19-9 値が高値を示したため，悪性の可能性も否定できず手術適応と判断した．

術式は脾臓全摘術，嚢胞を含めた脾部分切除術[36)37)]，嚢胞開窓術，嚢胞穿刺および薬物注入法，腹腔鏡下脾臓摘出術[8)~10)]などが行われている．腹腔鏡下嚢胞壁切除術では嚢胞の再発を認めた報告がある[11)]．脾摘後の重症感染症が健常者と比べて 50～200 倍高いとの報告もある[12)]．極めてまれであるが悪性の報告例もあり，開窓術では不十分であると思われ脾全摘が適当と思われる．

脾摘後の血清 CA19-9 が正常化したことから，CA19-9 が本疾患における診断および再発の指標になりうると考えられた．また胆道系に異常を認めず，高 CA19-9 血症を呈する上腹部腫瘤に対しては本疾患を考慮に入れる必要があると思われた．

文　献

1) Andral G：Precis d'Anatomie pathologique. vo1 2. Gabon, Paris, 1829, p432
2) McClure RD, Altemeiter WA：Cyst of the spleen. Ann Surg **116**：98—102, 1942
3) 山下共行，児玉孝也，小原孝男ほか：巨大脾嚢腫 2 例の報告と文献的考察，特に近年の画像診断に伴う病像の変化について．日臨外医会誌　**46**：1360—1368, 1985
4) 森藤秀美，浜田長輝，浜畑弘記ほか：外傷性脾嚢腫の経験—本邦 243 例の文献的考察—．外科診療 **23**：1307—1311, 1986
5) 大倉久直，岡崎伸生：モノクローナル抗体 CA19-9 と CA50．内科　**60**：654—660, 1987
6) Atrison BF, Ernst CS, Heriyn M et al：Gastrointntestinal cancer-associatied antigen in immunopreoxidase assay. Cancer Res **42**：4820, 1982
7) 嶋多勝夫，桐山誠一，山下芳朗ほか：血清 CA19-9 高値を呈した脾類表皮嚢胞の 1 例．日消外会誌 **26**：942—946, 1993
8) 松岡功治，吉田　晋，山本光太郎ほか：CA19-9 産生性脾嚢胞の 1 例．日臨外医会誌　**61**：2482—2487, 2000
9) 楠瀬浩之，渡部祐司，佐藤元通ほか：高 CA19-9, CA125 血症を呈した感染性脾類表皮嚢胞の 1 例．日臨外医会誌　**61**：2449—2452, 2000
10) Sakamoto Y, Yunotan S, Edakuni G et al：Laparoscopic splenectomy for a giant splenic epidermoid cyst. Surg Today **29**：1268—1272, 1999
11) 田中弘之，谷口正次，山本　淳ほか：Laparoscopic Dome Resection を施行後に再発した真性脾嚢胞の 1 例．外科　**63**：503—506, 2001
12) 美濃和人，新谷雅司，田村耕士ほか：血清中 CA19-9 高値を示した脾嚢胞の 1 例．内科　**65**：190—192, 1990
13) 藤田美芳，森田高行，奥芝知郎ほか：血清 CA19-9 高値を呈した遊走性巨大脾嚢胞の 1 例．日臨外医会誌　**54**：2660—2665, 1993
14) 山田拓司，間下信昭，大島充一ほか：血清 CA19-9 が高値を示した脾嚢胞の 1 例．腹部画像診断 **14**：666—671, 1994
15) 佐々木賢二，寺島吉保，国友一史ほか：血清 CA19-9 が高値を呈した脾類表皮嚢胞の 1 例．臨外 **49**：643—646, 1994
16) 渡井　有，大浜用克，西　寿治ほか：巨大脾嚢胞の 1 例．小児外科　**27**：343—348, 1995
17) 山田　斉，平松義文，川口雄才ほか：手術症例報告 CA19-9 産生脾嚢胞の 1 例．手術　**50**：289—292, 1996
18) 川辺昭浩，木村泰三，小林利彦ほか：日臨外医会誌　**58**：2958—2961, 1997
19) 竹島瑞子，河村　彰，渡辺　洋ほか：CA19-9 の上昇を伴った脾嚢胞の 1 例．臨と研　**74**：2019—2023, 1997
20) 大江正士郎，浮草　実，花房徹兒ほか：血清 CA19-9 が高値を呈した脾嚢胞の 1 切除例．臨外 **53**：1079—1082, 1998
21) 伊澤　光，金　成泰，西原政好ほか：嚢腫破裂により腫瘍マーカーが高値を示した脾類上皮嚢胞の 1 例．日消外会誌　**33**：1696—1700, 2000
22) 山口真彦，葛目正夫，松本匡史ほか：石灰化を伴った真性脾嚢胞の一例．昭和医会誌　**60**：544—548, 2000
23) 川端章弘，小倉　宏：CA19-9 産生脾嚢胞の 1 例．日臨外会誌　**62**：2025—2029, 2001
24) 小沢修太郎，大畑昌彦，篠塚　望ほか：CA19-9 産生脾嚢胞の 1 例．日外科系連会誌　**27**：695—698, 2002
25) 上杉　達，村守克己，飯田則利ほか：血清 CA19-9 高値を呈した脾類表皮嚢胞の 1 例．小児外科 **34**：599—604, 2002

26) 水谷憲威，飯田辰美，後藤全宏ほか：石灰化を伴い血清CA19-9値が高値を示した脾リンパ管腫の1例．日臨外会誌 **63**：706—712, 2002
27) 田村 光，高塩すすむ，金井信行：経過中腫瘍マーカーの上昇から破裂が疑われた脾嚢胞の1例．日臨外会誌 **64**：2865—2868, 2003
28) 祖父尼淳，中村和人，糸井隆夫ほか：壁在結節を認めCA19-9高値を呈した巨大脾嚢胞の1例．消画像 **6**：521—528, 2004
29) 奈賀卓司，山代 寛，池口正英ほか：CA19-9産生脾嚢胞の1例．臨外 **59**：1211—1214, 2004
30) Hashimoto T, Suginoa T, Fukuda T：脾臓と脾被膜上の多発性上皮嚢胞,およびCA19-9，CA125と可溶性IL-2受容体の高い血清値. Pathol Int **54**：349—354, 2004
31) 山本寛斉，宇高徹総，徳毛誠樹ほか：外傷性破裂を契機に発見され，血清CA19-9及びCA125高値を呈した小児脾類表皮嚢胞の1例．日臨外会誌 **65**：204—208, 2004
32) Shuman RH, Bouterie RH：Cystadenocarcinoma of the pancreas presenting as a splenic cyst. Surgery **80**：652—654, 1976
33) Matsumoto M, Kawamura Y, Ishiguro M et al：Cystadenocarcinoma of the pancreas manifested as a splenic cyst. Acta Pathol Jpn **31**：1089—1096, 1981
34) Nimr AT, George WS：Primary reticulum-cell sarcoma of the spleen. Radiology **72**：868—871, 1959
35) Elit L, Aylward B：Splenic cyst carcinoma presenting in pregnancy. Am J Hematol **32**：57—60, 1989
36) 椿 雅光，喜安佳人，河崎秀樹ほか：脾部分切除を行ったCA19-9高値を示した脾嚢胞の1例．日臨外医会誌 **63**（増刊）：751, 2002
37) 小川吾一，光吉 貢，内田隆寿ほか：脾部分切除術を行った脾嚢胞の1例．日臨外医会誌 **52**：650—656, 1991

A Case of CA19-9 Producing Splenic Cyst

Youichi Fujita, Masaji Tani, Hiroshi Terasawa, Manabu Kawai,
Shinomi Ina, Seiko Hirono, Kazuhisa Uchiyama and Hiroki Yamaue
Second Department of Surgery, Wakayama Medical University, School of Medicine

We report a rare case of splenic cyst with high serum CA19-9. A 49-year-old woman admitted for high serum CA19-9 of 149.5U/ml, was found in computed tomography to have a splenic cyst（10cm）with some calcification on the wall. Splenectomy was conducted, because of the a tumor's size, and potential malignancy. The cyst was found histologically to be epidermoidal, and immunohistchemical staining was positive for CA19-9 at in cyst fluid, 12,782.6U/ml. After surgery, serum CA19-9 returned to normal range.

Key words：splenic cyst, epidermoid cyst, CA19-9

〔Jpn J Gastroenterol Surg 40：1700—1705, 2007〕

Reprint requests：Youichi Fujita Second Department of Surgery, Wakayama Medical University, School of Medicine
811-1 Kimiidera, Wakayama, 641-0012 JAPAN

Accepted：March 28, 2007

©2007 The Japanese Society of Gastroenterological Surgery Journal Web Site：http://www.jsgs.or.jp/journal/