日消外会誌　40（10）：1711～1715，2007年

症例報告

腹膜垂による絞扼性イレウスの１例

三田市民病院外科
千堂　宏義　　西村　　透　　中村　吉貴
金田　邦彦　　和田　隆宏

隣接するＳ状結腸の腹膜垂どうしがループ状となって絞扼性イレウスを来した極めてまれな１例を経験したので報告する．症例は61歳の男性で，2001年他院で開腹胆嚢摘出術を施行された．2006年11月中旬突然の腹痛にて近医を受診，イレウスの診断で当院緊急入院となった．腹部造影CTにて小腸の拡張を認めたが，腹水は認めなかった．イレウス管を挿入したところ小腸の拡張がみられ，niveauは認めなかった．イレウス管よりの造影検査で拡張腸管の蠕動運動は認めず，造影剤は閉塞部まで流入していかなかった．多量の嘔吐とイレウス管による減圧効果により腹痛は軽減したが，腹部超音波検査で腹水が出現したため，絞扼性イレウスと診断し緊急手術を施行した．開腹所見では血性腹水を認め，隣接するＳ状結腸の腹膜垂どうしがループ状となって小腸が絞扼されていた．腸切除は行わず絞扼の解除のみで手術を終了し，術後経過は良好であった．

はじめに

今回，我々はＳ状結腸の腹膜垂により絞扼性イレウスを来した極めてまれな症例を経験したので，若干の文献的考察を加えて報告する．

症　　例

症例：61歳，男性

主訴：腹痛

家族歴：特記すべきことなし．

既往歴：喘息にて他院通院加療中．2001年他院で胆石症にて開腹胆嚢摘出術施行．

現病歴：2006年11月中旬，突然腹痛を認め近医を受診，イレウスの診断で当院救急搬送され，翌日緊急入院となった．

入院時現症：身長162cm，体重65kg，血圧110/70mmHg，脈拍106回/分，体温36.5℃．腹部は緊満し，腹部全体に圧痛および自発痛を認め，明らかな腫瘤は触知しなかった．

血液検査所見：WBC 25,140/mm^3と著明に上昇し，CPK 446IU/*l*，LDH 234IU/*l*と高値であった．

＜2007年3月28日受理＞別刷請求先：千堂　宏義
〒669-1321　三田市けやき台3―1―1　三田市民病院外科

腹部造影CT：小腸の広い範囲にわたる拡張と小腸間膜の脂肪織の濃度上昇を認めたが，腹水は認めなかった（**Fig. 1**）．

腹部単純X線検査：小腸の拡張がみられたがniveauは認めなかった（**Fig. 2**）．

イレウス管造影検査：イレウス管よりの小腸造影X線検査では拡張腸管の蠕動運動は認めず，造影剤は閉塞部まで流入していかなかった（**Fig. 3**）．

腹部超音波検査：腸蠕動の停止した拡張腸管内に点状エコーの沈殿像がみられ，腹水の出現も認めた（**Fig. 4**）．

以上より，絞扼性イレウスと診断し緊急手術を施行した．

手術所見：開腹したところ血性腹水を認め，Ｓ状結腸の隣接する腹膜垂どうしが先端部で癒着・癒合してループ状となり，小腸がはまりこんでいた（**Fig. 5**）．肉眼上，この腹膜垂には炎症所見はなく，小腸や周囲との癒着も認めなかった（**Fig. 6a**）．また，同部のＳ状結腸漿膜が約3cmにわたって裂けており，イレウスによる内圧亢進のためと考えられた（**Fig. 6b**）．回腸末端から約80cmの部位から口側約80cmにわたって回腸がはまり

Fig. 1　Enhanced CT showed the dilated small intestine and fat density of mesentery was increased.

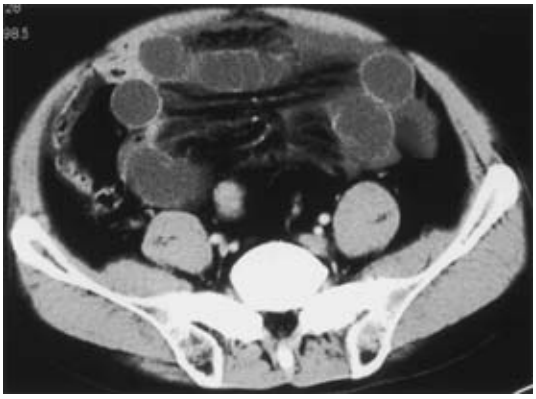

Fig. 2　Abdominal plain X-ray showed the dilated small intestine.

こんで絞扼されていた．絞扼された回腸は浮腫状で赤色に拡張していて，小腸間膜は発赤を伴い肥厚していた(**Fig. 6c**)．索状物を切離して絞扼を解除したところ，腸管の色調は回復し，腸蠕動がわずかに認められたため，腸切除は行わなかった．裂けたS状結腸漿膜は縫合閉鎖して手術を終了した．

術後経過良好で，術後9日目に退院した．

考　察

腹膜垂は漿膜に覆われた脂肪組織で，虫垂を含めた全結腸に存在し，平均約3cmでその数は約100個とされている[1]．その機能としては大網と同

Fig. 3　X-ray examination of the small intestine using ileus tube showed the intestinal movement was not seen.

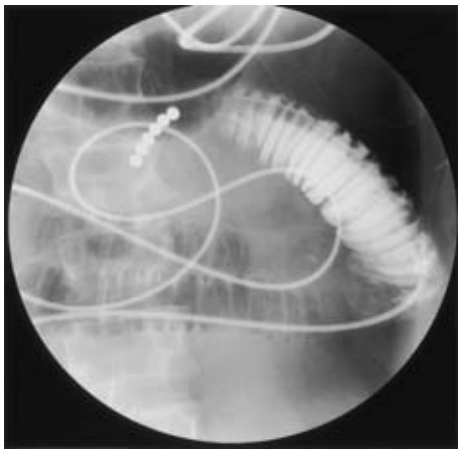

Fig. 4　Abdominal ultrasonography showed the ascites was appeared.

様の防御作用，腸管伸展時の腸管壁の血流確保，腸蠕動の際の緩衝作用，液体の吸収，脂肪の貯蔵などが挙げられている．Thomasら[2]が腹膜垂疾患208例を集計し，その病態として炎症および捻転が73%，ヘルニア内容となった症例が18%，イレウスが8%，その他腹腔内遊離体や腸重積と報告している．腹膜垂炎の原因は基部の捻転による血行障害や憩室炎の腹膜垂への炎症の波及と考えられており[2)3]，腹膜垂によるイレウスはこの炎症を起こした腹膜垂が腹壁や他の腹腔内器官に癒着するものがほとんどである[2]．本邦での腹膜垂による

Fig. 5 Schema of operative findings. The appendix epiploicas side by side of the sigmoid colon formed a band (thick arrow), and the ileum was strangulated. Serosa of the sigmoid colon was torn (thin arrow).

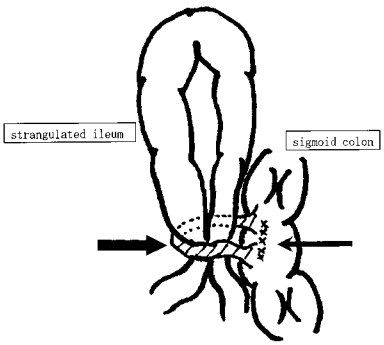

イレウス症例は,「腹膜垂」,「絞扼性イレウス」をキーワードに1983年～2006年5月までの医学中央雑誌およびその引用文献をもとに検索したところ，自験例を含めて15例の報告がある[4)～16)] (**Table 1**)．そのうち根本ら[16)]の報告例は小腸腹膜垂による絞扼性イレウスの1例であった. 岡ら[4)]は腹膜垂によるイレウスの形態を，腹膜垂炎が先行し，①癒着により生じた索状物による小腸の圧迫，②癒着により屈曲された付着部結腸の閉塞，③炎症性腫瘤による腸管の直接圧迫や狭窄，としている．自験例は，S状結腸の隣接する腹膜垂どうしの先端が癒着・癒合したような形態でループ状となり, 回腸末端から約80cmの部位から口側約80cmにわたって回腸が絞扼されていた．腹膜垂の病理組織学的な検討がなされなかったが，肉眼上この腹膜垂には炎症所見はなく，小腸や周囲との癒着も認めなかった．自験例のごとくループ状の腹膜垂に小腸がはまりこみ，絞扼されてイレウスを呈した症例は他に5例報告されていた[5)6)8)11)14)]．植竹ら[6)]はこのループ状腹膜垂の形成機序を,①腹膜垂どうしが先端部で癒着し，癒合した，②長い腹膜垂が腸管壁漿膜側に癒着した，③腹膜垂の基部付近に穴があき，広がった，④先天的なもの，と推測している．さらに，小倉ら[8)]は⑤炎症を起こした腹膜垂が小腸壁に癒着し，その小腸と結腸の間に小腸が入り込んだ状態で腹膜垂の先端が結腸に癒着した，と推論しており，自験例の場合①の機序

Fig. 6 Intraoperative findings. a：Appendix epiploicas side by side of the sigmoid colon formed a band and strangulated the small intestine. b：Serosa of the sigmoid colon was torn because of the pressure of strangulated ileum was increased. c：The reddish ileum found to be strangulated about 80 cm to 160 cm from the terminal ileum was edematous and dilated.

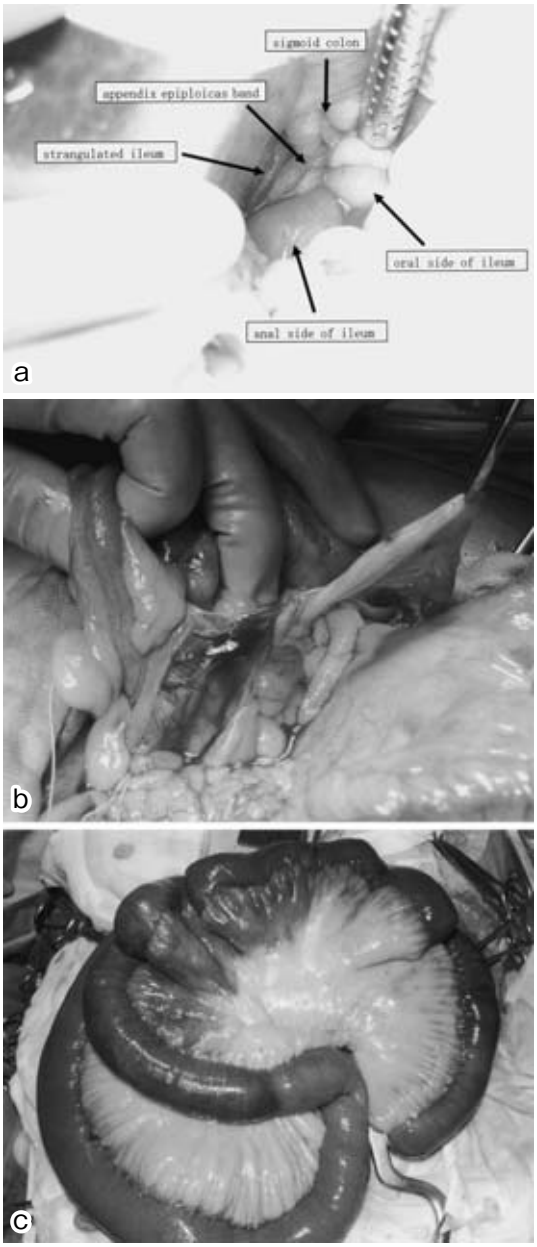

Table 1　Reported cases of strangulated ileus due to appendix epiploicas

No.	Author	Year	Age	Sex	Preoperative treatment	Time to surgery	Appendix epiploicas region	Bowel resection
1	Oka[4]	1985	75	M	intestinal suction	6 day	T-C	−
2	Santou[5]	1993	79	F	long tube	unknown	S, loop	−
3	Uetake[6]	1995	59	M	long tube	9 day	S, loop	−
4	Nakazato[7]	1995	45	M	long tube	unknown	S, fossa	+
5	Ogura[8]	1995	64	M	long tube	unknown	T, loop	−
6	Yokoyama[9]	1996	80	F	long tube	4 day	T-omentum	−
7	Takeuchi[10]	1997	62	M	long tube	unknown	T-mesentery	−
8	Arikawa[11]	2000	55	M	short tube	4 day	S, loop	−
9	Osada[12]	2001	59	F	long tube	9 day	T-mesentery-intestinal wall	−
10	Hiroyoshi[13]	2003	71	F	none	2 day	T-B	+
11	Matsuhashi[14]	2004	48	M	none	1 day	S, loop	+
12	Takahashi[15]	2005	26	M	none	3 day	T-B	+
13	Takahashi[15]	2005	67	F	long tube	3 day	S-mesentery	+
14	Nemoto[16]	2005	59	F	none	unknown	small intestinal mesentery	+
15	Our case		61	M	long tube	1 day	S, loop	−

C：cecum, T：transverse colon, S：sigmoid colon, B：bladder, ＋：resection, −：no resection

が可能性として考えられた．

絞扼性イレウスは迅速かつ的確な診断と治療方針の決定が必要で，診断の遅延により腸管壊死や穿孔の危険性があり，速やかな外科的手術療法が必要である．斎藤ら[17]は，術前診断率が著しく向上したとはいえ，いまだ腸管切除を余儀なくされる率は63.3%であり，死亡率は1992〜1997年では正診率の向上により3.7%で，特に術前経過時間と壊死腸管の長さが予後を左右する因子であったと報告している．また，恩田ら[18]のイレウス全国集計報告例では，絞扼性イレウスの死亡率は7.4%であったと報告している．今回，根本ら[16]の小腸腹膜垂の1例を除き，自験例を含めた14例の結腸腹膜垂による絞扼性イレウス報告例を検討した．手術既往について記載のあった12例のうち，開腹歴のあった症例は2例のみであった．したがって，胃管チューブやイレウス管を挿入されたり，腸内容吸引などの減圧処置をされた症例がほとんどで11例あり，腹痛が出現してから緊急手術に至るまで比較的長い日数が経過している症例が多いにもかかわらず，腸管切除となった症例は14例中5例[7)13)〜15)]（35.7%）で，術前に減圧処置された11例で腸管切除となった症例は2例のみであった．これは，手術既往による癒着や術後に形成された索状物による絞扼性イレウスと異なり，ループ状腹膜垂が脂肪織より成り，比較的伸展性に富むことが一因であるものと推測された．また，特に開腹歴のない絞扼性イレウスでは，早期のイレウス管などによる腸管減圧によって腸管切除を回避できる可能性があると思われた．術後は14例全例が順調に経過していた．

文　献

1) Lynn TE, Dockerty MB, Waugh JM：A clinicopathologic study of the epiploic appendages. Surg Gynecol Obstet **103**：423—433, 1956
2) Thomas JH, Rosato FE, Patterson LT：Epiploic appendagitis. Surg Gynecol Obstet **138**：23—25, 1974
3) 加藤宣誠，小林仁也，中川　司：腹膜垂炎の1例．日消外会誌　**25**：161—164, 1992
4) 岡　統三，河野暢之，谷口勝俊ほか：腹膜垂炎による腸閉塞の1例．日臨外医会誌　**46**：624—628, 1985
5) 山東生弥，鍋谷欣市，花岡健夫ほか：S状結腸脂肪垂による絞扼性イレウスの1手術例．日臨外医会誌　**54**：1394, 1993
6) 植竹宏之，松峯敬夫，渡辺一晃ほか：腹膜垂による絞扼性イレウスの1例．日腹部救急医会誌　**15**：1135—1138, 1995
7) 中里龍生，秋山典夫，石崎政利ほか：S状結腸腹膜垂の異常裂孔により生じた絞扼性イレウスの1例．日臨外医会誌　**56**：2765, 1995
8) 小倉徳裕，印牧俊樹，平　　充ほか：腹膜垂炎による小腸閉塞の1例．消外　**20**：1425—1430, 1997
9) 横山　登，中西　誠，横川秀男ほか：結腸腹膜垂

炎によるイレウスの1例―症例報告と本邦報告31例の検討―．日臨外医会誌 57：299, 1996
10）竹内 恭，江端英隆，熊谷明史ほか：横行結腸腹膜垂炎に起因したと考えられたイレウスの1例．日臨外医会誌 58：928, 1997
11）有川俊治，長谷川智巳，大原忠敬ほか：腹膜垂による腸閉塞の1例．臨外 55：1347―1349, 2000
12）長田俊一，高橋徹也，福島忠男ほか：腹膜垂によるイレウスの1例．日臨外会誌 62：2697―2700, 2001
13）廣吉基己，荻野和功，黒田大介ほか：腹膜垂による絞扼性イレウスの1例．日臨外会誌 64：1650―1653, 2003
14）松橋延壽，近石登喜雄，田中千弘ほか：腹膜垂が原因となった絞扼性イレウスの1例．日腹部救急医会誌 24：494, 2004
15）高橋保正，長田 明，大河内信弘：腹膜垂による絞扼性イレウスの2例．日臨外会誌 66：2213―2217, 2005
16）根本 洋，吉澤康男，笹屋昌示ほか：極めて稀な小腸腹膜垂による絞扼性イレウスの一例．日臨外会誌 66：756, 2005
17）斎藤人志，岸本圭永子，原田英也ほか：絞扼性イレウス症例の臨床的検討．日腹部救急医会誌 18：525―531, 1998
18）恩田昌彦，高崎秀明，古川清憲ほか：イレウス全国集計21,899例の概要．日腹部救急医会誌 20：629―636, 2000

A Case of Strangulated Ileus due to Appendix Epiploicas

Hiroyoshi Sendo, Tohru Nishimura, Yoshiki Nakamura,
Kunihiko Kaneda and Takahiro Wada
Department of Surgery, Sanda Municipal Hospital

We report a rare case of strangulated ileus caused by appendix epiploicas. A 61-year-old man admitted for sudden abdominal pain diagnosed as ileus had undergone cholecystectomy in 2001. Clinical findings and abdominal ultrasonography suggested strangulated ileus, necessitating emergency surgery. We found the small intestine to be strangulated about 80cm from the terminal ileum due to a band formed from appendix epiploicas of the sigmoid colon. The serosa of the sigmoid was torn. Strangulation was relieved, enabling us to avoid resecting the damaged small intestine.

Key words：strangulated ileus, appendix epiploica

〔Jpn J Gastroenterol Surg 40：1711―1715, 2007〕

Reprint requests：Hiroyoshi Sendo Department of Surgery, Sanda Municipal Hospital
3-1-1 Keyakidai, Sanda, 669-1321 JAPAN

Accepted：March 28, 2007

©2007 The Japanese Society of Gastroenterological Surgery Journal Web Site：http://www.jsgs.or.jp/journal/