日消外会誌　40（10）：1716～1721，2007年

症例報告

大腸癌術後に発症した診断に拡散強調MRIが有用であった異時性原発性小腸腫瘍の2例

東京慈恵会医科大学外科，同　病理学講座[1]，同　放射線学講座[2]

細沼　知則　　小川　匡市　　渡部　通章　　池上　雅博[1]
林　　大地[2]　　福田　国彦[2]　　矢永　勝彦

拡散強調画像（diffusion-weighted imaging；以下，DWI）が大腸癌術後に発生した異時性原発性小腸癌の術前診断に有用であった2例を経験したので報告する．症例1は38歳の女性で，6年前に横行結腸癌のため横行結腸切除後であった．全身倦怠感，食思不振を主訴に来院した．腹部CTで吻合部レベルに腸管壁の全周性肥厚を認め，同部位はDWIで高信号を呈し吻合部の局所再発が疑われた．MRIの再読影でDWIで高信号を呈する腸管は横行結腸の腹側を走行しているのが確認され，小腸癌と診断された．症例2は71歳の女性で，9年前に回盲部癌のため内視鏡的粘膜切除術後であった．心窩部痛，食思不振，嘔吐を主訴に来院し，腹部CTで上腸間膜動脈症候群と診断された．保存療法を開始するも症状の改善を認めず，その後施行されたDWIで十二指腸水平脚部から空腸にかかる小腸癌と診断された．

はじめに

MRIの進歩に伴い躯幹部で安定した拡散強調画像が得られ，悪性腫瘍検出の臨床応用が本邦を中心に盛んに行われている．

原発性小腸癌は消化管悪性腫瘍の中で比較的まれな疾患であり，さらに大腸癌の重複癌中で小腸癌との重複は極めてまれである．今回，diffusion-weighted imaging（以下，DWI）が大腸癌術後に発症した異時性原発性小腸癌の診断に有用であった症例を経験したので報告する．

症　　例

患者1：38歳，女性

既往歴：1999年，横行結腸癌で横行結腸切除術を施行した（moderately differentiated adenocarcinoma，IIa，ss，ly2，v1，n1，ow（－），aw（－），ew（－）Stage IIa）．

家族歴：父，肺癌．父方の祖父，肝臓癌．

現病歴：2005年1月より息切れ，6月頃より食後嘔吐を認めた．上・下部消化管内視鏡検査，腹部CT，DWIを含めた腹部MRIで小腸癌，肝転移と診断された．

入院時現症：腹部膨満感を認めるが圧痛を認めなかった．表在リンパ節は触知せず．

血液検査所見：軽度の小球性低色素性貧血を認めたが，CEA，CA19-9は正常値であった．

腹部CT：横行結腸吻合部レベルに一致して腸管壁が全周性に肥厚していた（**Fig. 1**）．

腹部MRI：CTで指摘された壁肥厚の部位がDWIでlow, high b-valueともに高信号を呈し，悪性腫瘍と診断した．腫瘍の周囲にリンパ節腫大が認められた（**Fig. 2**）．肝S7，8には2か所の転移性肝腫瘍を認めた．

上・下部消化管内視鏡検査：横行結腸吻合部に局所再発は認めなかった．

以上より，小腸癌，肝転移の診断で小腸部分切除，肝部分切除，肝腫瘍マイクロ波凝固が施行された．

手術所見：腫瘍はTreitz靭帯より40cmの空腸と横行結腸が一塊となり触知された．肝S8表面に5mm大の転移巣を認めた．腹水や腹膜播種は認めなかった．Treitz靭帯直下から正常空腸を

＜2007年3月28日受理＞別刷請求先：細沼　知則
〒105-8461　港区西新橋3―25―8　東京慈恵会医科大学外科

Fig. 1 Abdominal enhanced CT Circumferential thickening of bowel wall was found at the level of transverse colon anastomosis (arrows).

Fig. 2 Abdominal MRI (a：DWI high b-value, b：T2WI) a：The thickened part found on CT was depicted as a high intensity area in high b-value images and was thought to be a malignant lesion (arrow). Lymph nodes enlarged around the tumor (arrow heads). b：Transverse colon (arrow heads) running posteriorly to the part of small bowel with a high intensity area (arrows).

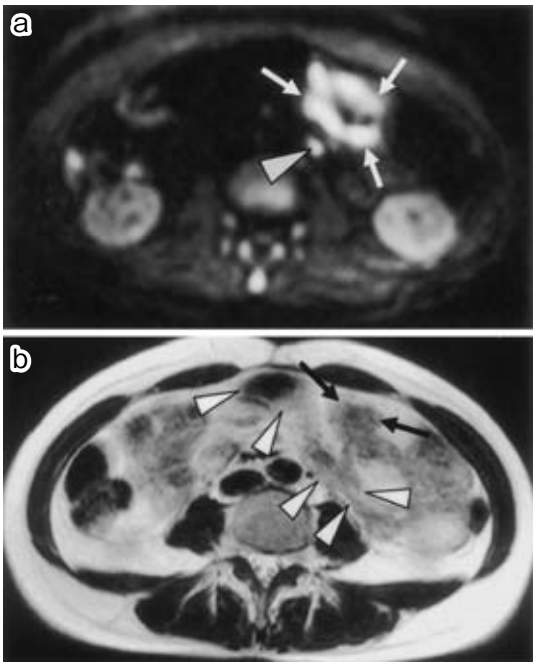

含めて切除し，端々吻合した．

切除標本：腫瘍の大きさは57×50×20mmで，全周性の空腸癌であった．腫瘍は横行結腸と癒着していたが，横行結腸に腫瘍浸潤は認めなかった

Fig. 3 Macroscopic sample The circumferencial jejunal tumor was 57×50×20mm in size.

(**Fig. 3**)．

病理組織学的検査：粘膜・粘膜下層を主体に癌腺管が分布し，深層へ浸潤するに従い癌の分化度は低下した．well～moderately adenocarcinoma, ss, n2, ly0, v1, ow (−), aw (−), P0, H3, M-, stageIV (**Fig. 4**)．

患者2：71歳，女性

既往歴：1997年，回盲部癌でEMRを施行した (well differentiated adenocarcinoma, Isp, m, ly0, v0)．

家族歴：特記すべきことなし．

現病歴：1か月続く心窩部痛，食思不振，嘔吐のため上部消化管内視鏡検査が施行された．十二指腸潰瘍stage A2と診断され，proton pump inhibitorで治療を行ったが症状が改善せず入院となった．1か月間で約10kgの体重減少を認めた．

入院時現症：腹部膨満を認めるが，圧痛はなかった．表在リンパ節は触知せず．

血液検査所見：CA19-9，CEAは正常値．その他，異常を認めなかった．

腹部CT：胃から十二指腸水平脚まで拡張し，その肛門側は下行大動脈と上腸間膜動脈の分岐部で急峻に狭小化しており，上腸間膜動脈症候群と診断された (**Fig. 5**)．

入院後保存療法を開始したが，症状の改善が得られず小腸造影X線検査を施行したところ，十二指腸水平脚部に腫瘤性病変が疑われた (**Fig. 6**)．同部位はDWIでlow，high b-valueともに高信号を呈し (**Fig. 7**)，小腸癌の診断で小腸部分切除が

Fig. 4　Histological examination（a, b：HE staining（×100））a：Cancerous ductal tissue was densely present in mucosal and submucosal layers. b：Cancerous ductal tissue was sparsely present in the muscle and subserosal layers and the deeper the layer, the less the degree of differentiation of the tumor.

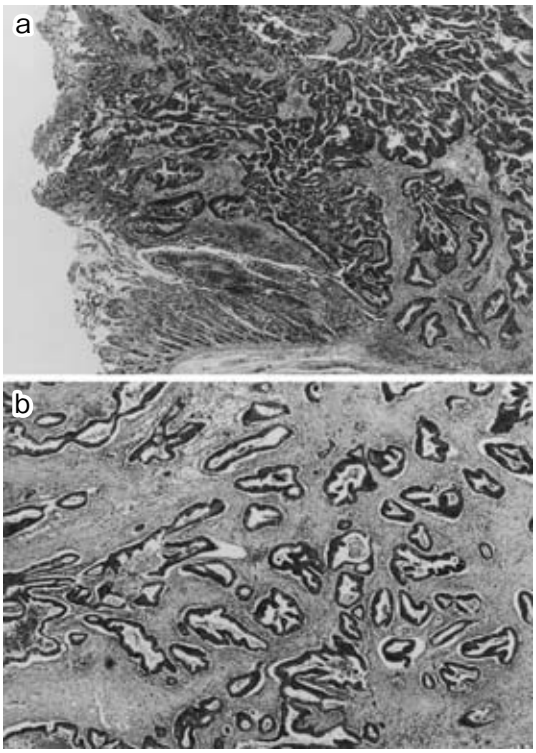

施行された．

手術所見：腫瘍は十二指腸水平脚～空腸移行部に触知された．腹水や腹膜播種は認めなかった．腫瘍を切除し，端々吻合した．

切除標本：腫瘍の大きさは 35×35mm で，十二指腸～空腸移行部の約 3/4 周を占める 2 型の進行癌であった（**Fig. 8**）．

病理組織学的検査：分化度が異なる 2 種類の組織亜型が混在している．肛門側は絨毛・管状構造の高分化腺癌，先進部にかけて中～低分化腺癌を呈していた．口側は未分化の類円形腫瘍細胞がびまん性に増殖していた．Mixed well differentiated villo-tubular adenocarcinoma and undifferentiated carcinoma，ss，ly1，v1，ow（－），aw（－），N1，P0，H0，M-，stage IIIa（**Fig. 9**）．

Fig. 5　Abdominal CT Bowel dilatation was noted between the body of the stomach and the horizontal part of the duodenum. A small bowel tumor was seen where the SMA was branching out, but it was not possible to differentiate the lesion from normal bowel（arrows）.

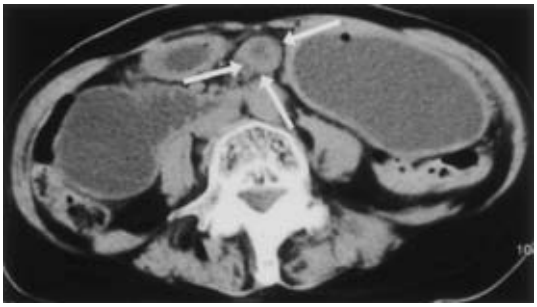

Fig. 6　Barium follow-through A mass lesion was suspected at the horizontal part of the duodenum（arrows）.

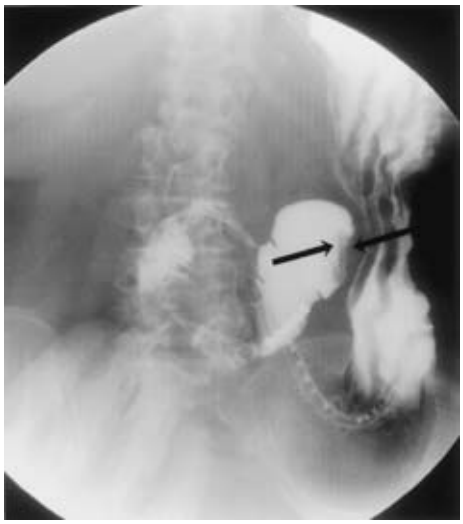

考　察

大腸癌が他臓器癌を重複する頻度は 4.8～9.3% で，うち異時性重複癌では 3.2～6.9% とされている[1)～4)]．重複する他臓器癌の種類は胃癌が半数を越え，次いで子宮癌や乳癌が続くが小腸癌との重複は極めてまれである[1)～3)]．医学中央雑誌で「大腸癌術後」「小腸腫瘍」をキーワードとして 1980 年 1 月～2006 年 12 月までの報告例を検索したかぎりでは本邦の報告は 8 例であった．

Fig. 7 Abdominal MRI（a：DWI high b-value, b：T2WI）a：A mass lesion with a high intensity area in high b-value images was noted anterior to the root of the SMA. It was diagnosed as a small bowel carcinoma（arrows）. b：Differentiating the lesion from normal bowel was difficult.

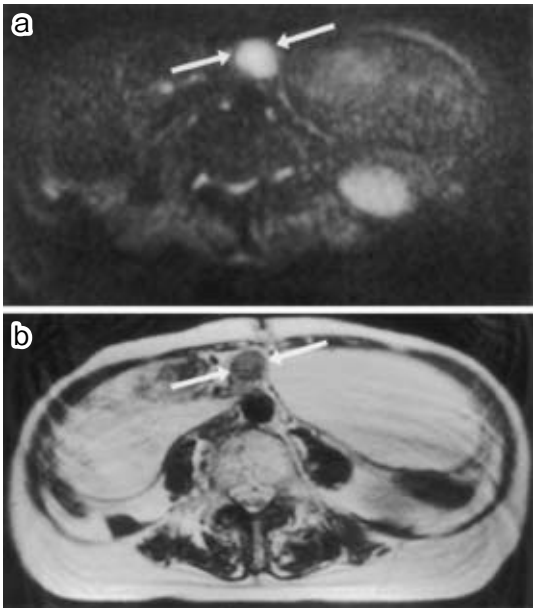

Fig. 8 Macroscopic specimen The tumor was 35×35 mm in size. Three quarters of the circumference of the bowel wall was covered by the lesion, which was located at the duodeno-jejunal junction. It was a progressed cancer（grade 2）.

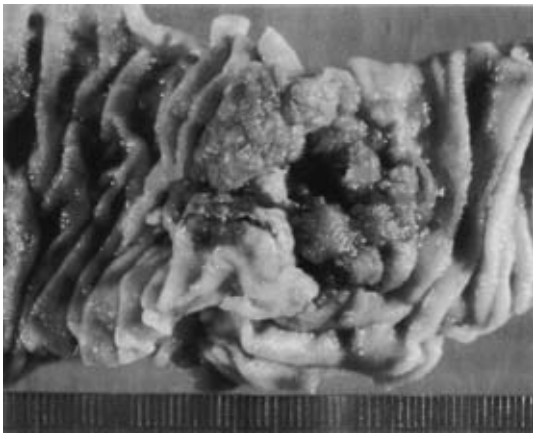

原発性小腸癌は全消化管腫瘍の1～2%を占めるにすぎない. 好発年齢は60～70歳代の男性に多く, 約70%が空腸癌で残り30%が回腸癌である. 空腸癌はTreitz靭帯より60cm以内, 回腸癌は回盲部より40cm口側以内に好発し[4], 組織型は高～中分化腺癌が多い. 初発症状は腸閉塞, 腹部腫瘤触知, 消化管出血が多いとされるが, これらは進行癌による症状である[5]. 近年, 診断にカプセル内視鏡検査による報告例も散見されるが[6], 現時点で小腸造影X線, 小腸内視鏡検査のいずれも検査・診断が容易でなく, ある程度進行して症状が出現するため早期診断が困難である[7]. 回腸と空腸病変の消化管造影検査の診断率はおのおの36%, 20%[8], CTの診断率は47%と報告されている[9].

近年のMRIの進歩に伴い躯幹部で安定した拡

Fig. 9 Histological findings（a, b：HE staining（×100））a：Distal side of the tumor showed histological characteristics of well-differentiated adenocarcinoma with villous and ductal structures. b：However, poorly to moderately differentiated adenocarcinoma was seen at the deeper area. Proximal side of the tumor consisted of diffuse proliferation of undifferentiated round tumor cells.

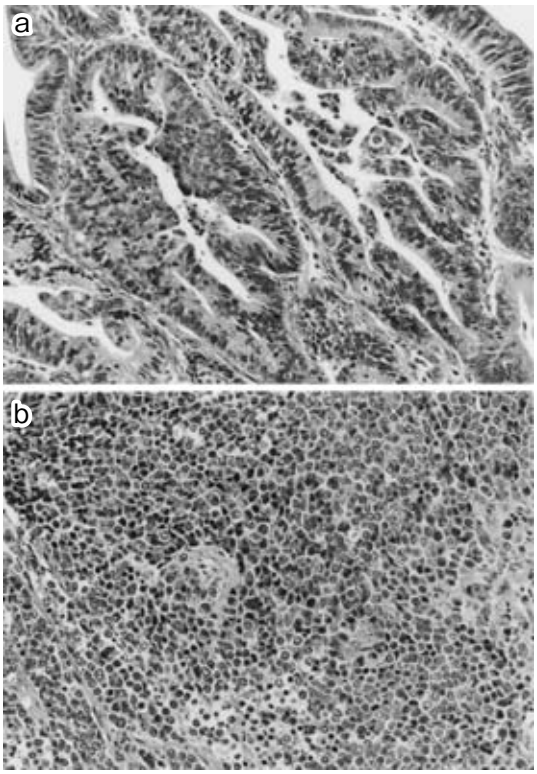

散強調画像が得られ，悪性腫瘍検出の臨床応用が本邦を中心に行われている．悪性腫瘍は正常臓器に比べ有意に WI で高信号を呈する．悪性腫瘍が高信号になる理由は，(1) 細胞数の増加，(2) 細胞の大きさが増大して細胞間隙が狭小化し，細胞間隙に存在する水分子の動きが制約されるためと考えられている[10)11)]．我々は直腸癌でその臨床的有用性検討し，感度 100%，特異度 65% の結果を得ている[12)]．

症例 1 は術前 CT で横行結腸吻合部レベルに一致して腸管壁が肥厚していたが，3 か月前の CT 所見と経時的変化なく，術後性変化と判断された．しかし，同部位は DWI で low，high b-value ともに高信号を呈し，横行結腸癌の局所再発が疑われ下部消化管内視鏡検査が施行された．ところが，DWI の所見と下部消化管内視鏡検査の所見は一致しておらず，MRI を再読影したところ横行結腸は DWI で高信号を呈する腸管の背側を走行しており，小腸癌と診断された．横行結腸癌切除術時にリンパ節転移を認め(n1)，病理組織学的検査所見が ly2，v1 だったため横行結腸癌の小腸転移も考えられたが，横行結腸癌術後 6 年が経過し，病理組織学的に粘膜・粘膜下層主体の癌であり (**Fig. 4a**)，深層へ浸潤するに従い癌の分化度が低下し，漿膜下に腺癌を認めないことから (**Fig. 4b**)，原発性小腸癌と診断された．

小腸腫瘍の診断に DWI を用いた文献的考察は報告されていない．DWI は悪性腫瘍の質的診断が得られ，カプセル内視鏡検査，小腸造影 X 線検査，小腸内視鏡検査と比較して侵襲が少なく簡便であり，今後早期小腸悪性腫瘍の診断に対しての臨床応用が期待される．

文　献

1) 甲斐俊吉，小泉浩一，今里　真ほか：大腸切除後の異時性重複癌について―大腸と多臓器との重複癌の検討―．外科　**57**：1300―1305, 1995
2) 万井真理子，吉川宣輝，西庄　勇ほか：大腸重複癌の臨床病理学的検討．日本大腸肛門病会誌　**53**：540―546, 2000
3) 久保　章，伊藤重義，山内　毅ほか：大腸癌と多臓器重複癌の検討．日本大腸肛門病会誌　**45**：1039―1044, 1992
4) 森山重治，木下尚弘，宇高徹総ほか：原発性小腸癌の 1 例と本邦 129 例の臨床病理学的検討．外科　**55**：212―216, 1993
5) 内多訓久，河野奈緒，岡本博司ほか：大腸癌術後 7 年目に偶然発見された早期回腸癌の 1 例．高知赤十字病医誌　**12**：17―20, 2004
6) 白川勝朗，中村哲也，山岸秀嗣ほか：カプセル内視鏡による小腸疾患の診断．消内視鏡　**17**：473―479, 2005
7) 軽部秀明，増田英樹，石井敬基ほか：直腸術後に発症した原発性小腸癌の 1 例．日本大腸肛門病会誌　**56**：114―117, 2003
8) Marvin MR, Chabot JA, Rella VA：An overview of adenocarcinoma of the small intenstine. Oncology **11**：529―536, 1997
9) Buckley JA, Siegelman SS, Jones B et al：The Accuracy of CT staging of small bowel adenocarcinoma：CT/Pathologic Correlation. J Comput Assist Tomogr **21**：986―991, 1997
10) Nasu K, Kuroki Y, Kuroki S et al：Diffusion-weighted single shot echo planar imaging of colorectal cancer using a sensitivity-encoding technique. Jpn J Clin Oncol **34**：620―626, 2004
11) Lyng H, Haraldseth O, Rofstad EK：Measurement of cell density and necrotic fraction in human melanoma xenografts by diffusion weighted magnetic resonance imaging. Magn Reson Med **43**：828―836, 2000
12) Hosonuma T, Tozaki M, Ichiba N et al：Clinical usefulness of diffusion-weighted image using low and high b-value for detection of rectal cancer. Magn Reson Med **5**：173―177, 2007

Two Case Reports of Usefulness of Diffusion Weighted MRI in Diagnosing a Metachronous Small Bowel Carcinoma following a Resection of Colon Carcinoma

Tomonori Hosonuma, Masaichi Ogawa, Michiaki Watanabe, Masahiro Ikegami[1)],
Daichi Hayashi[2)], Kunihiko Fukuda[2)] and Katsuhiko Yanaga
Department of Surgery, Department of Pathology[1)] and Department of Radiology[2)],
Jikei University School of Medicine

We report two cases in which diffusion-weighted imaging（DWI）played a major role in diagnosing primary small bowel carcinoma developing after colon cancer resection. Case 1：A 38-year-old woman undergoing transverse colectomy for transverse colon carcinoma 6 years earlier and seen for malaise and appetite loss was found in computed tomography (CT) to have circumferential thickening of the intestinal wall at the transverse colon anastomosis. The lesion presented as a high-signal area in both low and high b-value images in DWI and was thought to be a local recurrence. Upon further analysis of the same images, however, we concluded that the small bowel with a high signal area ran anteriorly to the transverse colon, yielding a diagnosis of malignant small bowel cancer. Case 2：A 71-year-old woman undergoing endoscopic mucosal resection due to ileocecal carcinoma（m）9 years earlier and admitted for epigastric pain, appetite loss, and vomiting was found in CT to have superior mesenteric artery（SMA）syndrome for which conservative treatment was unsuccessful. DWI indicated malignant small bowel cancer extending horizontally between the duodenum and jejunum.

Key words：diffusion-weighted imaging（DWI), colon carcinoma, metachronous small bowel carcinoma
〔Jpn J Gastroenterol Surg 40：1716—1721, 2007〕

Reprint requests：Tomonori Hosonuma Department of Surgery, Jikei University School of Medicine
3-25-8 Nishi-Shimbashi, Minato-ku, 105-8461 JAPAN

Accepted：March 28, 2007

©2007 The Japanese Society of Gastroenterological Surgery Journal Web Site：http://www.jsgs.or.jp/journal/