日消外会誌　40（10）：1727～1732，2007年

症例報告

機能的端々吻合術後に吻合部再発を来した結腸癌の2例

帝京大学医学部外科

白土　裕之　　渡邉　聡明　　味村　俊樹
端山　　軍　　山田　英樹　　白　　京訓
野澤慶次郎　　松田　圭二　　高田　忠敬

結腸癌に対する機能的端々吻合（functional end-to-end anastomosis；以下，FEEA）術後に，腫瘍細胞のimplantationが原因と思われる吻合部再発を来した2例を経験したので報告する．症例1は68歳の男性で，上行結腸進行癌に対してFEEAを用いた結腸右半切除術を施行．3年4か月後，大腸内視鏡検査にて吻合部に2型腫瘍を認め，吻合部切除術を施行．症例2は70歳の男性で，横行結腸進行癌に対してFEEAを用いた結腸右半切除術を施行．2年後，内視鏡検査で吻合部に2型腫瘍を認め，吻合部切除術を施行．文献上，本邦ではFEEA術後の吻合部再発が14例報告されている．直腸癌手術時には吻合部再発予防として器械吻合前の腸管内洗浄が一般的であるが，結腸癌に対するFEEAでも吻合前の腸管内洗浄や入念な消毒の必要性が示唆された．今後，効率的な洗浄・消毒法や手術手技の確立が望まれる．

はじめに

機能的端々吻合（functional end-to-end anastomosis；以下，FEEA）は，自動縫合器を用いた腸管の側々吻合法であり，Steichen[1]が1968年に初めて発表した．手縫い吻合に比較して口径差のある腸管の吻合が容易で，吻合口径が大きく，吻合に要する時間が短いなどの利点があり，2000年4月の健康保険適応以来，本邦においても施行される機会が増えている．しかし今回，我々は結腸癌に対するFEEA術後に腫瘍細胞のimplantationが原因と思われる吻合部再発を来した2例を経験したので報告する．

症　　例

患者1：68歳，男性

主訴：貧血

家族歴：父，脳卒中．母，糖尿病，関節リウマチ．

既往歴：54歳時，脳梗塞にて右半身麻痺．60歳より糖尿病．66歳より糖尿病性腎症にて血液透析．

現病歴：2000年8月，他院にて上行結腸癌に対してFEEA（Linear staplerを2回使用するOpen法）を用いた結腸右半切除術（D3）を施行．術中所見は，P0，H0，N0，SS，Stage II，根治度A．病理組織学的診断は，2型，mod，ss，ly1，v1，n0，ow（－），aw（－）であった．2002年11月にHb 5.2g/dlと貧血を認め，腎性貧血としてエポエチアンアルファを投与していたが改善せず，2003年11月に大腸内視鏡検査で吻合部に2型の腫瘍を認めた．生検で中分化腺癌を認め，2003年12月に吻合部再発の診断で手術目的に当科紹介入院となった．

入院時現症：眼瞼結膜に貧血を認めた．

血液生化学検査所見：Hb 6.0g/dlと貧血あり．その他，腎機能障害以外異常所見なし．腫瘍マーカーも基準範囲内であった．

大腸内視鏡検査：吻合部のstaple lineに沿って潰瘍を伴う隆起性病変を認めた（**Fig. 1A**）．

胸腹部CT所見：腸管外に腫瘤や浸潤を認めず，遠隔転移も認めなかった．

手術所見：2003年12月，回腸・横行結腸吻合

＜2007年3月28日受理＞別刷請求先：白土　裕之
〒173-8605　板橋区加賀2―11―1　帝京大学医学部附属病院外科

Fig. 1 Colonoscopic findings of the recurrent tumor. A：A colonoscopic examination revealed a type 2 tumor located on the anastomotic line in the first case. B：A colonoscopic examination revealed a circular tumor with irregular ulceration along the anastomotic line in the second case. Ileal mucosa can be seen beyond the tumor.

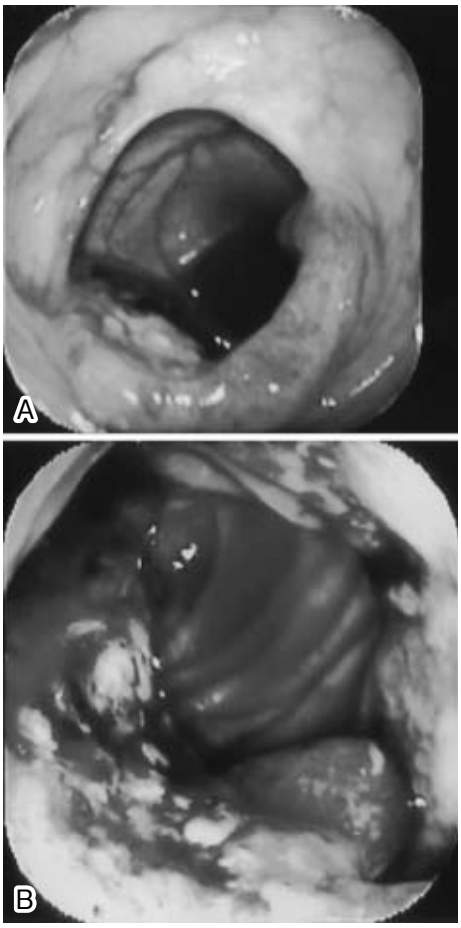

部切除術を施行．吻合はFEEA（Linear cutter 100®を2回使用するOpen法）にて行い，吻合前に内腔を0.05%グルコン酸クロルヘキシジン液を浸した綿球10個で丁寧に拭きあげて消毒した．P0，H0，N0，SS，Stage II，根治度Aであった．

切除標本肉眼検査所見：Staple lineに沿って4.0×5.0cmの2型腫瘍を認めた（**Fig. 2A**）．

病理組織学的診断：2型，wel，ss，ly1，v1，n0，ow（−），aw（−）であった（**Fig. 3A**）．

以上より，腫瘍細胞のimplantationが原因と思われる吻合部再発と診断した．

Fig. 2 Macroscopic findings of the recurrent tumor. A：An ulcerated tumor is located right on the anastomotic line（black arrow）in the first case, indicating that this is an anastomotic recurrence. B：An ulcerated tumor（white arrow）is located right on the anastomotic line in the second case, indicating that this is an anastomotic recurrence.

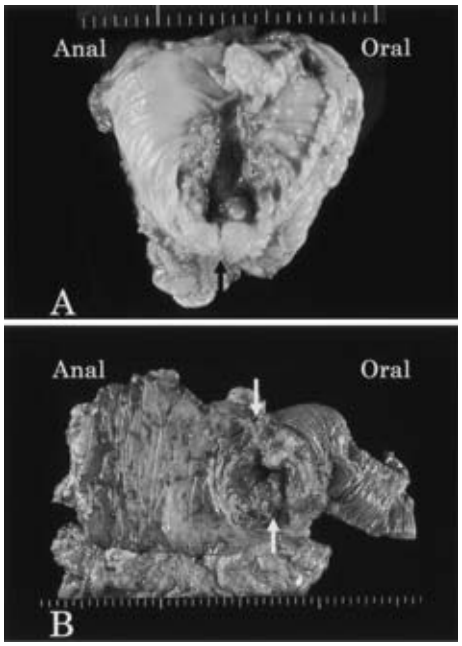

術後経過：術後は良好に経過し，術後2年10か月現在，再発を認めていない．

患者2：70歳，男性

主訴：貧血

家族歴：母，糖尿病．兄，胃癌．

既往歴：45歳より糖尿病．59歳より高血圧．65歳より糖尿病性腎症にて血液透析．

現病歴：2000年8月，他院にて横行結腸癌に対してFEEAを用いた結腸右半切除術（D2）を施行．術中所見は，P0，H0，N0，SS，Stage II，根治度A．病理組織学的診断は，2型，wel，ss，ly0，v0，n0，ow（−），aw（−）であった．2005年3月にHb 5.4g/dlと貧血を認め，同年4月に当院内科を紹介．大腸内視鏡検査で吻合部に全周性の潰瘍性病変を認め，生検で異型上皮（Group 4）であった．吻合部再発の可能性が極めて高く，潰瘍性病

Fig. 3 Histological findings of the recurrent tumor. HE（×40）A：Histological examination showed that well differentiated adenocarcinoma invaded into the subserosal layer in the first case. B：Histological examination showed that well differentiated adenocarcinoma invaded into the subserosal layer in the second case.

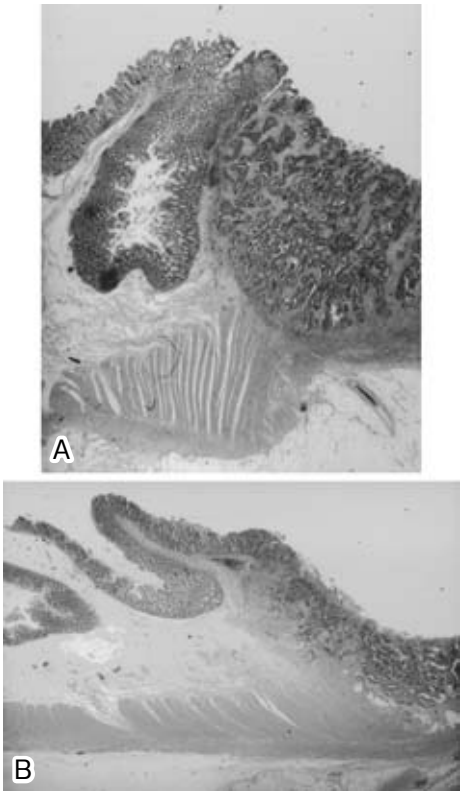

変が貧血の原因となっているため，手術目的に当科紹介入院となった．

入院時現症：眼瞼結膜に貧血を認めた．

血液生化学検査所見：Hb 7.5g/dl と貧血あり．その他，腎機能障害以外異常所見なし．腫瘍マーカーも基準範囲内であった．

大腸内視鏡検査：吻合部の staple line に沿って全周性の潰瘍性病変を認めた（**Fig. 1B**）．

胸腹部 CT 所見：腸管外に腫瘤や浸潤を認めず，遠隔転移も認めなかった．

手術所見：2005 年 4 月，回腸・横行結腸吻合部切除術を施行．吻合は Gambee 吻合による手縫いで行った．P0，H0，N0，SS，Stage II，根治度 A であった．

切除標本肉眼検査所見：Staple line に沿って 2.8×3.0cm の 2 型腫瘍を認めた（**Fig. 2B**）．

病理組織学的診断：2 型，wel，ss，ly1，v0，n0，ow（－），aw（－）であった（**Fig. 3B**）．

以上より，腫瘍細胞の implantation が原因と思われる吻合部再発と診断した．

術後経過：術後経過は良好で，術後 1 年 6 か月現在再発を認めていない．

考　察

直腸癌に対する前方切除術時には，circular stapler を用いた器械吻合が一般的で，安全，確実，迅速で，より低位での吻合が可能となった結果，括約筋温存率の向上につながっている．しかし，古くから直腸癌に対する前方切除術後には吻合部再発が問題とされ，その原因として腸管内遊離癌細胞の implantation が挙げられ，その対策として吻合前に腸管内を洗浄する方法が有効と考えられている．

直腸癌に対する括約筋温存術後の局所再発の原因が implantation によるものであると最初に報告したのは Goligher ら[2]であり，500 倍希釈の塩化水銀液を用いて直腸内を洗浄すると，局所再発率が 21.4% から 2.1% に低下したと報告している．張[3]は，ラットを用いて腸管洗浄の有無による腸管内での癌腫形成率を検討し，非洗浄群の 73% に対して，5%povidone-iodine 溶液で腸管洗浄した群は 18% と癌腫形成が有意に抑制され，吻合部再発予防に化学的腸管洗浄が有効であると報告している．平井[4]は，直腸癌に対する前方切除術時の術中腸管洗浄の有無による吻合部再発率を prospective randomized study にて検討している．2 年以上の術後経過観察期間での吻合部再発率は，腸管洗浄群 0%（0 例/48 例）に対して腸管非洗浄群 5.8%（3 例/52 例）で，有意差には達しないものの術中腸管洗浄の臨床的有用性が示された．以上の事実から，現在では直腸癌に対する前方切除術時には，吻合および直腸切除前に直腸内を洗浄することが標準手技として確立している．

一方，FEEA 時に腸管内を洗浄することは現時点では一般的ではない．これは，従来手縫いで行われていた回腸・結腸吻合や結腸・結腸吻合では

Table 1　Sixteen reported cases of anastomotic recurrence after functional end-to-end anastomosis for colon cancer

Case	Author	Year	Age	Sex	Tumor location	Histological diagnosis of the primary tumor	Methods of FEEA	Period until recurrence	Therapy	Histological diagnosis of the recurrent specimen
1	Tatsukawa	2001	77	F	A	mod, ss, ly0, v0, n1	ns	2y	anastomosis resection	ss, ly1, v0, n0
2	Tsuda	2001	54	M	D	ss, n0	Open	5m	anastomosis resection	m, n0
3	Hiki	2002	68	M	D	mod, ss, ly1, v0, n1	ns	1y	anastomosis resection	mod, mp, ly0, v0
4	Tsuchida	2004	71	M	D	ss, ly＋, v＋, n0	ns	1y6m	anastomosis resection	mod, ss, n0
5	Koike	2004	80	F	S	wel, ss, ly1, v0, n1	ns	2y	LAR	ns
6	Simomura	2004	60	M	S	wel, sm3, ly1, v0, n2	ns	1y	LHC	ns
7	Hamanaka	2004	40	F	T	mod, ss, ly2, v0, n0	ns	9m	anastomosis resection	ns
8	Kuramoto	2005	71	M	S	mod, mp, n1	Open	1y	anastomosis resection	mod
9	Fujitake	2005	65	M	I	wel, se, ly2, v1, n2	ns	1y7m	ns	wel, si, ly1, v0−1, n0
10	Senmaru	2005	ns	ns	A	mod, ss, ly2, v1, n1	ns	1y2m	anastomosis resection	ss
11	Nishikawa	2005	59	F	D	mod, se, ly2, v0, n1	ns	1y4m	anastomosis resection	n0
12	Ishimatsu	2006	80	F	C	mod, ss, ly0, v0, n0	ns	10m	RHC	ns
13	Samura	2006	70	F	T	ns	ns	1y	ns	ns
14	Okumura	2006	57	F	S	mod, ss, ly2, v3, n2	ns	8m	HAR	ns
15	Our Case		68	M	A	mod, ss, ly1, v0, n0	Open	3y4m	anastomosis resection	ss, ly1, v1, n0
16	Our Case		70	M	T	wel, ss, ly0, v0, n0	ns	2y	anastomosis resection	ss, ly1, v0, n0

M：male, F：female, I：ileum, C：cecum, A：ascending colon, T：transverse colon, S：sigmoid colon
LAR：low anterior resection, LHC：left hemicolectomy, RHC：right hemicolectomy, HAR：high anterior resection
ns：not stated

吻合部再発率が極めて低かったためと考えられる．手縫い吻合時には，吻合部の狭い範囲を消毒するため，たとえ消毒液自体が少量でも相対的に大量の洗浄液で洗浄したのと同等の効果が得られると推測される．従来，手縫いで行われていた回腸・結腸吻合や結腸・結腸吻合において，より入念な消毒や腸管洗浄を行うことなくFEEAを施行すれば，直腸癌に対する前方切除術での器械吻合と同様に，吻合部再発率が増加することが懸念される．

実際，Kyzerら[5]は結腸癌に対して根治的切除を施行してFEEAで吻合した135例において吻合部再発を8例（5.9%）に認めたと報告している．今回，我々も結腸癌に対する根治的手術時にFEEAを施行した後に吻合部に再発した2例を経験した．2例とも術後3年4か月と2年と比較的短期間のうちに進行癌が吻合部に一致して発生したことより，原発癌ではなく，初回手術時の腫瘍細胞のimplantationが原因と考えられた．

我々が，医学中央雑誌で「吻合部再発」をキーワードとして1983年～2006年の期間で検索したところ，238文献が同定され，この中で結腸癌に対するFEEA術後吻合部再発症例は14例であった．本報告例2例を含めて16例を**Table 1**に示すごとく集計した．初回手術はsm癌1例，進行癌14例，記載なし1例と圧倒的に進行癌が多かった．後述するFEEAの方法はopen法3例，記載なし13例と，詳細が不明な報告が多く，吻合前の腸管内の洗浄・消毒を推測できる情報に乏しかった．再発が診断されるまでの期間は中央値1年1か月（5か月～3年4か月）と短期間で，治療法は記載なし2例を除いてすべて吻合部を含めた腸管切除術であった．再発病巣は1例のみ粘膜内癌で，進行癌7例，記載なし8例であった．

症例1では，吻合部再発に対する手術時に再度FEEAを施行しているが，再度の吻合部再発予防としてFEEAの方法をopen法で行うとともに腸管内腔を入念に消毒した．2例とも現時点で吻合部再発を認めていないが，今後も定期的な経過観察を行う予定である．

FEEAの吻合法には，closed法，semi-closed法，open法の3通りがある．Closed法では，まずlinear stapler2本で病変を含む腸管の口側と肛門側を縫合切離して標本を摘除し，閉鎖された両断端に小切開をおいて3本目のlinear staplerを挿入して側々吻合した後，その開口部を4本目の

Fig. 4 Closed method of functional end-to-end anastomosis. A：The bowel is resected with the two linear staplers. B：The closed bowel corners are excised. C：The third linear stapler is inserted for side-to-side anastomosis. D：The residual defect is closed with the fourth linear stapler. E：The anastomosis is completed. There is little chance to clean the inside of the bowel lumen with this method.

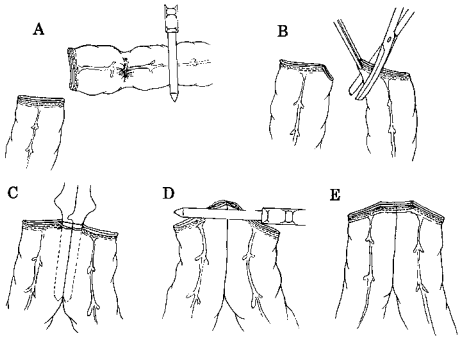

Fig. 6 Open method of functional end-to-end anastomosis. A：The bowel is resected with knife. B：A side-to-side anastomosis is performed with the first linear stapler. C：The open end is closed with the second linear stapler. D：The anastomosis is completed. There is enough chance to clean the inside of the bowel lumen with this method.

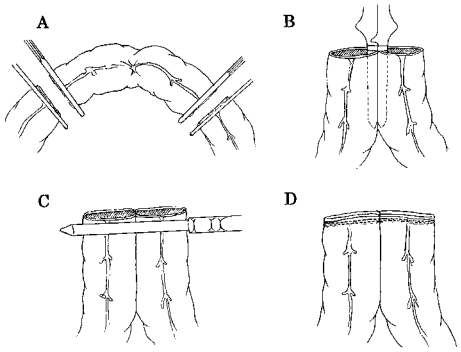

linear stapler で閉鎖する（**Fig. 4**）．この方法では腸管内遊離癌細胞を全く除去することなく吻合を行うことになり，理論的には吻合部再発が多くなると考えられる．Semi-closed 法では，標本摘除前に腸管の口側と肛門側に小切開をおき，1 本目の linear stapler をその小切開孔から挿入して側々吻合を行い，2 本目の linear stapler にて小切開部を含めて標本を摘除して吻合を完成させる（**Fig. 5**）．この方法では，1 本目の linear stapler 挿入前に小切開孔より腸管内を消毒，洗浄することは可能であるが，切開孔が小さいため不十分になりやすい．Open 法では，病変を含む腸管の口側と肛門側をメスで切離して標本を摘除し，開放された両断端から 1 本目の linear stapler を挿入して側々吻合した後，その開口部を 2 本目の linear stapler で閉鎖する（**Fig. 6**）．この方法では，1 本目の linear stapler 挿入前に腸管内を十分に消毒，洗浄することが可能である．

Fig. 5 Semi-closed method of functional end-to-end anastomosis. A：Small enterostomies are made in each bowel at the sites prepared for anastomosis. B：The forks of the first linear stapler are inserted for side-to-side anastomosis, and stapler is fired. C：The second linear stapler is positioned across the bowels and fired, resecting the specimen. D：The anastomosis is completed. There is some but not enough chance to clean the inside of the bowel lumen with this method.

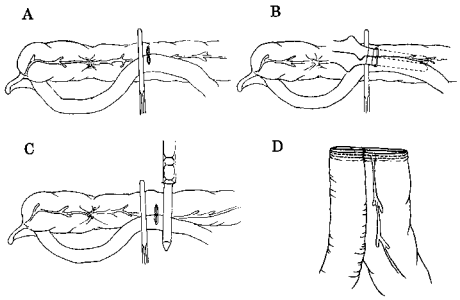

FEEA 術後吻合部再発の予防法として，直腸癌における器械吻合時と同様に，吻合前に腸管内を洗浄することにより遊離癌細胞を減少させることが有効と考えられる．しかし，直腸癌手術時のように大量の洗浄液で腸管内を洗浄すると術野が汚染される危険が生じるとともに，あまり洗浄に時間を費やすと吻合に要する時間が短い FEEA の利点が損なわれる．そこで，povidone-iodine などの殺細胞効果のある消毒液を浸した綿球を用いて腸管内を十分にぬぐう消毒法が現実的と思われるが，FEEA 時の有効で効率的な洗浄・消毒法に関する研究報告はなく，今後の検討課題と考える．

倉本ら[6]は，吻合部再発の予防を念頭においた FEEA 法として，一旦腸管を切離して腸管内腔を 5％povidone-iodine 溶液を浸した綿球 10～15 個

で丁寧に拭きあげた後，VERSAFIRE60-3.5®にて腸管開口部を縫合閉鎖し，その後に“通常の”FEEAを行うことを推奨している．“通常の”とはclosed法を意味しているものと思われるが，我々も腸管を開放して腸管内を丁寧に消毒することに関しては同意見だが，一旦腸管を開放した場合はopen法のほうが手技の簡便さや経済面から適切な方法と考える．

文　献

1) Steichen FM：The use of staplers in anatomical side-to-side and functional end-to-end enteroanastomoses. Surgery **64**：948—953, 1968
2) Goligher JC, Dukes CE, Bussey HJ：Local recurrences after sphincter-saving excisions for carcinoma of the rectum and rectosigmoid. Br J Surg **39**：199—211, 1951
3) 張　仁俊：大腸癌術後のimplantationによる器械吻合部における局所再発とpovidone-iodine液によるその予防に関する実験的研究．日消外会誌 **30**：1847—1855, 1997
4) 平井勝也：直腸癌切除後吻合部再発の機序に関する検討．慈恵医大誌　**118**：119—128, 2003
5) Kyzer S, Gordon PH：The stapled functional end-to-end anastomosis following colonic resection. Int J Colorectal Dis **7**：125—131, 1992
6) 倉本正文，蓮尾友伸，石原光二郎ほか：Functional end-to-end anastomosis術後に吻合部再発をきたしたS状結腸癌の1例．日臨外会誌　**66**：1976—1979, 2005

Two Cases of Anastomotic Recurrence after Functional End-to-End Anastomosis Performed for Colon Cancer

Hiroyuki Shirato, Toshiaki Watanabe, Toshiki Mimura,
Tamuro Hayama, Hideki Yamada, Kyokun Haku,
Keijiro Nozawa, Keiji Matsuda and Tadahiro Takada
Department of Surgery, Teikyo University School of Medicine

We report two cases of anastomotic recurrence after functional end-to-end anastomosis (FEEA) for colon cancer, which, most likely due to implantation of exfoliated cancer cells. Case 1：A 68-year-old man undergoing right hemicolectomy with FEEA for advanced cancer of the ascending colon 3 years and 4 months earlier was found in colonoscopy to have an ulcerated tumor at the anastomosis line. Biopsy specimens showed adenocarcinoma, necessitating partial resection of the bowel including the anastomotic recurrence. Case 2：A 70-year-old man undergoing right hemicolectomy with FEEA for advanced cancer of the transverse colon 2 years earlier was found in colonoscopy to have an ulcerated tumor at the anastomosis line, necessitating partial resection of the bowel including the anastomotic recurrence. In so far as we know, 14 cases of anastomotic recurrence after FEEA for colon cancer have been reported in the Japanese literature. Intraoperative rectal irrigation before stapled anastomosis is the established standard for low anterior resection of rectal cancer to minimize implantation metastasis at the anastomosis site. Our experience together with that reported in the literature underscores the need for intraluminal irrigation or bowel cleansing before FEEA. Simple, effective means for intraoperative bowel irrigation or cleansing and anastomosis procedures for FEEA must thus be developed to prevent anastomotic recurrence.

Key words：functional end-to-end anastomosis, anastomotic recurrence, implantation

〔Jpn J Gastroenterol Surg 40：1727—1732, 2007〕

Reprint requests：Hiroyuki Shirato　Department of Surgery, Teikyo University School of Medicine
2-11-1 Kaga, Itabashi-ku, 173-8605 JAPAN

Accepted：March 28, 2007

©2007 The Japanese Society of Gastroenterological Surgery　Journal Web Site：http://www.jsgs.or.jp/journal/