日消外会誌　40（10）：1733～1738，2007年

症例報告

直腸子宮内膜症より発生した類内膜腺癌の１例

中通総合病院外科，同　病理科*

宮木　　陽　　田中　雄一　　小林　芳生　　小貫　　学
安藤　秀明　　花岡　農夫　　東海林琢男*　小野　　巌*

症例は70歳の女性で，便通異常，左下腹部痛を主訴に受診した．大腸内視鏡検査で直腸左側に粘膜下腫瘍様の隆起，骨盤CT，MRIで直腸左側に内部に充実成分を伴う4×3cm大の嚢胞性腫瘍を認め，直腸粘膜下腫瘍の診断で低位前方切除術を施行した．手術所見は下部直腸左側に5cm大の弾性軟な腫瘍を認め，子宮体部左側と癒着していた．摘出標本は5.3×3.4×3.5cm大の粘膜下腫瘍で，内部に茶褐色の液体と充実性病変を認めた．病理組織学的検査では粘膜下層まで浸潤する直腸外膜を中心とする高分化腺癌を認め，腫瘍に隣接して直腸外膜に子宮内膜症を認めた．特殊免疫染色では子宮内膜間質細胞のマーカーであるCD10に陽性，また腺癌細胞はcytokeratin 7に陽性，cytokeratin 20に陰性で，直腸子宮内膜症より発生した類内膜腺癌と診断した．術後経過は良好で，第13病日に退院した．腸管子宮内膜症の悪性化例は極めてまれであり，確定診断として病理組織の特殊免疫染色が有用であった．

はじめに

腸管子宮内膜症は子宮内膜組織の異所性増殖によって生ずる疾患であり，その悪性化例は極めてまれである．今回，我々は直腸子宮内膜症より発生した類内膜腺癌の１例を経験したので若干の文献的考察を加えて報告する．

症　　例

患者：70歳，女性

主訴：便通異常，左下腹部痛

家族歴：特記すべきことなし．

既往歴：20歳時，虫垂切除術．57歳時より胃潰瘍，67歳時より高血圧で内服治療を受けていた．

現病歴：平成18年4月中旬より，便通異常，左下腹部痛が出現し，6月近医受診．大腸内視鏡検査で直腸左側に粘膜下腫瘍様の隆起を認め，経膣超音波検査にてDouglas窩左側に4.2×2.3cm大の腫瘍を認め，左卵巣腫瘍の疑いで当院婦人科に紹介受診．腹部骨盤CTで直腸左側に4×3cm大の腫瘍を認め，直腸粘膜下腫瘍の疑いで当院消化器科に入院した．

入院時現症：身長148.0cm，体重40.5kg，体温36.2℃，血圧156/80mmHg，脈拍68回/分．直腸診で肛門縁から5cmの直腸左側に可動性のある弾性軟な腫瘤を触知した．表在リンパ節の腫脹は認めなかった．

血液生化学検査所見：貧血なし．肝機能，腎機能などに異常は認めなかった．腫瘍マーカーはCEA 1.0ng/ml，CA19-9 19.5U/ml，AFP 2.3ng/ml，SCC 0.8ng/ml，IAP 281μg/ml，CA125 45.6 U/ml，CA72-4 3.0U/mlとCA125のみ軽度高値であった．

大腸内視鏡検査所見：肛門縁から6cmに立ち上がりなだらかな粘膜下腫瘍様の隆起性病変を認めた（**Fig. 1**）．内視鏡超音波検査で筋層に連続する腫瘍を認めた．直腸粘膜の組織診ではGroup 1，細胞診ではclass IIといずれも悪性所見は認めなかった．

大腸造影X線検査所見：肛門縁より6cmの直腸左側に直腸を圧排するような4cm大の境界明瞭な偏側性の陰影欠損を認めた（**Fig. 2**）．

腹部超音波検査所見：子宮背側に，内部に一部

＜2007年3月28日受理＞別刷請求先：宮木　　陽
〒010-0012　秋田市南通みその町3―15　中通総合病院外科

Fig. 1　Colonoscopy revealed a submucosal tumor about 6cm from the anal verge.

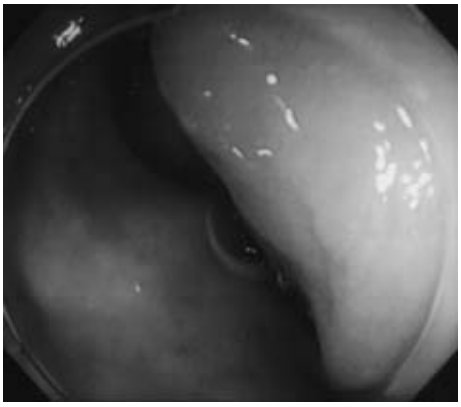

充実成分を含む3.4×3.4×3.5cmのlow echoic massを認めた.

腹部骨盤CT所見：直腸の左側に接して，内部に島状に造影効果を伴う充実成分をもつ4×3cmのlow densityの腫瘍を認めた(**Fig. 3**)．周囲リンパ節の腫大や肝転移は認めなかった.

骨盤MRI所見：子宮の背側，直腸左側にT2強調画像で内部に高信号の液体成分を伴う4×3cm大の嚢胞性腫瘍を認めた.

以上より，直腸粘膜下腫瘍の診断，特にgastrointestinal stromal tumor（以下，GIST）を疑い，平成18年7月D1郭清を伴う低位前方切除術を施行した.

手術所見：下部直腸左側を中心に5cm大の弾性軟な腫瘍を認め，Douglas窩にDelleを形成していた．子宮頸部左側後面と強固に癒着していたが，明らかな浸潤は認めなかった．周囲リンパ節の腫脹は認めなかった.

切除標本：腫瘍径は5.3×3.4×3.5cmで，内腔には茶褐色の液体と白色の充実部を認め，術中迅速病理組織学的診断では，ヘモジデリンの沈着と間葉系細胞がみられ，子宮内膜症が疑われた（**Fig. 4**)．

病理組織学的検査所見：高度の核異型を伴う円柱上皮が管状ないし乳頭状構造を形成し増殖，浸潤しており高分化型の腺癌と考えられた．粘液産生像は認めなかった．病変の主座は直腸外膜にあり，一部で固有筋層，粘膜下層まで浸潤していた．また，外膜で腺癌に隣接して，周囲に紡錘形細胞を伴う異型のない腺管を認め，子宮内膜症と考えられた(**Fig. 5a, b**)．子宮内膜間質細胞のマーカーであるCD10免疫染色では，紡錘形細胞は染色され，子宮内膜症の存在が免疫組織化学的に確認された（**Fig. 5c**)．また，腺癌細胞はcytokeratin 7に陽性，cytokeratin 20に陰性であり，大腸粘膜由来ではなく子宮内膜由来と考えられた（**Fig. 5d, e**)．以上の所見より，直腸外膜の子宮内膜症より発生した類内膜線癌と診断した．脈管侵襲はly1, v0で，リンパ節転移は認めなかった.

Fig. 2　Barium enema examination revealed filling defect with regular surface in the left anterior wall of the rectum.

術後経過：術後経過は良好で，第13病日退院し，術後補助化学療法は施行せず経過観察中である.

考　察

子宮内膜症は子宮内膜組織が異所性に増殖する非腫瘍性疾患である．このうち，腸管子宮内膜症の発生頻度は外性子宮内膜症の7,177例中880例（12.3%）と報告されており[1]，本邦では植木[2]が12.1%と報告している.

Fig. 3 Abdominal and pelvic CT scans showed a 4.0-cm mass with heterogenous enhancement adjacent to the rectum (arrow).

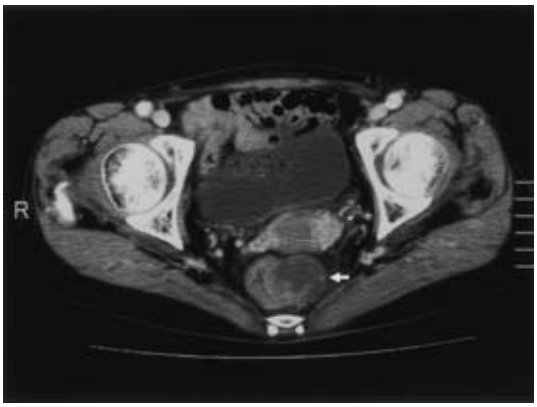

Fig. 4 Macroscopic findings of the resected tumor specimen. The tumor measured 5.3×3.4×3.5cm, and sectioning revealed a brown fluid and white partially solid mass within the tumor.

腸管子宮内膜症の部位別頻度としては，直腸・S状結腸72.7%，直腸膣中隔13.5%，小腸7.1%，盲腸3.6%，虫垂3.0%と報告されており[3]，直腸，S状結腸は腸管子宮内膜症の好発部位である．直腸や直腸膣中隔，膀胱・尿管などに認められる子宮内膜症は，deep endometriosisと総称され，その発生機序として体腔上皮化生，ミューラー管遺残，腺筋症からの連続などが考えられている[4]．

腸管子宮内膜症の病型はendometrioma型とdiffuse endometriosis型に分類される[5]．Endometrioma型は腸管壁の一部に異所性子宮内膜腺が粘膜下腫瘍様の結節を生じて，性周期に同調して出血などの症状を示す．一方，diffuse endometriosis型は，子宮内膜腺が漿膜側で増殖し，壁内で出血，消退を繰り返し，壁の線維化が進み腸管の狭窄による便通異常の症状が出現するもので，自験例はendometrioid型と考えられる．異所性子宮内膜は基底膜が欠如するため容易に周囲組織に浸潤し，病変は漿膜側から粘膜側に進展すると考えられている[6]．

腸管子宮内膜症の71.2%に子宮・付属器の子宮内膜症を認め，背景には進行した子宮内膜症が存在することが多いが[7]，自験例では，他部位の子宮内膜症は認めなかった．また，腸管子宮内膜症は症状が月経周期に一致して出現することが特徴であり，病歴が診断の補助に有用とされるが[7]，実際に月経周期と同期して症状が出現した症例は約半数である．自験例も閉経前後で，月経周期と同期しての症状は認めなかった．子宮内膜症の腫瘍マーカーである血清CA125が正常範囲を超えて上昇していた症例は腸管子宮内膜症の80.6%と補助診断としては有用であり[8]，自験例でも軽度上昇を認めた．

腸管子宮内膜症は病変の発生部位，病型や炎症の程度に応じてさまざまな形態を呈する．病変の主座は粘膜より深層にあり，内視鏡像や注腸造影X線検査では粘膜下腫瘍様の隆起性病変や腸管の狭小化として観察されることが多い．しかし，しばしば病変は粘膜に及ぶため，癌や炎症性疾患などとの鑑別診断が必要である[5]．内視鏡下に生検し子宮内膜組織が得られれば診断が確定するが，生検での陽性率は9～17%と低い[8)9]．鑑別疾患としてはGISTなどの粘膜下腫瘍，播種性転移性大腸癌，びまん浸潤型大腸癌，腸間膜脂肪織炎，骨盤内臓器の悪性腫瘍・炎症の波及，炎症性腸疾患などが挙げられる[6]．

1925年にSampsonがはじめて子宮内膜症の悪性化を報告して以来，報告数は増えているが[10]，腸管子宮内膜症の悪性化は，1949年にMarx[11]が報告し，本邦では1981年の山田以来，自験例を含め5例（医学中央雑誌，検索キーワード：「子宮内膜症」「腸管」「癌」，1983～2005年）と極めてまれである[12)～15]（**Table 1**）．

Fig. 5　a：Low-power view of the rectal adventitia：The well differentiated adenocarcinoma (arrow) was contiguous with endometriosis (arrow head). b：The adenocarcinoma showed tubular and papillary growth that was composed of columnar cells with cellular atypia. c：Immunohistochemical stain for CD10：The spindle cells surrounding the endometrial glands showed reactivity for CD10 which was the marker of endometrial stromal cells. d, e：Immunohistochemistry of cytokeratin (CK) expression in the adenocarcinoma：The tumor cells were positive for CK7 (d), whereas negative for CK20 (e).

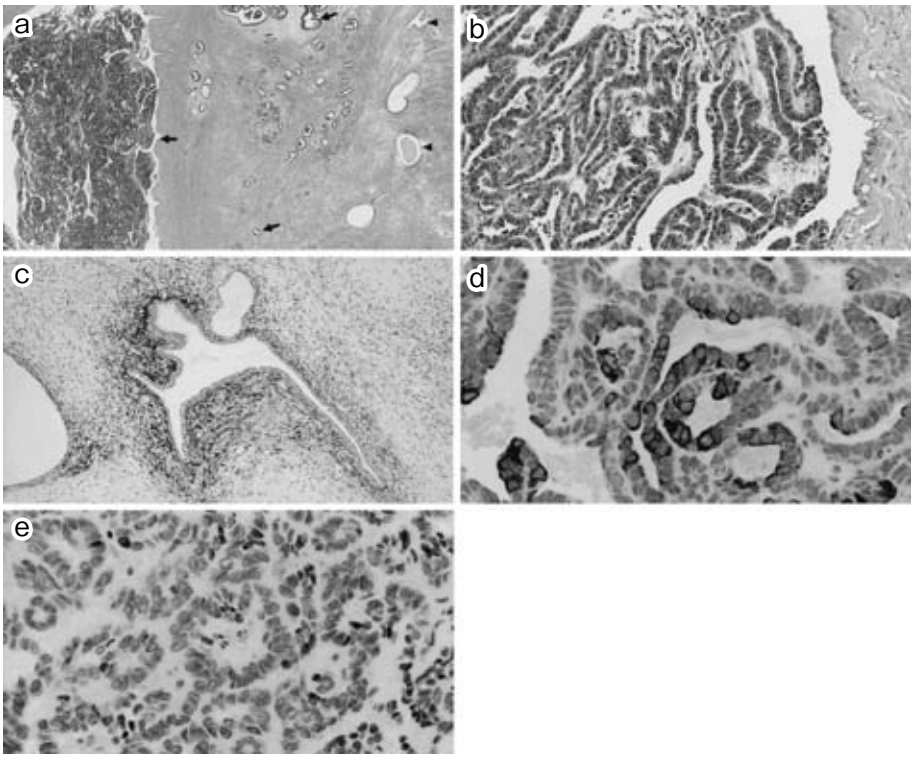

腸管子宮内膜症から発生した悪性腫瘍はendmetriosis-associated intestinal tumor：EAITと総称され，その診断基準は1)良性の組織から発生している，2)上皮腺管の周囲に子宮内膜間質様組織が存在する，3)子宮内膜症と悪性組織が顕微鏡的に近接する，とされる[16]．自験例ではそのいずれも満たしている．また，子宮内膜間質細胞のマーカーであるCD10免疫染色によって，子宮内膜間質の存在を確定できた．大腸癌の75～95%はcytokeratin 7に陰性，cytokeratin 20に陽性，類内膜腺癌の80～100%はcytokeratin 7に陽性，cytokeratin 20に陰性であり，免疫組織学的染色が両疾患の鑑別に有用であるが[17]，自験例でもcytokeratin 7に陽性，cytokeratin 20に陰性であり，大腸粘膜由来ではなく子宮内膜由来と考えられ，直腸外膜の子宮内膜症より発生した類内膜腺癌と診断した．

切除標本においても病理組織学的診断は困難であるため[18]，術前・術中診断は極めて困難である．本邦報告例でも術前に確定診断を得られた症例はなく，1例のみが子宮内膜症の既往歴と画像所見からEAITを疑い手術を施行している．自験例でも術前検査では確定診断に至らず，術中迅速病理組織学的診断では子宮内膜症が疑われたが，悪性所見は認めず確定診断には至っていない．

EAITの治療は外科的切除が第1であるが，原発巣および進行度によっては放射線療法，ホルモン療法が有効であったとする報告もある[10)11)]．ま

Table 1 Articles with reference to endometoriosis-associated intestinal tumor in Japan

	Author	Year	Age	Location	Symptoms	Operative method	Histology	Metastasis	Post operative therapy	Survival *
1	Yamada[12]	1979	44	rectum	melena	Anterior resection of the rectum and sigmoid colon	adenocarcinoma	(−)	(−)	6 ANR
2	Yasui[13]	1992	44	rectum	obstruction	Low anterior resection	adenocarcinoma	(−)	(−)	10 ANR
3	Sasaki[14]	1996	49	rectum	melena	Rectal resection, hysterectomy with bilateral salpingoophorectomy	adenocarcinoma, SCC **, clear cell carcinoma	peritonitis carcinomatosa, liver	(−)	1 DOD
4	Ikeda[15]	1999	56	rectum	melena	Low anterior resection, hysterectomy with bilateral salpingoophorectomy	adenocarcinoma	Lymph node, liver	Transcatheter arterial embolization	10 DOD
5	Our case		70	rectum	mass, pain	Low anterior resection	adenocarcinoma	(−)	(−)	5 ANR

* months after operation. ANR, alive with no recurrence；DOD, dead of disease
** squamous cell carcinoma

た，Kawate[19]らは，リンパ節転移を認めた症例にシクロホスファミド，塩酸ピラルビシン，カルボプラチンを用いた多剤併用化学療法を施行し，無再発生存を得たと報告している．自験例では脈管侵襲が軽度であり，リンパ節転移も認めなかったため，術後補助療法は施行せず経過観察としている．

卵巣外原発の子宮内膜症悪性化例の5年生存率は10%と報告されており[10]，EAITの予後は不良と考えられる．また，池田[15]は世界16例のEAITのうちリンパ節転移陽性4例中3例が術後1年以内に癌死，1例が1年以内に再発を認めており，特に予後不良であると報告している．

以上より，術前検査や術中迅速病理組織学的診断で腸管子宮内膜症が疑われた場合は，その悪性化を考慮し，リンパ節郭清を含めた適切な切除術式を選択し，脈管侵襲やリンパ節転移によっては術後補助療法を施行し，厳重な経過観察が必要であると考える．

文　献

1) Macafee CH, Greer HL：Intestinal endometriosis. A report of 29 cases and a survey of the literature. J Obstet Gynaecol Br Emp **67**：539—555, 1960
2) 植木　実：なぜ子宮内膜症になるのか—発生頻度(要因)と病因(発生論)．新薬と治療　**45**：11—13, 1995
3) Masson JC：Present conception of endometriosis and its treatment. Trans Western Surg Ass **53**：35—50, 1945
4) 島貫洋人，武内裕之，木下勝之：水腎症を伴った腸管・尿管子宮内膜症の1例．臨婦産　**58**：1449—1453, 2004
5) 板橋道朗：子宮内膜症と消化管疾患．日医雑誌 **134**：404—406, 2005
6) 清水誠治，富岡秀夫，多田正大：腸管子宮内膜症．胃と腸　**40**：661—664, 2005
7) 籾山卓哉，宗田滋夫，吉川幸伸ほか：月経時に便秘と下血を来したS状結腸子宮内膜症の1例．日臨外医会誌　**55**：2662—2666, 1994
8) 佐野村誠，平田一郎，田中信治ほか：腸管子宮内膜症の4例．日大腸検会誌　**21**：150—155, 2004
9) 松隈則人，松尾義人，鶴田　修ほか：腸管子宮内膜症の2例．Gastroenterol Endosc **31**：1577—1584, 1989
10) Heaps JM, Nieberg RK, Berek JS：Malignant neoplasms arising in endometriosis. Obstet Gynaecol **75**：1023—1028, 1990

11) Marx H：Ein Beitrag zur Frage der bosartigen Entartung der Endometriose. Chirurg **20**：441—443, 1949
12) 山田紀彦，北村　脩，田村勝博ほか：直腸S状結腸エンドメトリオージス癌化の1治験例．日外会誌　**82**：284—291, 1981
13) 安井元司，安藤修久，野崎鋭樹ほか：直腸子宮内膜症癌化の1例．日外会誌　**93**：651—653, 1992
14) 佐々木秀，三好信和，平田敏明ほか：直腸膣中隔原発子宮内膜症癌化の1例．日臨外医会誌　**57**：2268—2272, 1996
15) 池田公正：子宮内膜症術後に発生した直腸子宮内膜症癌化の1例．臨婦産　**58**：1471—1475, 2004
16) Slavin RE, Krum R, Van Dinh T：Endometriosis-associated intestinal tumors：a clinical and pathological study of 6 cases with a review of the literature. Hum Pathol **31**：456—463, 2000
17) Chu P, Wu E, Weiss LM：Cytokeratin 7 and cytokeratin 20 expression in epithelial neoplasms：a survey of 435 cases. Mod Pathol **13**：962—972, 2000
18) Yantiss RK, Clement PB, Young RH：Neoplastic and preneoplastic changes in gastrointestinal endometriosis. Am J Surg Pathol **24**：513—524, 2000
19) Kawate S, Takeyoshi I, Ikota H et al：Endometrioid adenocarcinoma arising from endometriosis of the mesenterium of the sigmoid colon. Jpn J Clin Oncol **35**：154—157, 2005

A Case of Endometrioid Adenocarcinoma Arising from Rectal Endometriosis

Akira Miyaki, Yuichi Tanaka, Yoshio Kobayashi, Manabu Onuki,
Hideaki Andoh, Takao Hanaoka, Takuo Tokairin* and Iwao Ono*
Department of Surgery and Department of Pathology*, Nakadori General Hospital

We report a case of endometrioid adenocarcinoma arising from rectal endometriosis. A 70-year-old woman with constipation and lower abdominal pain was diagnosed with a submucosal rectal tumor based on colonoscopy, pelvic computed tomography and magnetic resonance imaging. Following low anterior resection, the tumor measured 5.3×3.4×3.5cm. Sectioning showed brown fluid and a white, partially solid mass within the tumor. Well-differentiated adenocarcinoma contiguous with endometriosis extended from the adventitia into the rectal submucosa, CD10 and cytokeratin (CK) immunostaining was done. Spindle cells surrounding the endometrial glands showed reactivity for CD10, which was the marker for endometrial stromal cells. Tumor cells were positive for CK7 but negative for CK20, making the definitive diagnosis endometrioid adenocarcinoma arising from rectal endometriosis. Malignant metastasis from endometoriosis is extremely rare, and immunohistochemical staining in addition to usual histopathology is critical in confirming the diagnosis of this endometoriosis-associated intestinal tumor.

Key words：endometrioid adenocarcinoma, endometriosis, endometoriosis-associated intestinal tumor
〔Jpn J Gastroenterol Surg 40：1733—1738, 2007〕

Reprint requests：Akira Miyaki　Department of Surgery, Nakadori General Hospital
3-15 Minamidorimisono-cho, Akita, 010-0012 JAPAN
Accepted：March 28, 2007

©2007 The Japanese Society of Gastroenterological Surgery　Journal Web Site：http://www.jsgs.or.jp/journal/