日消外会誌　40（10）：1739～1744，2007年

臨床経験

腹膜偽粘液腫の Peritoneal Carcinomatosis Index と悪性度の評価

静岡県立静岡がんセンター胃外科・腹膜播種科，同　病理診断科[1]，Washington Hospital Center[2]

築山　吾朗　　米村　　豊　　川村　泰一　　坂東　悦郎
伊藤　寛晃　　草深　公秀[1]　　PH Sugarbaker[2]

腹膜偽粘液腫15例について，腹膜播種の分布と量を数量化する指標の Peritoneal Carcinomatosis Index（以下，PCI）を用いて悪性度・予後との相関を評価し，治療法の選択の手段として導入する目的で検討した．男性：女性は10：5で，平均年齢は57歳であった．切除標本を HE 染色・粘液染色・免疫染色し診断した．すべての症例で粘液染色の mucicarmin 染色，免疫染色の MUC2・MUC5AC 陽性であり，腹膜偽粘液腫と確認された．原発巣は虫垂12例・卵巣1例・原発不明2例，組織型は peritoneal mucinous carcinomatosis 8例，peritoneal mucinous carcinomatosis intermediate malignancy 6例，disseminating・peritoneal adenomucinosis 1例であった．完全切除がなされたのは2例で PCI が9と10であった．他の13例では平均29.5であった．完全切除の2例は再発もなく生存中である．PCI は悪性度の指標の一つになり，腹膜偽粘液腫の治療方針を決定する有効な判断の指標となると考えられる．

はじめに

腹膜偽粘液腫は，主に虫垂・卵巣などから発生し，腹膜に粘液様の物質の入った大小さまざまな多房性腫瘤が，播種性に増殖する疾患である．発症頻度は100万人に1人で，男女比は1：3と女性に多い[1]．組織分類は予後および治療に対する反応が異なる点から，Ronnet[1]の提唱する分類が用いられている．この分類では細胞異型・構造異型を有し，組織型が悪性である peritoneal mucinous carcinomatosis（以下，PMCA），豊富な細胞外粘液・線維質によって構成された腺腫様粘液上皮を有し，細胞成分が少なく組織型が良性の disseminating peritoneal adenomucinosis（以下，DPAM），高分化の粘液腺癌と腺腫つまり PMCA と DPAM の双方の成分を含有するか，または PMCA に酷似する腺腫構造を有するが良性とも悪性とも判断できない中間悪性型の PMCA intermadiate malignancy（以下，PMCA i/m）の3群に分類されている[1]．治療法は外科的減量手術・外科手術＋術中温熱化学療法などが多いが標準術式はない．一方，化学療法はあまり有効でないとされる．我々は15例の腹膜偽粘液腫を経験し，摘出標本を HE 染色・各種の免疫染色を施行して組織診断した．さらに，手術所見から Peritoneal Carcinomatosis Index（以下，PCI）を算出し，それに基づいた治療法の決定について検討した．

対象と方法

2002年9月から2006年5月までに経験した15症例を対象とした．男性10例・女性5例．年齢は32～81歳（平均57歳）．診断までの経緯は，8例が前医での開腹手術で診断，5例が腹水細胞診で診断され，2例は前医にて診断がつかないまま当院に紹介された．13例は当科で開腹手術が施行された．7例が回結腸または結腸切除，1例が横隔膜・肝被膜・Douglas 窩腹膜切除，5例がドレナージまたは腫瘍の部分切除が施行された．採取された組織標本をホルマリン固定，パラフィン包埋し，薄切後 HE 染色を施行し，Ronnet の分類で分類した．さらに，酸性多糖類を診断するための Alcian-Blue 染色・上皮性の粘液を観察する目的の mucicarmin 染色・sulfomucin を染色し，粘液

＜2007年3月28日受理＞別刷請求先：築山　吾朗
〒411-8777　駿東郡長泉町下長窪1007番地　静岡県立静岡がんセンター

Table 1　Data of pathological diagnosis and Peritoneal Carcinomatosis Index score for 15 patients of pseudomyxoma peritonei and discription of the prognosis and treatment for each patient

Patient	Pathological diagnosis	PCI score	Prognosis	Treatment	
Case/Age/Gender		total	progress after i/c	operation in our hospital	CC
No. 1/ 42 /M	PMCA i/m	9	no recurrence 1year after op.	right hemicolectomy	CC-0
No. 2/ 60 /F	DPAM	10	no recurrence 3years after op.	cytoreductive surgery	CC-0
No. 3/ 64 /M	PMCA	22	periodic peritoneal lavage	exploratory laparotomy	CC-1
No. 4/ 70 /M	PMCA	25	exitus 10months after i/c	cytoreductive surgery	CC-1
No. 5/ 46 /M	PMCA i/m	26	periodic peritoneal lavage	right hemicolectomy	CC-1
No. 6/ 70 /M	PMCA i/m	27	no recurrence 3months after op.	right hemicolectomy	CC-1
No. 7/ 58 /F	PMCA i/m	29	exitus 10months after i/c	right hemicolectomy	CC-1
No. 8/ 34 /M	PMCA	29	condition of intestinal stoma	right hemicolectomy	CC-1
No. 9/ 32 /M	PMCA	29	no recurrence 3months after op.	cytoreductive surgery	CC-1
No.10/ 70 /F	PMCA	30	exitus 6months after i/c	no operation	
No.11/ 54 /F	PMCA i/m	31	no recurrence 4months after op.	right hemicolectomy	CC-1
No.12/ 69 /M	PMCA	32	exitus 9months after i/c	no operation	
No.13/ 81 /F	PMCA	33	exitus 4months after i/c	no operation	
No.14/ 59 /M	PMCA	35	exitus 8months after i/c	subtotal colectomy	CC-1
No.15/ 41 /M	PMCA i/m	35	twice recurrence 2times operation	cytoreductive surgery Hartmann operation	CC-1

PMCA：peritoneal mucinous carcinomatosis，DPAM：disseminating peritoneal adenomucinosis，i/m：intermediate malignancy，CC：Completeness of cytoreduction CC-0：complete cytoreduction，CC-1：incomplete cytoreduction i/c：initial consultation op.：operation

の性質を把握するhigh iron diamine染色（以下，HID染色）を施行し，粘液の性状を調べた．また，各種の特殊抗体を使用した免疫染色（avidin biotin conjugate法）を施行した．粘液の性質が腸型か胃型かを判断する目的でMUC染色，細胞骨格を調べる目的でCK7染色，大腸粘膜上皮の核内因子を調べる目的でCDX-2染色した．使用した抗体はMUC染色（MUC1，2，5AC，6）は抗MUC抗体（Ma695：NOVO CASTRA社，New Castle upon Tyne，UK），CK7染色は抗Cytokeratin 7抗体（OV-TL 12/30：DAKO社，Glustrup，Denmark），CDX-2染色は抗CDX-2抗体（CDX2-88：Bio-Genex社，San Ramon，CA，USA）であった．次に，自験の15例についてPCIを用いた腹膜播種の分布と量のスコアーを算出した（**Table 1**）．さらに，PCIと15例の患者の悪性度・予後を比較した（**Table 1**）．PCIとは腹膜播種の分布と量を数量化することにより，手術法の選択・予後判定に用いる指標である[2)3)]．PCIを導入することにより，腹膜の転移状況を詳細に表現可能となった．腹膜切除の適応判断の有用な指標となり，腹膜切除後の遺残腫瘍の程度を把握するのにも有用となる[2)3)]．具体的には腹腔内を（**Fig. 1**）のように，13の部位に分け，各部位の播種の程度を0～3までに分類し，その総和を算出したものである[2)～4)]．組織分類は，PMCA・DPAM・PMCA i/mに分類し，各症例の悪性度との相関を検討した．

結　果

原発巣は虫垂が12例，卵巣が1例，不明が2例であった．組織分類は，Ronnet[1)]の提唱する分類に従って診断した．DPAMとPMCAとが混在しているものが多いが，主たる部分をその症例の組織分類を示すと判断すると，PMCA 8例，PMCA i/m 6例，DPMA 1例であった．組織分類と原発巣の相関は，虫垂原発ではPMCAが6例，PMCA i/mが6例，卵巣原発ではDPAMが1例，原発不明ではPMCAが2例であった．虫垂原発偽粘液腫は12例中11例で転移巣の上皮成分が認められたが，1例は上皮成分が認められなかった．この1例は病理組織型がPMCA i/mであったが，他の虫垂原発のPMCA i/mの症例と異なり，回盲部切除から術後2年経過した現在，再発は見られていない．DPAMの卵巣原発偽粘液腫の1例にも転移巣では上皮成分は認められなかった．また，PCI

Fig. 1 Peritonei Carcinomatosis Index (PCI)：Abdominopelvic regions (AR) AR0－12. Each region may be scored Lesion Size Score (LS) 0－3 for cancer volume.

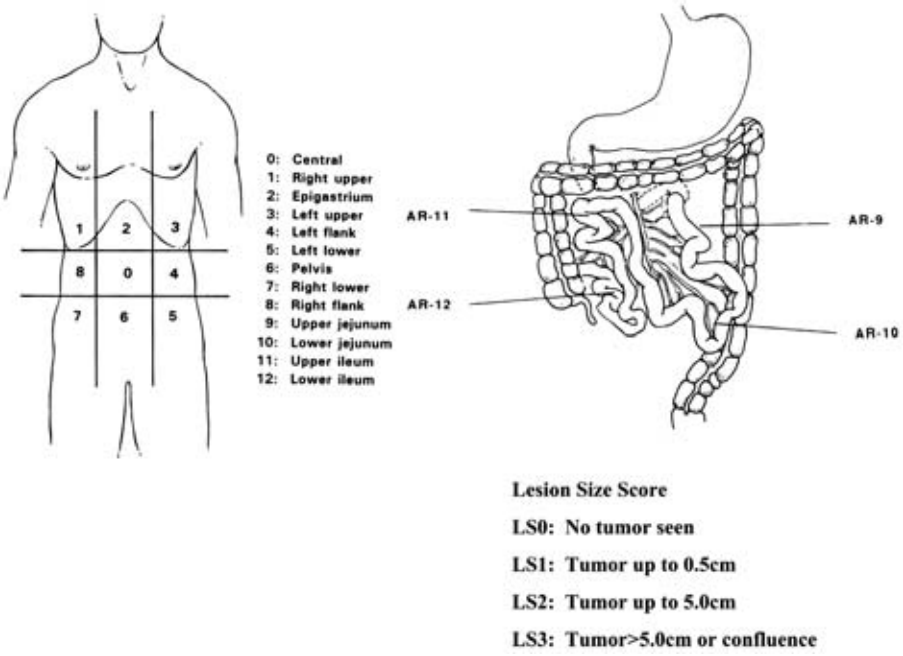

Table 2 Data of mucin stain and immunohistochemical stain for 15 patients of pseudomyxoma peritonei

Case/Age/Gender	Muci	AB	h-AB	PAS	d-PAS	HID	MUC1	MUC2	MUC5AC	MUC6	Calreti	CK7	CK20	CDX-2
No. 1/ 42 /M	++	++	++	−	−	f+	−	++	++	−	−	−	+	+
No. 2/ 60 /F	++	++	+	++	++	f+	−	−	−	−	*	*	*	*
No. 3/ 64 /M	++	++	+	+	+	f+	+	++	++	f+	−	f+	+	+
No. 4/ 70 /M	++	++	++	+	+	+	f+	++	++	−	−	−	−	++
No. 5/ 46 /M	++	++	+	+	+	+	f+	++	++	f+	−	−	−	+
No. 6/ 70 /M	++	++	+	+	+	++	−	++	++	−	−	−	+	++
No. 7/ 58 /F	++	++	+	+	+	f+	f+	++	++	f+	−	f+	+	++
No. 8/ 34 /M	++	++	+	+	+	+	f+	++	++	f+	−	−	−	+
No. 9/ 32 /M	++	++	+	+	+	+	−	++	++	f+	−	+	+	+
No.10/ 70 /F	NT	NT	NT	NT	NT	NT	NT	NT	NT	NT	NT	NT	NT	NT
No.11/ 54 /F	++	++	++	+	+	f+	f+	++	+	−	−	−	f+	f+
No.12/ 69 /M	++	++	+	+	+	+	−	++	++	f+	−	−	+	++
No.13/ 81 /F	++	+	++	++	++	++	−	++	++	−	−	−	+	++
No.14/ 59 /M	++	++	+	+	+	f+	−	++	++	−	−	−	−	++
No.15/ 41 /M	++	++	+	+	+	+	f+	++	++	f+	−	−	−	+

Muci：Mucicarmin, AB：Alcian-Blue, h-AB：hyalronidase digested Alcian-Blue, d-PAS：diastase digested PAS, HID：high iron diamine, Calreti：Calretinin, *：no epithelial cell , −：negative, f+：focally positive, +：positive, ++：strongly positive, NT：not tested,

による評価で，PCI が 10 以下であったのが転移巣に上皮成分のない虫垂原発の 1 例と卵巣原発の 1 例であった．1 年生存率は 15 例全体で 9/15(60%) で，PMCA 3/8 (37.5%)，DPAM 1/1 (100%)，PMCA i/m 5/6 (83.3%) であった．PCI と手術成績・術後の経過との相関は，PCI 10 以下の 2 例では手術にて完全切除がなされ，術後再発を認めていない (**Table 1**)．その他の 13 例は PCI 22～35 で，6 例はすでに死亡している．2 例は腸閉塞の状態で腸ろう形成術が施行され，2 例は定期的腹腔

洗浄を施行している．病理標本の免疫染色の結果，偽粘液腫の粘液は，mucicarmin陽性，Alcian-Blue陽性（Hyalronidase消化後減弱），PAS弱陽性，HID一部陽性であった．

MUC染色についてはMUC1陰性～一部陽性，MUC2陽性，MUC5AC陽性，MUC6はわずかに陽性であった．また，CK7陰性～一部陽性，CK20陰性～一部陽性，CDX-2陽性であった（**Table 2**）（**Fig. 2，3**）．

考　察

腹膜偽粘液腫は，1842年にKarl F. Rokitanskyが最初に報告した．その病態は，多量の粘液性腹水と多発性の固形粘液腫瘍で特徴付けられる．通常，検体の90%以上が細胞外に分泌された粘液の塊から成るとされる[5]．その病態は虫垂あるいは卵巣から発生した粘液産生腫瘍が内圧上昇により穿孔して，腹腔内に粘液が流出し，多量のゼリー状の粘液が腹腔内に貯留するものである[6]．悪性あるいは中間悪性の腫瘍から発生するPMCAは，腹膜偽粘液腫には入れず，良性腫瘍から発生するDPAMだけを腹膜偽粘液腫とする概念もある．Bradleyら[6]はPMCAとPMCA i/mは予後が同じであることから同一のカテゴリーに分類している．腹膜偽粘液腫の悪性度は，主に原発巣による違い（虫垂か卵巣か），腹膜に広がるメカニズム（多発中心性，または流出か転移か），あるいは病理学的分類（良性，中間悪性，悪性）などに焦点が当てられてきた．基本的には，原発腫瘍の同定と悪性度が予後に重要であるとされている．虫垂原発偽粘液腫の粘液の性状は，主に酸性多糖類から成り，中性多糖類やsulfomucinなども混在している．MUC発現パターンではほとんどの例がMUC2陽性であり，腸型粘液であると言える[6]．自験の卵巣原発偽粘液腫の粘液性状は，酸性多糖類が主体を成し，sulfomucinも混在するが，中性多糖類は認めなかった．

MUCのパターンおよびCDX-2の発現からは腸型に近いと考えられた．Carrら[7]は，虫垂原発偽粘液腫の組織的粘液性嚢胞腺腫と粘液性嚢胞腺癌の2種類しか取り上げていないが，病理組織学的検査所見で明確に良性とも悪性とも確定すること

Fig. 2　Microscopic appearance of epithelial cell of pseudomyxoma（A：appendix H-E staining ×40 B：overy H-E staining ×40）

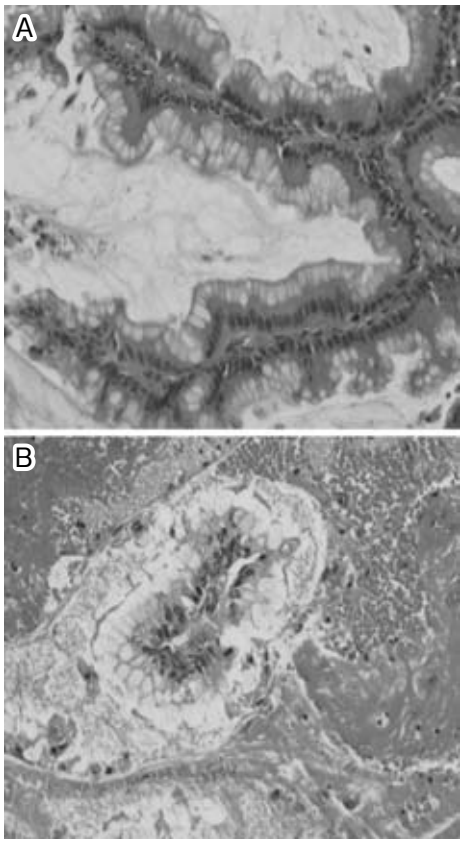

が困難な所見がある以上，これを中間悪性と分類し，良性・中間悪性・悪性に分類すべきであると考えられた．PCIについてはPubmed，医学中央雑誌で「腹膜偽粘液腫」「Peritoneal Carcinomatosis Index」をキーワードとして1995年から2006年の範囲で検索したところSugarbaker[2)4)]，米村ら[3)8)]の報告を検索した．PCI 10以下の2例は上皮成分が少なく，PCIと悪性度の相関を示唆するものといえる．PMCA 8例のPCIは22～35で平均29.4，PMCAi/mの6例のPCIは9～35で平均26.2，DPAMは1症例でPCIは10であった．これらの結果はPCIの寡多は悪性度の指標の一つ[1)]になりえること示唆している．さらに，PCI 10以下の2症例で腫瘍の完全切除をなしえていることより，完全切除の可能性の判断に有用であるといえる．2002年にO'Connellら[5)]は腹膜偽粘液腫はMUC2

Fig. 3 Microscopic appearance of pseudomyxoma with mucin stain and immunohistochemical stain A：appendix with mucicarmin staining（positive for mucin）B：appendix with Alcian-Blue/PAS staining（positive for Alcian-Blue/slightly positive for PAS）C：appendix with HID/Alcian-Blue staining（partialy positive for HID） D：appendix with MUC2 staining（positive for mucin）

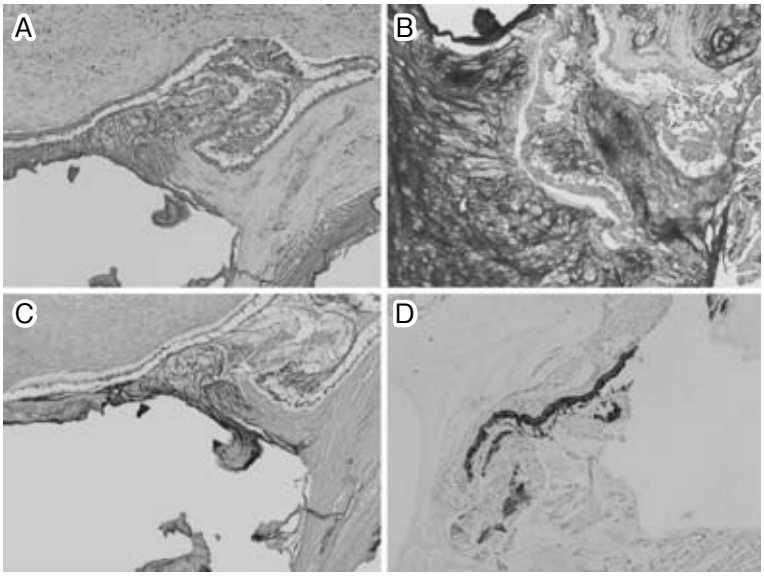

産生杯細胞の疾患であるとの報告をし，MUC2は腹膜偽粘液腫の分子マーカーである[8]と発表している．MUC2陽性杯細胞が大網や腸間膜に拡がった場合，MUC2陽性粘液は細胞外へ多量に流出し腹膜偽粘液腫を来すと推論している．また，MUC2とMUC5ACの発現パターンから，腹膜偽粘液腫の本態はほとんどが虫垂原発であるとしている[6)~10)]．腹膜偽粘液腫と診断された症例にはDPAMとPMCAとが混在しているものが多く，Ronnettら[1]の言うように良性腫瘍の破綻から生じるDPAMのみを腹膜偽粘液腫とした方が外科的診断上有用であるとも考えられる．今回の検討では原発に関係なく，MUC 2・MUC5AC陽性の上皮が認められ，MUC2発現杯細胞の疾患であるとするO'Connellら[5)9)]の結論ではすべてを説明できないと考えられた．我々の集計した腹膜偽粘液腫の特性の結果はSugerbakerら[11]が取り扱っている症例集計の結果に類似しているので治療方針を確立するうえで，有用であるといえる．化学療法では，一部でDocetaxelが虫垂原発腹膜偽粘液腫に有効であったという報告もされているが[12]，一般には無効のことが多く[13]，唯一有効な方法は手術による完全切除のみである[4]．完全切除できなかった多くの症例では，腫瘍は増大し，消化管通過障害や栄養障害を来すごとに，繰り返し腫瘍の減量手術を施行する必要がある．腹水貯留型の症例では，繰り返し腹腔内洗浄をすることが必要となる．PCIと予後は相関する可能性があり，今後も腹膜偽粘液腫を多数例集積し，病理学的に良性悪性の診断をし，予後との相関を検討していく必要があると思われる．さらにはそれらの研究データを基盤として，より根治性のある治療法を開発することが必要と考えられる．

文　献

1) Ronnett BM, Yan H, Kurman RJ et al：Patients with pseudomyxoma peritonei associated with disseminated peritoneal adenomucinosis have a significantly more favorable pregnosis than patients with peritoneal mucinous carcinomatosis. Cancer **92**：85—91, 2001
2) Sugarbaker PH：Peritoneal carcinomatosis：principles of management. Kluwer Academic

Publishers, Boston, 1996, p359—374
3) 米村　豊，坂東悦郎，川村泰一：Peritonectomy を用いた腹膜播種の集学的治療．癌の臨　51：797—809, 2005
4) Sugarbaker PH, Ronnett BM, Ann A et al：Pseudomyxoma peritonei syndrome. Adv Surg 30：233—280, 1997
5) O'Connel JT, Tomlinson JS, Roberts AA：Pseudomyxoma peritonei is a disease of MUC2- expressing goblet cells. Am J Pathol 161：551—564, 2002
6) Bradley RF, Stewart JH, Russell GB et al：Pseudomyxoma peritonei of appendiceal origin. Am J Surg Pathol 30：551—559, 2006
7) Carr NJ, Arends MJ, Deans GT et al：Adenocarcinoma of the appendix. World Health Organization classification of tumours, pathology and genetics of tumours of the digestive system. IARC press, Lyon, 2000, p95—98
8) 米村　豊，坂東悦郎，川村泰一ほか：Peritonectomy による腹膜播種の治療成績．癌と化療 33：1822—1826, 2006
9) O'Connell JT, Hanker CM, Barsky SH：MUC 2 is a molecular marker for pseudomyxoma peritonei. Mod Pathol 15：958—972, 2002
10) Murphy EMA, Farquharson SM, Moran BJ et al：Management of an unexpected appendiceal neoplasm. Br J Surg 93：783—792, 2006
11) Sugarbaker PH：Cytoreductive surgery and perioperative intraperitoneal chemotherapy as a curative approach to pseudomyxoma peritonei syndrome. Eur J Surg Oncol 27：239—243, 2001
12) 大垣雅晴，石井　亘，下村克己ほか：両側卵巣および大網に転移を認めた虫垂原発腹膜偽粘液腫にドセタキセルが有効であった1例．日癌治療会誌　41：674, 2006
13) Moran BJ, Cecil TD：The etiology, clinical presentation, and management of pseudomyxoma peritonei. Surg Oncol Clin N Am 12：585—603, 2003

The Assessment of Malignant Potential according to Peritoneal Carcinomatosis Index of Pseudomyxoma Peritonei

Goro Tsukiyama, Yutaka Yonemura, Taiichi Kawamura, Etsuro Bandoh,
Hiroaki Itoh, Kimihide Kusafuka* and PH Sugarbaker**
Department of Gastric Surgery and Peritoneal Dissemination and
Department of Pathological Diagnosis*, Shizuoka Cancer Center
Washington Hospital Center**

In the present study, 15 patients with pseudomyxoma peritonei（PMP）were treated and correlation between Peritoneal Carcinomatosis Index（PCI）and degree of malignancy were studied for the introduction of PCI as a tool to select the treatments for PMP. PCI is the indicator of distribution and amount of peritoneal dissemination. In 15 patients, male：female ratio is 2：1, the mean age is 57. To make pathological diagnosis, HE stain, mucin stain and immunohistochemical stain were done. For all patients, results of mucicarmin stain, MUC2 stain and MUC5AC stain were positive. So diagnosis was confirmed as PMP. In these 15 patients, one and 12 cases originated from ovary and appendix respectively. According to the Ronnet's histological classification, 8, 6 and 1 were diagnosed as peritoneal mucinous carcinomatosis（PMCA）, PMCA intermediate malignancy, and disseminating peritoneal adenomucinosis respectively. Complete cytoreduction was done in 2 patients and PCIs of those were 9 and 10. On the other hand, PCIs of 13 patients who had received incomplete cytoreduction ranged from 22 to 35（mean 29.5）. Two patients who had received complete cytoreduction are still alive without recurrence. PCI is a useful indicator of malignancy for PMP. It is very important to calculate PCI before attempt the surgical therapy in PMP.

Key words：pseudomyxoma peritonei, immunohistochemical stain, peritoneal carcinomatosis index
〔Jpn J Gastroenterol Surg 40：1739—1744, 2007〕

Reprint requests：Goro Tsukiyama　Department of Gastric Surgery and Peritoneal Dissemination, Shizuoka Cancer Center
1007 Shimonagakubo, Nagaizumi-Cho, Suntou-Gun, 411-8777 JAPAN

Accepted：March 28, 2007

©2007 The Japanese Society of Gastroenterological Surgery　Journal Web Site：http://www.jsgs.or.jp/journal/