日消外会誌　40（11）：1769～1774，2007年

症例報告

TS-1/CDDP 療法が奏効し病理組織学上癌細胞が消失した進行４型胃癌の１手術例

近畿大学医学部附属病院外科，ベルランド総合病院外科*

白石　治　波多辺　繁*　石川　真平*
北野　義徳*　川崎　誠康*　酒井　健一*
林部　章*　船井　貞往*　亀山　雅男*

症例は59歳の男性で，食欲不振にて受診．大動脈周囲リンパ節腫大を伴う４型胃癌（低分化腺癌）であり，cT4（SI）N3H0P0M0cStage IV にて TS-1/CDDP 療法を施行．TS-1 を 120mg 連日３週投与，第８日目に CDDP を 100mg 点滴投与した．Grade3 の汎血球減少認め，３週の休薬後，TS-1 を 100mg/日，CDDP を 70mg 投与した．２クール終了後，原発巣が著明に縮小し，大動脈周囲リンパ節消失，胃小彎リンパ節縮小を認めた．cT3（SE）N1H0P0M0cStage IIIA の down staging が得られ，左上腹部内臓全摘，大動脈周囲リンパ節郭清（D3）術を施行した．病理組織学的検査で主病変，所属リンパ節ともに癌細胞が消失し，組織学効果判定 Grade3 であった．術後27か月経過した現在も，無再発生存中である．

はじめに

近年，高度進行胃癌において T 因子，N 因子が高度で切除予後不良が予想される症例に対し，術前化学療法（neoadjuvant chemotherapy；以下，NAC）を行い根治切除が可能となる報告がなされるようになってきた．一方，再発・進行胃癌に対する TS-1/CDDP 療法施行の奏効率は 76％[1]と高いことから，NAC としての期待がもたれる．今回，我々は大動脈周囲リンパ節を伴う進行胃癌に対し TS-1/CDDP 療法を施行し根治切除が可能となり，さらに組織学的にも癌細胞が消失した１例を経験したので報告する．

症　例

患者：59歳，男性

主訴：食欲不振

家族歴・既往歴：特記事項なし．

現病歴：平成16年８月，食欲不振と心窩部不快感が続くため，当院受診．腹部 CT にて，胃壁肥厚と腹腔内リンパ節腫大を認め，精査目的にて入院．

＜2007年４月25日受理＞別刷請求先：白石　治
〒589-8511　大阪狭山市大野東377―2　近畿大学医学部附属病院外科

入院時現症：身長174cm，体重62kg，黄疸なく，腹部は平坦，軟，肝脾腫および表在リンパ節は触知せず，Schnitzler 転移も認めなかった．

入院時血液検査所見：RBC 348万/mm^2，Hb 10.8g/dl と貧血を認めた．腫瘍マーカーは CEA 8.1ng/ml，CA19-9 185U/ml と，ともに高値であった．

上部消化管造影検査：U 領域前後壁大彎に壁不整認めた．

上部消化管内視鏡検査：U 領域前後壁大彎から M 領域に広がる境界不明瞭な４型腫瘍を認め（**Fig. 1a**），生検は一部印環細胞癌を伴う低分化腺癌であった（**Fig. 2**）．

化学療法前 CT：U 領域大彎側の壁肥厚，膵尾部への浸潤を認めるとともに，No1，3，7，8a，10，11p，11d のリンパ節腫大（**Fig. 3a**），左腎静脈上縁に径 2cm の大動脈周囲リンパ節腫大（No. 16 a2inter）を認めた（**Fig. 3b**）．一方，腹水はなく，肝臓，肺への転移も認めなかった．

入院後経過：以上の検査所見より，cT4（Si），cN3，cH0，cP0，cM0，cStage IV と診断，根治切除は困難と判断し，化学療法 TS-1/CDDP 療法

Fig. 1　a：An endoscopic examination revealed a type 4 cancer in upper body of the stomach. b：After neoadjuvant chemotherapy, the lesion was reduced in size, a normal mucosa had reproduced.

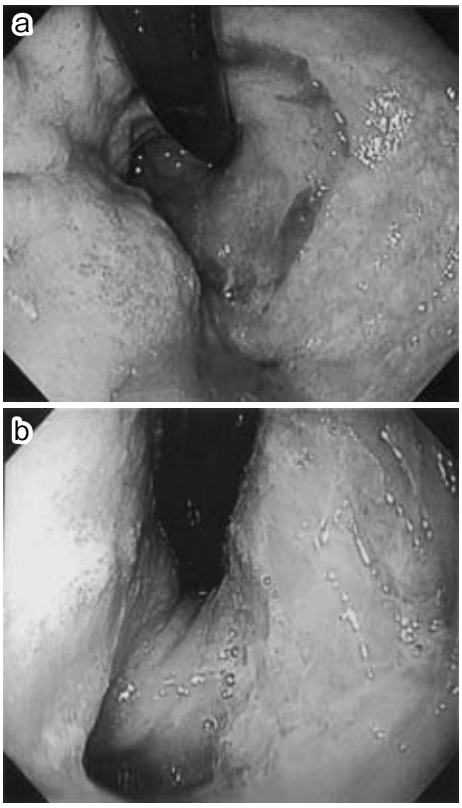

を施行した．投与方法は，TS-1 120mg（＝80 mg/m^2）3週間連続投与し，第8日目にCDDP 100 mg（＝60mg/m^2）を点滴静注．CDDP投与後，Grade2の悪心とGrade3の白血球，好中球減少，血小板減少を認め，3週間の休薬し，2クール目はTS-1を100mg，CDDP 70mgに減量し投与した．2クール終了後，原発巣とリンパ節転移に関して再評価を行った．

化療後の上部消化管内視鏡検査：主病巣は著明に縮小，瘢痕化，正常粘膜が再生していた（**Fig. 1b**）．

化療後のCT：U領域大彎胃壁肥厚の縮小とNo1，3が縮小し，7，8a，10，11p，11d（**Fig. 3c**）および，16a2リンパ節が消失した（**Fig. 3d**）．一方，腫瘍マーカーもCEA 1.1ng/ml，CA19-9 15U/ml

Fig. 2　Histological examination of biopsy specimens revealed poorly differentiated adenocarcinoma.（H.E. ×200）

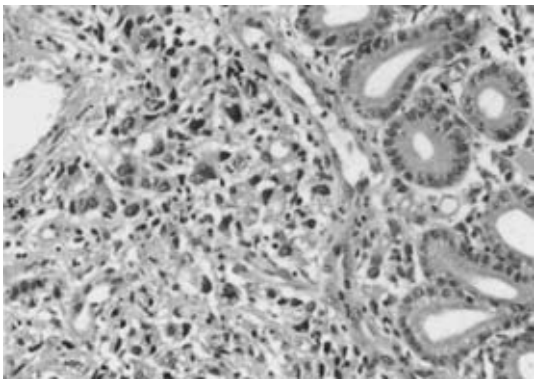

と正常化した．

以上より，cT3（SE），cN1，cH0 cP0，cM0，cStage IIIAとdown stagingが得られ根治切除可能と判断した．化療終了1か月後，白血球数，血小板数の正常化を確認し，平成16年11月に手術を施行した．

手術所見：開腹時，腹水や腹膜播種は認めず，迅速腹腔内洗浄細胞診はダグラス窩，左上腹部ともにclass IIであった．主病巣は噴門部から胃体上部大彎側の硬結として存在し，後壁は膵尾部に強固に浸潤，さらに横行結腸にも浸潤の形跡がみられた．胃脾間膜内には瘢痕化したリンパ節が一塊として癒着し，同様に小彎リンパ節も一塊として胃壁に付着していた．大動脈周囲に有意なリンパ節腫大は認めず，切除可能と判断し，左上腹部内臓全摘（胃，脾，膵体尾部，横行結腸），傍大動脈リンパ節D3郭清，Roux-en-Y再建を施行した．

摘出標本：U領域大彎に浅い陥凹と壁肥厚があり，その漿膜側には膵尾部と横行結腸が強固に癒着していた（**Fig. 4**）．リンパ節は線維化が強く瘢痕様であった．

病理組織学的検査：主病巣（**Fig. 5**）の胃粘膜は，びらん状で腺は萎縮しリンパ球が多数見られるのみで，癌細胞の遺残はみられなかった．各リンパ節は最大割面のみの検索であるが全リンパ節において顕著な線維化を認め，いずれも癌細胞を認めなかった．以上より，組織学的効果判定をGrade

Fig. 3 a：Abdominal computed tomography revealed marked wall thickness of the stomach and lymph nodes of metastases. b：Abdominal paraaortic lymph nodes were metastases. c：After two courses of chemotherapy, the primary lesion and lymph nodes were reduced in size. d：Abdominal paraaortic lymph nodes metastases were disappeared.

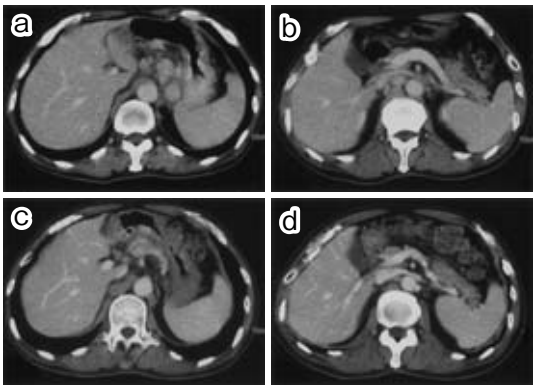

Fig. 5 Histological findings revealed atrophic change and no cancer cells in the main tumor, and histological efficacy was evaluated as grade 3.

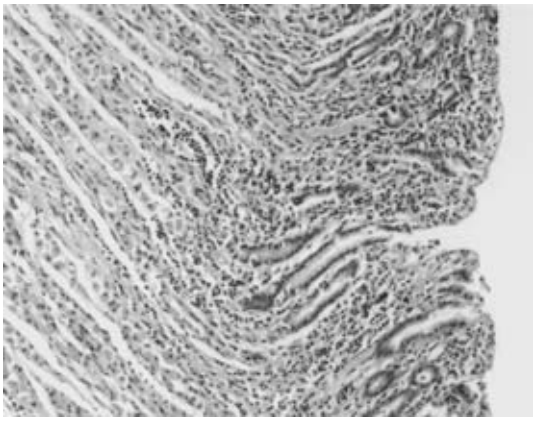

3（著効）とした.

術後経過：経過良好で第28病日軽快退院した. 術後補助化学療法は，本人の希望にて行っていない. 術後27か月経過する現在も無再発生存中である.

考　察

最近，我が国では胃癌治療ガイドラインが定着しつつあり，進行胃癌に対しては定型的手術

Fig. 4 Macroscopic findings of the resected specimen revealed a scar-like lesion in the upper body of the stomach.



（D2），拡大手術（D3，他臓器合併切除）が行われている．しかしながら，Stage IV 胃癌の術後5年生存率は13～16%[2)3)]と不良であり，手術単独で生存率を向上させることは困難である. とりわけ，大動脈周囲リンパ節転移例に対する外科的郭清効果は期待できないことが多く[4)5)]，化学療法に頼らざるをえないのが現状である.

一方，進行再発胃癌に対しTS-1が単剤でも50%近い奏効率を得[6)7)]，他の抗癌剤を併用することにより，腫瘍縮小としての高い直接効果が認められる. 中でも，TS-1/CDDP療法はI/II相試験で奏効率76%と極めて高い奏効率が報告されている[1)]. よって，手術単独では予後が期待できない高度進行胃癌に対する治療戦略として，化学療法によりまず腫瘍縮小や微小転移の消滅を図り，ついで遺残した原発巣や転移巣を切除するNACに大きな期待が寄せられる.

事実，高度進行胃癌に対しNACによりdown stagingがなされ，根治度B以上の手術が施行できた症例は本邦でも報告され，藪崎ら[8)]は根治切除不能と診断された胃癌37例に対しTS-1/CDDP療　法（TS-1 80mg/m^2，day1～21，CDDP 50 mg/m^2，day8）をNACに用い，CR例はないものの奏効率は62.2%（23/37），特にリンパ節転移巣では90.5%（19/20）とリンパ節転移巣に対する高い効果がみられている．うち手術が施行できた24例については，平均観察期間290日と短いながら

Table 1　Clinicopathological features in cases of gastric cancer with complete response to NAC

	Year	Age	Gender	His	Type	Area	cTNM	cStage	Reason for NAC	Regimen	Course	Ope	Adj chemo	DFS (month)	Recurrence
Nakagauchi[9]	1998	74	male	por	2	L	TxN4M0	IV	# 16LN	UFT + low dose CDDP	3	DG D2	○	13	brain
Iwahashi[10]	2001	47	male	por	3	L	T3N3M0	IV	# 16LN	TS-1+ low dose CDDP	2	TG Dx	○	7	no
Takahashi[11]	2003	76	male	tub2 ～ por	3	U	T4N2M0	IV	diaphragm invasion	TS-1 + low dose CDDP +Radiation	2	TG D1	×	8	no
Yoshimizu[12]	2003	37	male	por	3	U	T4N3M0	IV	# 16LN	TS-1 + CDDP +Radiation	2	TG D2	×	12	no
Hiroyoshi[13]	2003	64	male	tub1	2	L	T4N1M0	IIIB	pancreas invasion	TS-1	16	DG Dx	○	20	no
Horikawa[14]	2004	76	male	por	2	ML	T3N2M0	IIIB	# 12LN	TS-1 + CDDP	4	TG D2	×	9	no
Yamamoto[15]	2004	69	female	por	3	U	T3N2M0	IIIB	# 9LN	TS-1	1	TG D2	×	—	—
Shioiri[16]	2005	61	male	tub2	3	ML	T3N1M0	IIIA	—	TS-1 + CDDP	2	TG D2	×	12	no
Yamada[17]	2005	46	male	sig	3	L	T4N0M0	IIIA	pancreas invasion	TS-1 + low dose CDDP	2	DG D2	○	5	no
Sugiki[18]	2006	59	male	por	3	M	T4N3M0	IV	# 16LN	TS-1 + CDDP	9	DG D1	×	12	no
Tsuchiya[19]	2006	54	female	por	3	M	T3N1M0	IIIA	—	TS-1 + CDDP	1	TG D2	×	6	no
Hiraoka[20]	2007	72	male	por	3	M	T3N2M0	IV	CY1	TS-1 + CDDP	4	TG D2	○	24	no
Present case		59	male	por	4	U	T4N3M0	IV	# 16LN	TS-1 + CDDP	2	TG D3	×	27	no

His：histological cell type, tub1：Well differentiated tublar adenocarcinoma, tub2：Moderaterly differentiated tublar adenocarcinoma, por：Poorly differentiated adenocarcinoma, sig：Signet-ring cell adenocarcinoma, cTNM：clinicalTNM, cStage：clinicalStage, NAC：neoAdjuvant chemotherapy, Ope：operation, DG：distal gastrectomy, TG：total gastrectomy, Adj chemo：adjuvant chemotherapy, DFS：disease free survival

も2年生存率35.6%と良好な結果を報告している．自験例では，同様にTS-1/CDDP療法（TS-1 80mg/m^2，day1～21，CDDP 60mg/m^2，day8）療法を施行したのち，原発巣のみならず系統的な大動脈周囲リンパ節を郭清し，主病巣，リンパ節転移巣ともに組織学的な癌の消失を確認した．

JMED Plus，MEDLINEにて「胃癌」「化学療法」「胃切除」をキーワードとし，1983年1月から2007年3月までについて検索した中で，自験例のように，高度進行胃癌に対し化学療法後手術を施行し，切除標本において組織学的消失が確認された症例は，本邦において12例報告されていた（**Table 1**）[9)～20)]．ほとんどの症例でTS-1，TS-1＋CDDP併用療法が使用されていた．さらに，12例中7例は高度リンパ節転移を理由に化学療法を先行し，組織学的grade3を得ており，リンパ節転移に対する同治療の有効性が示唆される．これらのうち術前大動脈周囲リンパ節転移陽性と考えられた症例はcase 1，2，4，10の4症例あるが，いずれも同リンパ節に関してはサンプリングや非郭清例であった．したがって，大動脈周囲リンパ節転移陽性例に対して化学療法施行後系統的にリンパ節郭清し，組織学的に癌の消失が証明されたのは自験例が本邦初である．確かに，胃癌に対して化学療法による一時的消失例は存在するものの，化学療法単独での治癒は望めない．高いlocal controlを目指すためには，本症例のように術前転移が考えられる病巣は，できるだけ系統的に切除することが必要ではないかと思われる．また，まとまったNAC奏功例の遠隔成績はまだ報告されておらず，術後維持化学療法の必要性の有無，そのレジメン内容についても今後，多施設での無作為試験による検証が必要であると考えられた．

本症例は術後27か月経過する現在，局所も含め無再発生存中であるが，引き続き厳重なフォローをするとともに，症例の蓄積を行いたい．

今回，大動脈周囲リンパ節転移を認め，切除予後不良例に対し，TS-1/CDDP療法が奏効し，根治切除が可能となり，さらに組織学的にも癌細胞が消失した1例を経験した．NACによる確実な延命効果を示すエビデンスは，今後の評価を待たねばならないが，新しい胃癌の集学的治療法として期待される．

なお，本論文の要旨は，第60回日本消化器外科学会総会（2005年7月，東京）にて発表した．

文　献

1) Ohtsu A, Boku N, Nagashima F et al：A phaseI/II study of S-1 plus cisplatin（CDDP）in patients with advanced gastric cancer. Proc ASCO **120**：165a, 2001
2) 日本胃癌学会編：胃癌治療ガイドライン．第2版．金原出版，東京，2004，p30
3) 山下好人，澤田鉄二，大平雅一ほか：胃癌の治療に関する最新のデータ．臨外　**57**（増刊）：142―150, 2002
4) 三輪晃一，藤村　隆：開腹手術　長期生存からみた大動脈周囲リンパ節郭清の適応．外科治療 **84**：562―567, 2001
5) 田中洋一，右田隆之，関根　毅ほか：進行・再発胃癌の治療―標準的治療．日臨　**59**：331―336, 2001
6) Sakata Y, Ohtsu A, Horikoshi N et al：Late phase II study of novel oral fluoropyrimidine anticancer drug S-1（1 M tegafur-0.4 M gimestat-1 M otastat potassium）in advanced gastric cancer patients. Eur J Cancer **34**：1715―1720, 1998
7) Koizumi W, Kurihara M, Nakano S et al：Phase II study of S-1, a novel oral derivative of 5-fluorouracil, in advanced gastric cancer. For the S-1 cooperative gastric cancer study group. Oncology **58**：191―197, 2000
8) 藪崎　裕，梨本　篤，田中乙雄：高度進行胃癌に対する術前化学療法としてのTS-1/CDDP併用療法の意義．癌と化療　**30**：1933―1940, 2003
9) 中川内哲治，湯ノ谷誠二，中村光成ほか：術前Low dose FP療法により癌細胞の消失をみたStage IV進行胃癌の1例．癌と化療　**25**：1955―1958, 1998
10) Iwahashi M, Nakamori M, Tani M et al：Complete response of highly advanced gastric cancer with peritoneal dissemination after new combined chemotherapy of S-1 and low-dose cisplatin：report of a case. Oncology **61**：16―22, 2001
11) Takahashi T, Saikawa Y, Kubota T et al：Histological complete response in a case of advanced gastric cancer treated by chemotherapy with S-1 plus low-dose cisplatin and radiation. Jpn J Clin Oncol **33**：584―588, 2003
12) Yoshimizu N, Saikawa Y, Kubota T et al：Complete response of a highly advanced gastric carcinoma to preoperative chemoradiotherapy with S-1 and low-dose cisplatin. Gastric Cancer **6**：185―190, 2003

13）廣吉基己，荻野和功，黒田大介ほか：胃空腸吻合術後TS-1が著効し腫瘍が消失した進行胃がんの1例．日消外会誌　36：1530―1534, 2003
14）堀川雅人，中辻直之，杉原誠一ほか：術前化学療法（S-1・CDDP併用療法）が著効した胃癌の1例．日臨外会誌　65：375―379, 2004
15）山本康弘，紀野泰久，小原　啓ほか：TS-1術前投与にてCRを得た噴門部進行胃癌の1例．癌と化療　31：579―583, 2004
16）塩入利一，井上　暁，草野智一ほか：TS-1/CDDP術前化学療法が著効した進行胃癌の1例．癌と化療　32：1327―1330, 2005
17）山田恭吾，杉山　譲，清野景好ほか：TS-1/Low-Dose CDDPによる術前化学療法が有効であった進行胃癌の1例．癌と化療　32：1447―1451, 2005
18）杉木孝章，井上達夫，梁取絵美子ほか：TS-1/CDDP併用療法にて長期CRを維持し切除にて病巣消失を確認された進行胃癌の1例．日消外会誌　39：38―43, 2006
19）土屋康紀，梨本　篤，中川　悟ほか：TS-1＋CDDP療法1コースにてCRとなった進行胃癌の1例．癌と化療　33：807―809, 2006
20）平岡和也，水谷　伸，大山　司ほか：TS-1/CDDP併用術前化学療法によりPathological CRが得られたStage IV進行胃癌の1例．癌と化療　34：93―95, 2007

A Case of Advanced Gastric Cancer Responding to TS-1/CDDP Therapy was Pathological Complete Response

Osamu Shiraishi, Shigeru Hatabe*, Shinpei Ishikawa*, Yoshinori Kitano*,
Masayasu Kawasaki*, Keniti Sakai*, Akira Hayashibe*,
Sadao Hunai* and Masao Kameyama*
Department of Surgery, Kinki University School of Medicine
Department of Surgery, Bellland General Hospital*

A 59-year old man admitted for anorexia was found to have advanced poorly differentiated gastric adenocarcinoma with abdominal paraaortic lymph node metastasis, clinical stage IV (T4 (SI) N3H0P0M0). Since curative surgery was deemed not possible, we started chemotherapy using TS-1 (120mg/day) orally administered for three weeks and cisplatin (CDDP) (100mg/body) administered intravenously on day 8. After grade 3 pancytopenia developed, we reduced TS-1 to 100mg/day and CDDP to 70mg/body. After two courses of chemotherapy, the primary lesion shrank and paraaortic lymph node metastases were no larger noted in abdominal computed tomography, achieving down-staging to clinical stage IIIA (T3 (SE) N1H0P0M0). After upper abdominal evisceration and dissection of a paraaortic lymph node (D3), cancer cells disappeared in both the main tumor and lymph nodes, and histological efficacy was evaluated as grade 3. He has had no recurrence as of 27 months postoperatively.

Key words：neoadjuvant chemotherapy, gastric cancer

〔Jpn J Gastroenterol Surg 40：1769―1774, 2007〕

Reprint requests：Osamu Shiraishi　Department of Surgery, Kinki University School of Medicine
377-2 Ohno-Higashi, Osaka-Sayama, Osaka, 589-8511 JAPAN

Accepted：April 25, 2007

©2007 The Japanese Society of Gastroenterological Surgery　Journal Web Site：http://www.jsgs.or.jp/journal/