日消外会誌　40（11）：1781～1787，2007年

症例報告

原発性胆汁性肝硬変の診断から10年後に発症した胃癌の1例

弘前市立病院外科，同　臨床検査科[1]，同　内科[2]

境　雄大　佐藤　浩一　田中　正則[1]　須藤　晃司[2]
今　昭人　須藤　泰裕　長谷川善枝

10年前に原発性胆汁性肝硬変（primary biliary cirrhosis；以下，PBC）と診断され，ウルソデオキシコール酸で治療中の76歳の女性が，血便と貧血の精査で胃体部に出血性胃潰瘍と幽門前庭部に幽門狭窄を呈する進行胃癌と診断された．幽門側胃切除術，D2郭清，肝楔状生検を行った．前庭部から十二指腸に全周性の1型腫瘍を認め，病理組織学的に低分化腺癌と診断された．総合所見はT2N0H0P0CY0M0，Stage IBで，根治度Aであった．胃体部にUl-IIの潰瘍を認め，*Helicobacter pylori*が検出された．肝生検標本はScheuer分類III期のPBCと診断された．術後経過はおおむね良好であった．一過性に肝機能障害を来したが，術後22日目には術前値に回復し，術後31日目に退院した．PBCと胃癌の合併は比較的まれな病態であり，PBCの診断から10年以上で発症した胃癌は極めてまれである．PBC患者では経過観察時にも肝外悪性腫瘍の検索を行う必要がある．

はじめに

原発性胆汁性肝硬変（primary biliary cirrhosis；以下，PBC）は中年以降の女性に多く見られる自己免疫性疾患であるが，肝外悪性腫瘍の合併症例の報告は少ない．今回，我々はPBCの診断から10年後に発症した胃癌の1例を経験したので，文献的考察を加えて報告する．

症　例

患者：76歳，女性

主訴：血便

家族歴：特記すべきことなし．

既往歴：1995年12月に肝機能障害を指摘され，96年3月に抗ミトコンドリア抗体が陽性で，臨床像と経過からPBCと診断され，ウルソデオキシコール酸（ursodeoxycholic acid；以下，UDCA）を投与されている．肝臓の組織学的検索の機会はなかった．2006年9月に虚血性腸炎で入院歴がある．

現病歴：2006年9月に虚血性腸炎で治療を行った後も貧血が進行した．同年11月下旬に上部消化管内視鏡検査で胃体上部にA_1 stageの出血性胃潰瘍，前庭部に幽門狭窄を来す腫瘍を認めた．当院内科で精査を受けた後，12月下旬に胃癌の診断で当科に入院した．

初診時現症：身長145cm，体重35kg，体温36.1℃，血圧126/63mmHg，脈拍68回/分・整，球結膜に黄疸なし，眼瞼結膜に貧血を認めた．表在リンパ節を触知せず，胸腹部に異常所見を認めなかった．

初診時検査所見：赤血球281×10^4/μl，ヘモグロビン7.0g/dl，ヘマトクリット24.2%と貧血を認めた．血小板は41.2×10^4/μlで正常値であった．総蛋白6.3g/dl，アルブミン2.9g/dlと低蛋白血症，GOT 65IU/*l*，ALP 1,625IU/*l*，γ-GTP 291IU/*l*と肝機能障害を認めたが，総ビリルビンは0.3 mg/dlと正常であった．腫瘍マーカーはAFP，CEA，CA19-9のいずれも正常域であった．抗ミトコンドリア抗体80倍，抗ミトコンドリアM2抗体118.8倍と高値を示した．ICG試験はK値0.139，15分後の停滞率14%であった．Child-Pugh分類のgrade Aであった．

腹部超音波検査所見：肝臓は辺縁鈍，表面不整，

＜2007年3月28日受理＞別刷請求先：境　雄大
〒036-8004　弘前市大町3―8―1　弘前市立病院外科

Fig. 1　The resected specimen revealed a type 1 advanced carcinoma, measuring 45×30 mm, from the pyloric antrum to the duodenum（arrow), and a depressive lesion, measuring 18×8 mm, in the anterior wall of gastric body（arrowhead).



内部エコー粗大で，肝硬変を呈した.

上部消化管内視鏡検査所見：食道胃静脈瘤はなかった．胃角前壁から幽門前庭部前壁に腫瘍を認め，幽門狭窄を認めた．腫瘍の生検で低分化腺癌と診断された．胃体上部に S_2 stage の潰瘍を認めた.

胃造影 X 線検査所見：幽門狭窄を認めた.

腹部造影 CT 所見：胃幽門部の壁肥厚と腹腔動脈周囲のリンパ節腫大を認めた．肝転移，腹水は認められなかった.

当科入院後の経過：MAP2 単位を輸血し，ヘモグロビンは 11.7g/dl に回復した. 2007 年 1 月上旬に胃癌の診断で手術を行った.

手術所見：正中切開で開腹すると，腹水，播種，肝転移はなかった．肝臓は表面不整で硬変肝を呈していた. 腫瘍は LD 領域にあり，膵臓への浸潤はなかった．小彎側，大彎側，腹腔動脈周囲リンパ節が腫大していたが，明らかな転移はなかった．幽門側胃切除術，D2 郭清を行い，Billroth I 法で再建した．肝楔状生検を行った.

切除標本肉眼検査所見：LD 領域に 45×30mm の全周性の 1 型腫瘍を認めた．M 領域の前壁に 18×8mm の潰瘍性病変を認めた（**Fig. 1**).

病理組織学的検査所見：癌病巣は充実型低分化腺癌（por1)，mp，med，INFα，ly0，v0，pPM（−)，pDM（−)，n（−）であった（**Fig. 2**)．潰瘍性病変は Ul-II の消化性潰瘍であった（**Fig. 3 a**)．　背景胃粘膜に高度の慢性活動性胃炎があり，腸上皮化生，　粘膜の萎縮も認められた(**Fig. 3b**)．*Helicobacter pylori*（以下，*H. pylori*）が認められた（**Fig. 3c**)．胃癌の総合所見は T2，N0，H0，P0，CY0，M0，Stage IB で，根治度 A であった. 肝生検標本では明らかな硬変所見はなかったが，橋形成性隔壁と小葉は改築傾向を認めた．門脈域には軽度から中等度の単核細胞浸潤と線維化を認めた．胆管の変化は高度で，小葉間胆管の消失，内腔拡張を認めた．類上皮肉芽腫の集簇を認めた．Sheuer 分類 III 期と診断された（**Fig. 4**).

Fig. 2　Histological findings of resected specimen from type 1 gastric carcinoma revealed solid-type of poorly differentiated adenocarcinoma, invading to the muscular layer（H-E, a：low-power view, b：higher-power view).

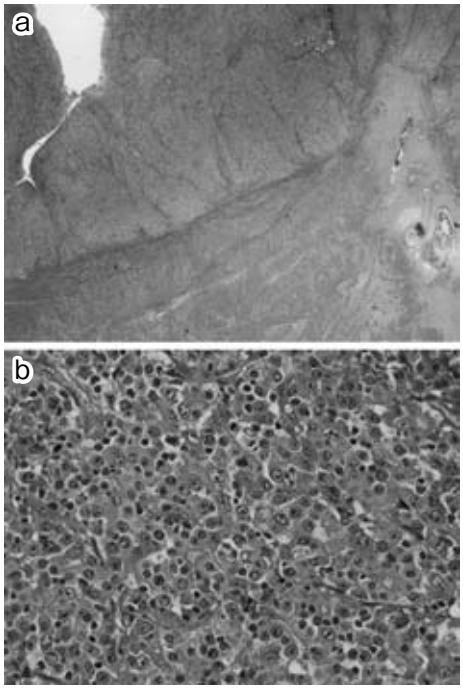

術後経過：術後の経過は良好であった．一過性に肝機能障害を認めたが，グリチルリチン酸製剤の静注と術後 10 日目から UDCA の内服を開始し，22 日目には術前値に改善した. 術後 31 日目に独歩退院した.

Fig. 3 The depressive lesion in the anterior wall of gastric body was UlⅡ ulcer (a : H-E, low-power view). The background mucosa of the stomach revealed severe chronic active gastritis with intestinal metaplasia and atrophy (b : H-E, low-power view). Helicobacter pylori organisms were also detected in the mucosal layer (arrow, c : H-E, higher-power view).

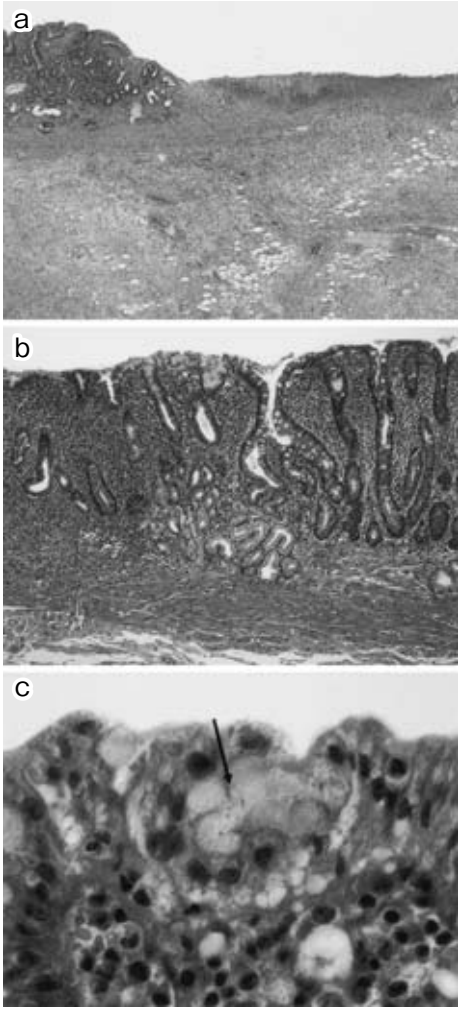

Fig. 4 Microscopic examination of liver biopsy specimen revealed stage 3 of primary biliary cirrhosis. Mild to moderate infiltration of mononuclear inflammatory cells and fibrosis was seen in the portal spaces. The change in bile ducts was severe with decrease and disappearance of bile ducts and luminal dilation. Epitheloid granuloma was also seen (H-E, a : low-power view, b : higher-power view).

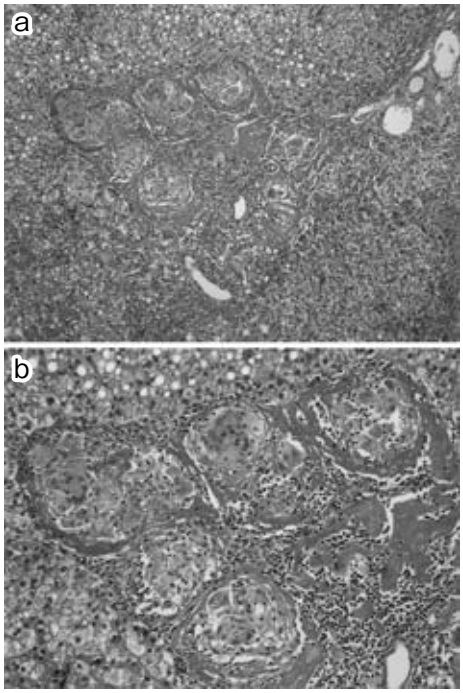

考　察

PBC は中年以降の女性に多く発症する臓器特異的自己免疫疾患である[1]．PBC の予後を最終的に決定するのは肝不全，消化管出血とされている[1]．近年は PBC 患者の予後は改善傾向にあり，5 年生存率は無症候性 PBC（asymptomatic PBC；以下，a-PBC），症候性 PBC（symptomatic PBC；以下，s-PBC）のうち皮膚瘙痒感のみを有するもの（s1-PBC），T-Bil 2.0mg/dl 以上を呈するもの（s2-PBC）でそれぞれ 98%，88%，55%，10 年生存率はそれぞれ 90%，70%，35% と報告されている[2]．一方，PBC には悪性腫瘍が合併することが知られており[3]，Mills ら[4]の報告によると悪性腫瘍の発生率は正常群の 3.5 倍である．欧米の報告では PBC と合併した肝外悪性腫瘍は乳癌が高率である[4)5)]．本邦の全国集計では PBC 3,325 例中 111 例（3.3%）に悪性腫瘍が合併し，その内訳は肝癌 24%，胃癌 22%，大腸癌 10%，乳癌 10% の順である[6]．したがって，PBC の診療においては，肝外悪性腫瘍の検索も行う必要がある．

「胃癌」,「原発性胆汁性肝硬変」をキーワードと

して医学中央雑誌を用いて1983年から2007年1月までの期間で検索しえたかぎりでは，PBCに合併した胃癌の報告は，症例報告6例[7)~12)]，学会抄録14例[13)~26)]の計20例であった．これら20例に自験例を加えた21例を臨床・病理組織学的に検討した（**Table 1**）．

年齢は平均65歳，男性25%，女性75%で，一般にPBCにおける男性の割合は全症例の10%前後とされているのに対して[2)]，男性の割合が多かった．PBCの臨床像はa-PBCが67%，s-PBCが24%で，a-PBCが多かった．PBC以外の自己免疫疾患は19%に認められた．肝組織像は12例で評価されており，Scheuer分類のI期が50%と最も多く，ついでIV期25%，III期17%，II期8%であった．PBC診断後10年以上で胃癌を発症した3例中2例で肝組織の評価がなされていたが，2例ともIII期以上であった．PBC診断から胃癌の診断に至るまでの期間は同時診断が67%と最も多く，PBC診断後10年以上を経過した症例は14%であった[9)26)]．諸家の肝外悪性腫瘍を合併したPBC検討では，PBCの診断と同時期に悪性腫瘍が診断されることが多く，50～77%である[3)8)]．胃癌の組織型は17例で記載があり，分化型65%，未分化型35%で，分化型が多かった．胃癌の深達度は早期癌85%，進行癌15%と早期癌が多かった．リンパ節転移は11例で記載があり，転移あり27%，転移なし73%であった．胃癌に対する治療は手術が中心であり，81%で行われていた．胃癌に合併した潰瘍，*H.pylori*に関する検索は自験例以外にはなされていなかった．

PBCに肝外悪性腫瘍の合併頻度が高い理由として，細胞性・液性免疫機構の関与が推測されているが，PBC自体の発生機序の詳細も明らかではないため，それらの因果関係を示す証拠は示されていない[3)27)]．PBCに合併した大腸癌症例における発癌機序として免疫機構障害による遺伝子異常の可能性が示唆されているが，推論の域を脱していない[3)]．また，これまでのPBCに合併した胃癌症例では発癌の機序に関する記載はない．症例数は極めて少ないが，PBC発症から長期間を経過して発症した胃癌にはPBCの組織学的病期が進行した症例が多いことから，PBCの進行が細胞性・液性免疫機構の障害などの機序により胃癌の発癌に影響を及ぼす可能性がある．

本邦で胃癌はPBCに合併した肝外悪性腫瘍中，最も頻度が高い．胃癌は本邦では悪性新生物死亡全体に占める割合が高い癌であり，その頻度を反映している可能性もあるが，PBCと胃癌の発癌に何らかの関連があることも考えられる．その一因として，*Helicobacter*属があげられる．

*H. pylori*は消化性潰瘍，胃癌に関与することが知られている．疫学的には胃癌の組織型別で*H. pylori*陽性率に差はないとする報告が多く，近年では分化型，未分化型の胃癌のいずれの発生にも関与するとされている[28)]．自験例においては潰瘍および背景の胃粘膜に炎症性変化を認めたことから，*H. pylori*感染がその原因となった可能性が高く，さらに胃癌の発生・進展にも関与した可能性がある．近年，慢性持続感染である*H.pylori*感染は，慢性炎症と強い免疫誘導によりさまざまな消化管外病変と関連があると報告されている[29)]．Nilssonら[30)]は正常群の肝組織では*Helicobacter*属は8.3%であったのに対して，PBCの肝組織では91.7%と高率に検出されたと報告している．Dohmenら[31)]は*H. pylori*感染がPBCと胃体部を中心とした萎縮性胃炎の両者の発生に関わる自己免疫反応を引き起こす可能性があると述べている．自験例では肝組織の病理組織学的検索を行い，*H. pylori*を認めなかった．しかし，Nilssonら[30)]は肝組織の遺伝子診断により*Helicobacter*属を検出しており，自験例でも*H. pylori*が存在する可能性がある．

UDCAはPBC患者の90%以上の症例で投与されているとされ，その作用機序として細胞保護作用，利胆作用などがある[2)]．UDCAは肝生化学検査値の改善のみならず，組織進行度の改善，予後の改善に効果が期待できると考えられているが，PBCの長期予後に対する効果については一定した見解は得られていない[32)]．近年，UDCAの大腸癌や肝癌において発癌抑制効果に関する報告が散見される[33)34)]．UDCAの発癌抑制機序についてはまだ不明であるが，アポトーシス誘導作用が関与

Table 1 Clinical and Pathological Features of the Patients with PBC Associated with Gastric Cancer

	Author	Year	Age/Gender	PBC		Gastric cancer								Other complicated diseases
				Type	Stage	Duration after PBC diagnosis	Site	Macro	Histology	Depth	Node	Stage	Treatment	
1	Onami[7]	1990	73/F	a	I	Simultaneous	antrum	IIc	Int	sm	?	?	Distal gastrectomy	CRST, Sjögren
2	Motoyama[13]	1990	77/F	a	I	Simultaneous	angle	IIc	?	early	?	?	Subtotal gastrectomy	
3	Moriishi[15]	1991	64/F	s	?	Simultaneous	angle	IIc	Dif	early	?	?	Subtotal gastrectomy	
4	Yoshikawa[14]	1991	52/F	a	I	Simultaneous	body	IIa+IIc	Int	sm	?	?	Subtotal gastrectomy	
5	Mitsuhashi[16]	1992	37/F	a	?	2 years ?	?	4?	?	?	?	?	?	
6	Takei[8]	1993	65/M	a	I	11 months	antrum	IIc	Int	m	n(−)	IA?	Subtotal gastrectomy	
7	Takeuchi[17]	1993	56/F	s	III	Simultaneous	angle	IIc	Dif	early	?	?	Subtotal gastrectomy	
8	Kuwata[18]	1994	73/M	a	?	Simultaneous	?	early	?	early	?	?	Endoscopic resection	ITP, MA
9	Tsuura[9]	1998	62/F	s	IV	12 years	?	early	Int	early	?	?	(found by autopsy)	CREST, Sjögren
10	Utagawa[19]	1998	58/F	?	?	1 year	cardia	I	Int	sm	n1(+)	IB?	Gastrectomy	
11	Hirano[20]	1998	65/F	a	?	Simultaneous	body	?	Dif	m	n(−)	IA?	Total gastrectomy	
12	Nitta[21]	1999	75/M	a	?	Simultaneous	body	5	Dif	ss	n3(+)	IIIB	Total gastrectomy	
13	Yamazaki[10]	2000	66/F	a		Simultaneous	body	IIc	Dif	early	?	?	Distal gastrectomy	Myocarditis
14	Asato[22]	2000	63/F	—	?	Gastric cancer preceding	body	IIa	Int	m	n(−)	IA?	Distal gastrectomy	Chronic thyroiditis
15	Miyaguchi[23]	2001	?	a	II	Simultaneous	antrum	II	?	advanced			Subtotal gastrectomy	
16	Kawashima[24]	2001	70/F	a	IV	Simultaneous	antrum	IIa+IIc/IIa	Int	m	n(−)	IA	Distal gastrectomy	HCC
17	Shimizu[11]	2004	65/M	s	IV	Simultaneous	angle	IIa+IIc	Int	sm	n(−)	IA	Total gastrectomy	
18	Tomizawa[25]	2005	70/F	a	I	Simultaneous	pylorus	3	Dif	ss	n1(+)	II	Distal gastrectomy	Colon cancer
19	Hiramatsu[26]	2005	65/F	s	?	40 years	antrum	IIc	Int	early	n(−)	IA?	Distal gastrectomy	
20	Yoshida[12]	2005	69/M	a	I	Simultaneous	body	IIa	Int	m	n(−)	IA	Partial resection	
21	Our case		76/F	a	III	10 years	pylorus	1	Dif	mp	n(−)	IB	Distal gastrectomy	

a：aysmptomatic, s：symptomatic, Int：intestinal type, Dif：diffuse type, ITP：idiopathicthrombocytopenic purpura, MA：megaroblastic anemia, HCC：hepatocellular carcinoma

している可能性が考えられている[32]．自験例は長期間UDCAを投与されており，UDCAが何らかの機序により発癌抑制に寄与した可能性がある．

PBCは肝外悪性腫瘍の合併頻度が高く，生命予後も改善傾向にあるため，PBCの診断時のみならず定期的な肝外悪性腫瘍の検索を行うべきである．自験例はPBCの診断から10年後に発症した胃癌であり，発癌の機序として*H. pylori*感染，PBCの病期の進行による細胞性・液性免疫機構の障害が関与した可能性がある．今後，PBCの肝組織中の*H. pylori*の検出，*H. pylori*とPBCの発症・進行との関係，PBCの進行・病期と胃癌発症の関係，PBC患者におけるUDCAの胃癌などの肝外悪性腫瘍の発癌抑制効果について症例を積み重ねて検討する必要がある．

文　献

1）下田慎治，石橋大海：原発性胆汁性肝硬変（PBC）はなぜ起こるのか？　竹井謙之，川崎誠治編．別冊・医のあゆみ．消化器疾患II．肝・胆・膵．医歯薬出版，東京，2006，p570―572
2）岩崎信二，秋澤直明，大西三朗：原発性胆汁性肝硬変．財団法人日本消化器病学会監修．消化器病診療．医学書院，東京，2004，p173―175
3）境　雄大，小倉雄太，成田淳一ほか：結腸癌を合併した原発性胆汁性肝硬変の1例．日消外会誌 **37**：1549―1554, 2004
4）Mills PR, Boyle P, Quigley EMM et al：Primary biliary cirrhosis：an increased incidence of extrahepatic malignancies? J Clin Pathol **35**：541―543, 1982
5）Wolke A, Schaffner F, Kapelman B et al：Malignancy in primary biliary cirrhosis―high incidence of breast cancer in affected women. Am J Med **76**：1075―1078, 1984
6）井上恭一：原発性胆汁性肝硬変の病態と治療―21世紀への新しい展開．肝・胆・膵　**39**：5―10, 1999
7）大浪更三，菊田　豊，吉田晶子ほか：原発性胆汁性肝硬変症，シェーグレン症候群，CRST症候群が合併し，胃癌切除が行われた1例．日臨免疫会誌 **13**：391―400, 1990
8）武井伸之，額田春彦，佐藤寿志子ほか：胃癌を合併した無症候性原発性胆汁性肝硬変の1例．消内視鏡の進歩　**43**：280―283, 1993
9）津浦幸夫，鈴木利光，伊藤昌幸ほか：胃がんとSjögren症候群を合併し，12年間にわたり臨床経過を観察したprimary biliary cirrhosisの一剖検例．福島医誌　**48**：17―23, 1998
10）山﨑　薫，神山俊典，佐藤千史：胃癌と心筋炎を合併した原発性胆汁性肝硬変（PBC）の1例．内科　**85**：585―587, 2000
11）清水文彰，土屋拓司，鈴木　彰ほか：食道胃静脈瘤を合併した胃癌の1例．日臨外会誌　**65**：958―961, 2004
12）吉田　雅，永坂　敦，小川弥生ほか：早期胃癌術後に所属リンパ節がサルコイド反応を来した原発性胆汁性肝硬変の1例．肝臓　**46**：437―442, 2005
13）本山展隆，小黒　仁，渋谷　隆ほか：早期胃癌を合併した高齢者の無症候性primary biliary cirrhosisの1例．新潟医会誌　**104**：233, 1990
14）吉川　学，中田文子，吉岡　廣ほか：原発性胆汁性肝硬変（PBC）に合併したIIa＋IIc型早期胃癌の一切除例．日消誌　**88**（増）：2471, 1991
15）森石真吾，平林一郎，小林博文ほか：IIc型早期胃癌を合併した原発性胆汁性肝硬変（PBC）の1例．肝臓　**32**（Suppl 2）：140, 1991
16）三橋彦也，坂本弘明，鈴木　秀ほか：無症候性PBCと胃癌を合併した1例．日消誌　**89**（増）：2396, 1992
17）竹内仁司，牧野泰裕，川口憲二ほか：IIc型早期胃癌を合併した原発性胆汁性肝硬変症（PBC）の1例．肝臓　**34**（Suppl 2）：161, 1993
18）桑田成雄，石塚俊晶，鈴木王洋ほか：特発性血小板減少性紫斑病，原発性胆汁性肝硬変症，巨赤芽球性貧血，早期胃癌が合併した1例．日内会関東会抄集　**5**：166, 1994
19）歌川亜希子，山口　修，青柳　豊ほか：原発性胆汁性肝硬変（PBC）の経過観察中に，1年間で直径5cmの隆起型早期胃癌が出現した1例．新潟医会誌　**112**：284―285, 1998
20）平野　裕，海法恒男，橋本正治ほか：原発性胆汁性肝硬変（PBC）合併胃癌の1例．日臨外会誌 **59**（増）：532, 1998
21）仁田豊生，広瀬　一，田辺　博ほか：Leser-Trelat徴候により発見された無症候性原発性胆汁性肝硬変を伴った胃癌の1例．日消外会誌　**32**：690, 1999
22）朝戸　裕，下山　豊，田村明彦ほか：胃癌手術後に認められた原発性胆汁性肝硬変症の1例．日消外会誌　**33**：1280, 2000
23）宮口信吾，丸田和夫，中村光康ほか：原発性胆汁性肝硬変に合併した胃癌の1例．東京医師会誌 **54**：1856, 2001
24）川島吉之，蒔田富士雄，川田　清ほか：肝細胞癌と早期胃癌を合併した原発性胆汁性肝硬変の一症例．日臨外会誌　**62**（増）：726, 2001
25）富沢直樹，小川哲史，小野里康博ほか：原発性胆汁性肝硬変の消化管スクリーニングで胃癌，結腸癌が発見された1例．日消誌　**102**（増）：A828, 2005
26）平松有紀，成高義彦，島川　武ほか：胃癌の合併をみた原発性胆汁性肝硬変（PBC）の1例．日臨外会誌　**66**（増）：876, 2005

27) 佐々木文章，大川由美，田口和典ほか：原発性胆汁性肝硬変の経過中に発見された甲状腺癌の2例．内分泌外科 **12**：161—165, 1995
28) 境 雄大，八木橋信夫，大澤忠治ほか：消化性潰瘍による穿孔・膵への穿通を来した早期胃癌の1例．日消外会誌 **39**：170—175, 2006
29) 白坂大輔，青山伸郎：現在 *H. pylori* との関連性が疑われている消化管以外疾患にはどのようなものがあるか．臨消内科 **20**：49—54, 2005
30) Nilsson HO, Taneera J, Castedal M et al：Identification of Helicobacter pylori and other Helicobacter species by PCR, hybridization, and partial DNA sequencing in human liver samples from patients with primary biliary cirrhosis. J Clin Microbiol **38**：1072—1076, 2000
31) Dohmen K, Shigematsu H, Miyamoto Y et al：Atrophic corpus gastritis and Helicobacter pylori infection in primary biliary cirrhosis. Dig Dis Sci **47**：162—169, 2002
32) 向坂彰太郎，竹山康章，阿南 章：ウルソデオキシコール酸(UDCA)．竹井謙之，川崎誠治編．別冊・医のあゆみ．消化器疾患 II．肝・胆・膵．医歯薬出版，東京，2006，p366—369
33) Akare S, Jean-Louis S, Chen W et al：Ursodeoxycholic acid modulate histone acetylation and induces differentiation and senescence. Int J Cancer **119**：2958—2969, 2006
34) Tarao K, Fujiyama S, Ohkawa S et al：Ulsodiol use is possibly associated with lower incidence of hepatocellular carcinoma in hepatitis C virus-associated liver cirrhosis. Cancer Epidemiol Biomarkers Prev **14**：164—169, 2005

A Case of Gastric Cancer that Occurred Ten Years after Diagnosis of Primary Biliary Cirrhosis

Takehiro Sakai, Koichi Sato, Masanori Tanaka[1], Koji Suto[2],
Akihito Kon, Yasuhiro Sudo and Yoshie Hasegawa
Department of Surgery, Department of Pathology and Laboratory Medicine[1] and
Department of Internal Medicine[2], Hirosaki City Hospital

A 74-year-old woman, treated with ulsodeoxycholic acid for 10 based on a diagnosis of primary biliary cirrhosis（PBC）and referred for bloody stool was diagnosed as having a bleeding gastric ulcer and pyloric stenosis due to advanced gastric cancer, necessitating distal gastrectomy with D2 lymph node dissection and liver biopsy. Macroscopically, a type 1 tumor was located from the pyloric antrum to the duodenum, and was found histopathologically to be poorly differentiated adenocarcinoma invading to the muscular layer. The final stage of gastric cancer was IB. An Ul-II ulcer was also seen in the anterior wall of the gastric body, and *Helicobacter pylori* was detected from the background mucosa. Histologically, the liver biopsy indicated stage 3 based on Scheuer's classification. The postoperative course was uneventful except for transient liver dysfunction. The patient was discharged on postoperative day（POD）31. Patients with PBC sometimes have extrahepatic malignancies, and reports of gastric cancer coexisting with PBC are relatively rare. Gastric cancer occurring more than a decade after PBC diagnosis is very rare. Patients with PBC should thus be examined carefully for extrahepatic malignancies, including the gastrointestinal tract during follow-up.

Key words：primary biliary cirrhosis, gastric cancer, *Helicobacter pylori*

〔Jpn J Gastroenterol Surg 40：1781—1787, 2007〕

Reprint requests：Takehiro Sakai Department of Surgery, Hirosaki City Hospital
3-8-1 O-machi, Hirosaki, 036-8004 JAPAN

Accepted：March 28, 2007

©2007 The Japanese Society of Gastroenterological Surgery Journal Web Site：http://www.jsgs.or.jp/journal/