日消外会誌　40（11）：1788～1792，2007年

症例報告

胃悪性リンパ腫自然穿孔の1例

名古屋市立東市民病院外科

田中　達也　　岩佐　麻衣　　羽田　裕司
柴田　康行　　西脇　巨記　　田中　宏紀

胃悪性リンパ腫自然穿孔の1例を経験したので報告する．症例は84歳の女性で，食思不振で他院を受診，胃体部大彎側に隆起性病変を指摘された．胃悪性リンパ腫・diffuse large Bcell lymphomaと診断され，化学療法目的で当院に入院した．化学療法前の第2病日・昼食後に腹痛と発熱が出現，胃悪性リンパ腫穿孔と診断し，開腹術を行った．胃は全体に硬化しており胃体部前壁大彎よりに1cm大の穿孔部を認めた．高齢で全身状態が不良であったことから穿孔部閉鎖，大網被覆術を行った．これにより，全身状態が改善したため第28病日に幽門側胃切除術を行った．胃体中部大彎側に9×8cmの潰瘍を伴う巨大な腫瘤を認め，胃悪性リンパ腫・diffuse large Bcell lymphomaと診断した．術後第59病日内科転科となった．胃悪性リンパ腫の自然穿孔例は，過去23年間の本邦報告例を検索したところ自験例を含めて24例とまれであり，ここに報告する．

はじめに

胃悪性リンパ腫の化学療法中に穿孔が起きる可能性があることは知られている[1]が，自然穿孔が起きることはまれであり[2]，過去23年間の本邦報告例は医学中央雑誌で検索した範囲で（期間：1983年～2006年6月，キーワード：「胃悪性リンパ腫」「穿孔」）自験例を含めて24例のみである．

症　例

症例：84歳，女性

主訴：食思不振

既往歴：73歳時，脳梗塞．78歳時，白内障，右大腿骨骨折．

現病歴：平成17年9月頃より食欲不振あり，同年12月初旬前医を受診した．上部消化管内視鏡検査で胃体部大彎側に隆起性病変を指摘され，生検にてdiffuse large B cell lymphomaと診断された．平成17年12月下旬化学療法目的に当院血液内科へ紹介され入院となった．入院翌日昼食後腹痛と37.8度の発熱が出現，腹部に著明な圧痛を認め，反跳痛も認めた．発症時血液検査所見ではWBC8,700/μl，CRP14.6mg/dlと著明な炎症所見の上昇を認めた．

入院時現症：身長138cm，体重37.7kg，体温36.9度，血圧120/66mmHg，食事摂取は少量可能であった．左悸肋部に圧痛を伴う腫瘤を触知した．

入院時血液検査所見：WBC 9,100/μl，Hb 8.4 mg/dl，Plt 30.3×10^4/μl，CRP 9.7mg/dl，GOT48 IU/*l*，LDH 336IU/*l*，可溶性IL-2レセプター2,100U/mlと貧血，炎症所見の上昇，肝逸脱酵素の上昇，可溶性IL-2レセプターの上昇を認めた．

上部消化管内視鏡検査（前医で施行）：胃体下部大彎側に2型の潰瘍を伴った隆起性病変，（佐野の分類で決潰型）を認めた（**Fig. 1**）．生検でdiffuse large B cell lymphomaと診断された．

発症時腹部CT：肝外側に腹水，腹腔内遊離ガスを認め，胃周囲に腹腔内遊離ガスがみられた．また，胃壁の肥厚も認めた（**Fig. 2**）．

以上から，上部消化管穿孔，特に胃悪性リンパ腫穿孔の疑いが強いと診断し，開腹手術を行った．

手術1：腹腔内には約700mlの膿性の腹水が貯留していた．胃は全体に硬化しており体部前壁大

＜2007年4月25日受理＞別刷請求先：田中　達也
〒464-0071　名古屋市千種区若水1―2―23　名古屋市立東市民病院

Fig. 1 A gastrointestinal fiberscope examination revealed an ulcerated lesion surround by mound (excarvated type) involved grater curvature of the gastric body.

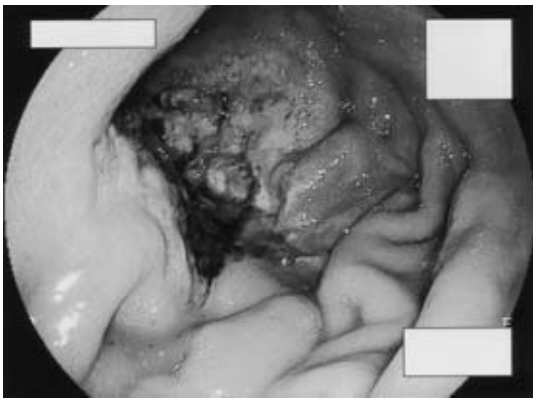

Fig. 2 Abdominal computed tomography：CT film shows free air and asites in the lateral side of liver. And around stomach, it show free air, asites, thickness of stomach, too.

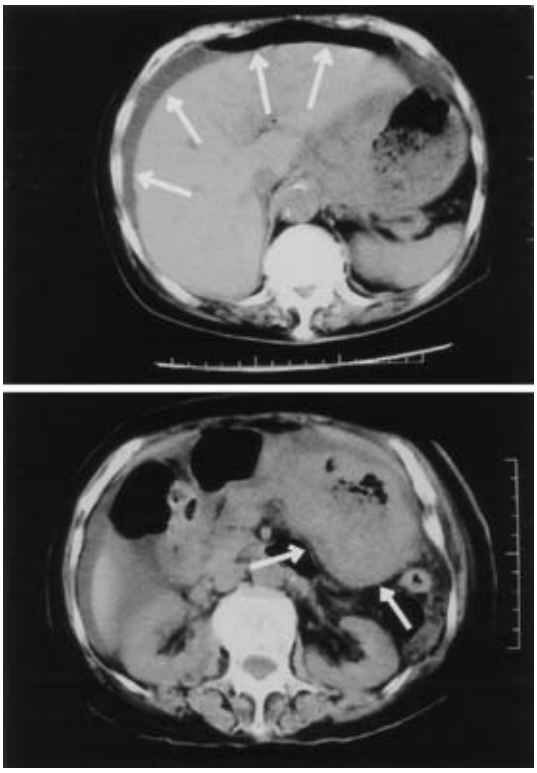

彎よりに1cm大の壊死部を認めた．また，大網に10cm大の腫瘤を認め，横行結腸に癒着していた．高齢で全身状態も不良であったことから手術は穿孔部を縫合閉鎖し，そのうえから大網を被覆するにとどめた．腹腔内を十分洗浄後，ドレナージチューブを留置し，手術を終えた．

経過：術後は合併症なく経過し，術後8日目より飲水を開始した．前医でのガリウムシンチグラフィーの結果では病巣は胃のみにとどまっていること，腫瘍穿孔後に化学療法を行うことで再穿孔の可能性があることから第28病日，幽門側胃切除術を行った．

手術2：胃体中部に10cm大の腫瘍があり，小彎側のリンパ節は一塊となっていた．大網にあった腫瘤はこの時点では横行結腸への浸潤を認めなかった．このため，横行結腸を切除しなくても腫瘍は切除可能と判断し，幽門側胃切除術（D1郭清），Billroth I法再建を行った．

切除標本：胃体中部大彎側前壁よりに9×8cmの潰瘍を伴う巨大な腫瘍があり，この潰瘍の底部が穿孔していた（**Fig. 3**）．

病理組織学的検査所見：HE標本にて異形リンパ球のびまん性増殖を認めた．核分裂像も多く認められ，アポトーシスとなっている細胞も多数認められた．また，免疫染色でCD19，20が陽性でdiffuse large B cell lymphomaと診断した．切除した小彎側リンパ節に腫瘍細胞を認め，Modified Ann-Arbor分類ではStage II_1と診断した（**Fig. 4**）．第59病日退院，内科に転科となった．本人希望から術後補助化学療法は行っていない．初回手術から8か月後頸部リンパ節に再発があったが，化学療法にて完全寛解となり13か月後現在生存中である．

考　察

胃悪性リンパ腫の穿孔の頻度は福田ら[3]の報告によると5%以下である．なかでも自然穿孔例はまれで，医学中央雑誌で検索しえた範囲内では（期間：1983年～2006年6月，キーワード：「胃悪性リンパ腫」「穿孔」）本症例を含めて24例しかなかった．森ら[4]が23例の集計をしており，治療の困難さを述べている．本症例を含む本邦報告24例をまとめた（**Table 1**）．部位は胃体中部が15

Fig. 3　Gross appearance of the resected specimen demonstrates 9×8 cm ulcerated tumor in the middle and lower part of the stomach.

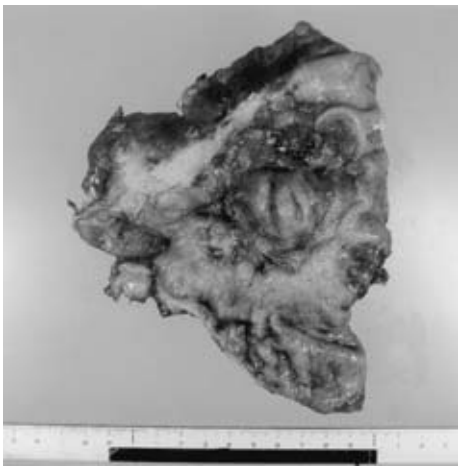

Fig. 4　Microscopically, lymphoma cells with many fissiones were recognized in the tumor. Immunohistochemical staining was positive for CD20. We diagnosed as a Diffuse Large B Cell Lymphoma.

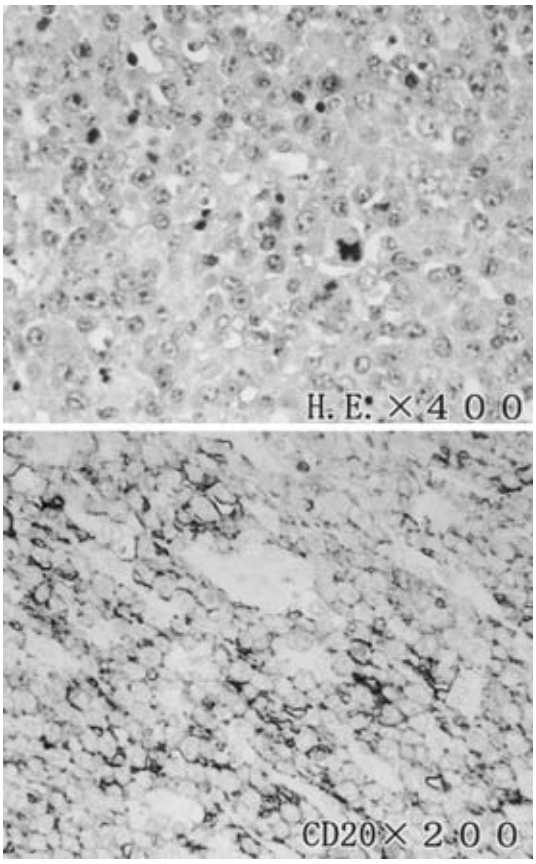

例，胃体下部が12例と中，下部に多い．腫瘍径は15～250mm，平均は67.6mmと比較的大きく，佐野の肉眼的分類では決潰型が8例，潰瘍型が5例と潰瘍を伴う形態のものが多い．また，組織学的分類ではdiffuse large cell typeが11例と多い．しかし，胃悪性リンパ腫の母集団では肉眼的分類は混在することが多く[5]，組織学的分類ではdiffuse cell typeが多い[6]ことから，実際穿孔に注意すべき症例としては腫瘍径が大きく，潰瘍を伴う形態のものと考える．

森らはまた，術前診断がついている報告例は23例中5例と少ないとしている．本症例は前医で精密検査の後当院に転院し，治療をする前の段階で穿孔しており，術前に診断が得られている．通常診断がつき次第治療を開始するため診断のついた腫瘍による消化管自然穿孔は少ないと考える．

胃悪性リンパ腫が化学療法施行中に穿孔を起こす可能性があることは知られており[1]，化学療法の施行中に穿孔を起こす確率を境ら[7]は0～25%としている．本症例では化学療法をまだ行ってはいなかったが，腫瘍径も90mmと大きかったこともあり，化学療法を行っていてもその途中で穿孔を起こす危険性があったと考えられる．

また，現在は手術療法が一般的に行われている胃agressive悪性リンパ腫に対しても，近年非外科的治療が試みられてきている．中村ら[8]はdiffuse large Bcell lymphomaを含む胃原発B細胞性リンパ腫に対して調査を行い，外科的切除と保存的治療法とで予後に差がなかったとしている．また，目良ら[9]は胃agressive悪性リンパ腫に対して化学放射線療法を行い，高率で胃温存が可能であったと報告している．以前は外科的治療によって病変部位が切除され，穿孔が回避されていた症例も，今後胃悪性リンパ腫に対する非外科的治療が進むと穿孔を来す可能性があり，非外科的治療が進むとしても穿孔の危険性の高い腫瘍の大きい潰瘍を伴う症例は手術で病変を切除する必要があると考える．

穿孔時の治療に関して新庄ら[10]は大網充填術を

Table 1 Reported 24cases of malignant lymphoma of the stomach with perforation in Japan

			Mean
1.	Age	14 ～ 87years old	56 years old
2.	Tumor size	15 ～ 250mm	67.6mm
3.	Prognosis	0.5 ～ 62months	18months
			No. of cases
4.	Sex	male	14
		female	10
5.	Location	U	3
		M	15
		L	12
		D	2
6.	Sano's classification	ulcerative	5
		excarvated	8
		proturated	1
		superficial	1
7.	LSG classification	Diffuse Large Cell	11
		Diffuse Midium Cell	5
		MALT	1
8.	Operation	subtotal gastrectomy	13
		total gastrectomy	4
		Pancreaticoduodenectomy	1
		Closure	2

行った後幽門側胃切除術を行い，良好な結果を報告しているが，井口ら[11]，小野ら[12]は大網充填術のみを行い，その後化学療法を行うことで良好な結果をあげている．本症例は高齢で全身状態が不良であり，腫瘍も大きく切除は困難と考え，穿孔時は穿孔部閉鎖術を行った．そして，術後の化学療法後で再度穿孔が起こる可能性が否定できなかったこと，腫瘍が胃に限局していたことから全身状態が改善後に病巣の切除を行った．穿孔部閉鎖術後の治療に関しては穿孔部が安定した後に化学療法または手術療法を全身状態，腫瘍の進行度，再穿孔の可能性を総合的に検討して決める必要性があると考える．本症例では胃周囲リンパ節に腫瘍細胞が認められたため，可能ならば術後補助化学療法が望ましかったと思われるが，本人希望により行っていない．初回手術から8か月後頸部リンパ節に再発があったが，化学療法にて完全寛解となり13か月後現在生存中である．

切除標本の病理学的検索にご指導，ご協力を頂きました名古屋市立東市民病院病理科の小川久美子先生に深謝致します．

なお，本論文の要旨は第271回東海外科学会（2006年4月，名古屋）にて報告した．

文　献

1）佐野　武，片井　均，笹子三津留ほか：胃悪性リンパ腫の治療方針．消外　**19**：63―67, 1996
2）塩見尚礼，渡辺英二郎，梅田朋子ほか：穿孔性腹膜炎をきたした胃悪性リンパ腫の1例．癌の臨　**43**：25―28, 1997
3）福田直人，館花明彦，山川達郎ほか：巨大な胃悪性リンパ腫による潰瘍穿孔の1例．日臨外会誌　**59**：698―701, 1998
4）森隆太郎，三浦　勝，高橋徹也ほか：胃穿孔および小腸閉塞で発症した悪性リンパ腫の1例．日臨外会誌　**66**：1903―1907, 2005
5）光永　篤：悪性リンパ腫．竹本忠良，長廻　紘編．消化管内視鏡診断テキスト①　食道・胃・十二指腸．第2版．文光堂，東京，2000，p209
6）光永　篤：悪性リンパ腫．竹本忠良，長廻　紘編．消化管内視鏡診断テキスト①　食道・胃・十二指腸．第2版．文光堂，東京，2000，p208
7）境　雄大，小倉雄太，成田淳一ほか：悪性リンパ腫の化学療法中に胃穿孔による腹膜炎をきたした1例．癌の臨　**49**：427―429, 2003
8）中村昌太郎，松本主之，中村滋郎ほか：胃原発B細胞性リンパ腫の治療と予後．胃と腸　**39**：261―275, 2004
9）目良清美, 石倉　聡, 飛内賢正ほか：限局期胃 Aggressive リンパ腫に対する非外科的治療：多施設共同 prospective study．日癌治療会誌　**39**：407, 2004
10）新庄仁美，常盤和明，呉　成徹ほか：胃穿孔にて発症した小児胃悪性リンパ腫の1例．小児がん　**31**：542, 1994
11）井口雅史，伏田幸夫，西村元一ほか：胃悪性リンパ腫化学療法後の胃穿孔を大網充填閉鎖法にて救命しえた1例．癌の臨　**44**：296―300, 1998
12）小野成夫，田中豊治，吉野肇一：悪性リンパ腫穿孔例の検討．日腹部救急医会誌　**17**：710, 1997

A Case of Malignant Lymphoma with Spontaneous Gastric Perforation

Tatsuya Tanaka, Mai Iwasa, Hiroshi Haneda, Yasuyuki Shibata,
Naoki Nishiwaki and Hironori Tanaka
Department of Surgery, Nagoya City Higashi Municipal Hospital

We report a rare case of primary gastric lymphoma with spontaneous perforation. An 84-year-old woman admitted elsewhere for anorexia and diagnosed with gastric diffuse large B cell lymphoma suffered acute abdominal pain after a meal 1 day after admission to our hospital. Based on a diagnosis of a gastric perforation due to malignant lymphoma, we conducted emergency surgery, finding a 1cm perforation in the middle greater curvature of the stomach. Due to the woman's poor condition and an age, we temporarily closed the perforation with an omental patch and, 27 days later when her condition had improved, we conduced distal gastrectomy. Eight weeks and 2days after initial surgery, she was transferred to the internal medicine department. In so far as we know, only 24 spontaneous perforations in gastric malignant lymphoma, including our case, have been reported in the Japanese literature in the last 23 years.

Key words：gastric malignant lymphoma, spontaneous perforation

〔Jpn J Gastroenterol Surg 40：1788—1792, 2007〕

Reprint requests：Tatsuya Tanaka　Department of Surgery, Nagoya City Higashi Municipal Hospital
1-2-23 Wakamizu, Chikusa-ku, Nagoya, 464-0071 JAPAN

Accepted：April 25, 2007

©2007 The Japanese Society of Gastroenterological Surgery　Journal Web Site：http://www.jsgs.or.jp/journal/