日消外会誌　40（11）：1793～1798，2007年

症例報告

腹腔内出血を伴った大網の inflammatory myofibroblastic tumor の１例

熊本市民病院外科，同　臨床病理科[1]，八代総合病院外科[2]

上村眞一郎　島田　信也[2]　古橋　聡　田嶋ルミ子
横山　幸生　馬場憲一郎　松田　正和　有馬　信之[1]

症例は47歳の男性で，2006年4月，上腹部痛で救急外来を受診した．WBC 15,200/mm^3，CRP 22.63mg/dlと高度な炎症反応を認めた．腹部CTでは胃壁と連続する造影効果のない約7cmの腫瘤が存在し，骨盤内にはCT値の高い腹水を認め血液が示唆された．抗生剤の点滴にて，炎症所見は速やかに改善し腹痛も消失したが，炎症と内部に血腫を伴ったgastrointestinal stromal tumorの可能性もあるため手術を施行した．腫瘤は胃幽門前庭部大彎に広範囲に接しており部分切除は困難であったため，幽門側胃切除術を施行した．術後の病理組織学的検査で，腫瘤の主座は大網脂肪織にあり，中心部は出血を伴いその周囲の脂肪織内に線維化と，リンパ球や形質細胞を主体とした炎症細胞浸潤がみられた．免疫組織学的検査では，増殖する紡錘形細胞はvimentin，smooth muscle actin，desminに陽性で，myofibroblastと考えられinflammatory myofibroblastic tumorと診断された．

はじめに

炎症性筋線維芽細胞性腫瘍（Inflammatory myofibroblastic tumor；以下，IMT）は，リンパ球や形質細胞などの浸潤を伴う筋線維芽細胞の増殖からなる腫瘍性病変である[1]．今回，腹腔内出血を伴い，腹痛で発症した大網のIMTの１例を経験したので文献的考察を加えて報告する．

症　例

患者：47歳，男性

主訴：上腹部痛

既往歴：42歳に不整脈を指摘されたが治療の必要なしと言われた．腹部打撲や腹部手術の既往なし．

家族歴：叔父が肝細胞癌，祖母が高血圧．

現病歴：2006年4月上旬，上腹部痛で当院救急外来を受診．心窩部に圧痛を認めたが腹膜刺激症状はなかった．採血ではWBC 12,400/mm^{3}と軽度の上昇以外は正常範囲であった．夜間当直医により消化性潰瘍が疑われ，プロトンポンプインヒビターの処方を受けたが症状は改善せず，翌日再び救急外来を受診し，腹部CTで腹腔内腫瘤を認め精査加療目的で当院消化器科に入院となった．

入院時現症：身長180cm，体重90kg，体温38.5℃，血圧119/68mmHg，脈拍102回/分，整．貧血，黄疸はなかった．上腹部に著名な圧痛を認めたが，腫瘤は触知しなかった．表在リンパ節も触知しなかった．

入院時検査所見：WBC 15,200/mm^3，CRP22.63mg/dlと高度な炎症反応を認めた．腫瘍マーカーは正常範囲内であった（**Table 1**）．

腹部超音波検査結果：肝臓の外側区域下面に接して6×6×3cmの充実性腫瘤を認めた（**Fig. 1**）．

入院時の腹部CT：胃壁に連続して大きさが6.7×3.5cmで不整形の腫瘤が認められた．その内部は均一でCT値は60HUと高く，造影効果はなく血腫が疑われた（**Fig. 2a**）．周囲の脂肪織の濃度の上昇を伴っていた．Douglas窩にCT値の高い腹水を少量認め血液と思われた（**Fig. 2b**）．

入院時Hbが17.0g/dlであったが，3日後には14.8g/dlと低下し，腫瘤内血腫とダグラス窩の血液量のフォローのため，入院5日後に腹部CTを

＜2007年4月25日受理＞別刷請求先：上村眞一郎
〒862-8505　熊本市湖東1丁目1―60　熊本市民病院外科

Table 1　Laboratory data on admission

WBC	15,200 /mm^3	γ-GTP	70 IU/*l*
Hb	17.0 g/dl	T-Bil	2.2 mg/dl
Plt	20.5×10^4 /mm^3	AMY	27 IU/*l*
TP	7.1 g/dl	PT	126 %
Alb	5.1 g/dl	APTT	88 %
BUN	11.0 mg/dl	Na	137 mEq/*l*
Cr	0.54 mg/dl	K	3.9 mEq/*l*
AST	25 IU/*l*	Cl	103 mEq/*l*
ALT	41 IU/*l*	CRP	22.63 mg/dl
LDH	192 IU/*l*	CEA	1.7 ng/ml
		CA19-9	17.8 U/ml

Fig. 1　Ultrasonography showed a solid tumor, 6×6×3 cm in size, which was in contact with lateral segment of liver.

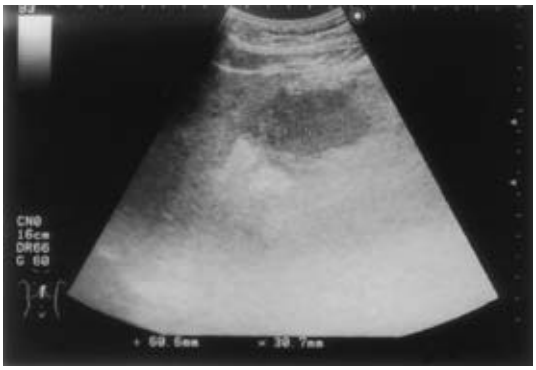

再検した．

入院5日後の腹部CT：腫瘤は大きさが7.2×3.8cmとわずかに増大し，内部のCT値が一部低下していた．Douglas窩の腹水は減少していた．

入院12日後の腹部CT：腫瘤は大きさが6.5×3.0cmと縮小傾向にあった．Douglas窩の腹水は消失していた．

上部，下部消化管内視鏡検査：特に異常を認めなかった．

以上より，胃壁由来の炎症と血腫を伴った壁外性発育腫瘍を疑った．抗生剤の点滴を行ったところ，炎症所見と腹痛は改善した．しかし，腹部打撲の既往がなく，胃壁との連続性があることから，内部に血腫を伴ったgastrointestinal stromal tumor（以下，GIST）の可能性もあるため，切除の適応と考え手術を施行した．

手術所見：上腹部正中切開で開腹した．腹水や

Fig. 2　Computed tomography（CT）scan of abdomen revealed non-enhanced intra-abdominal tumor connected to the stomach wall (a), and ascites which was supposed to blood（b）.

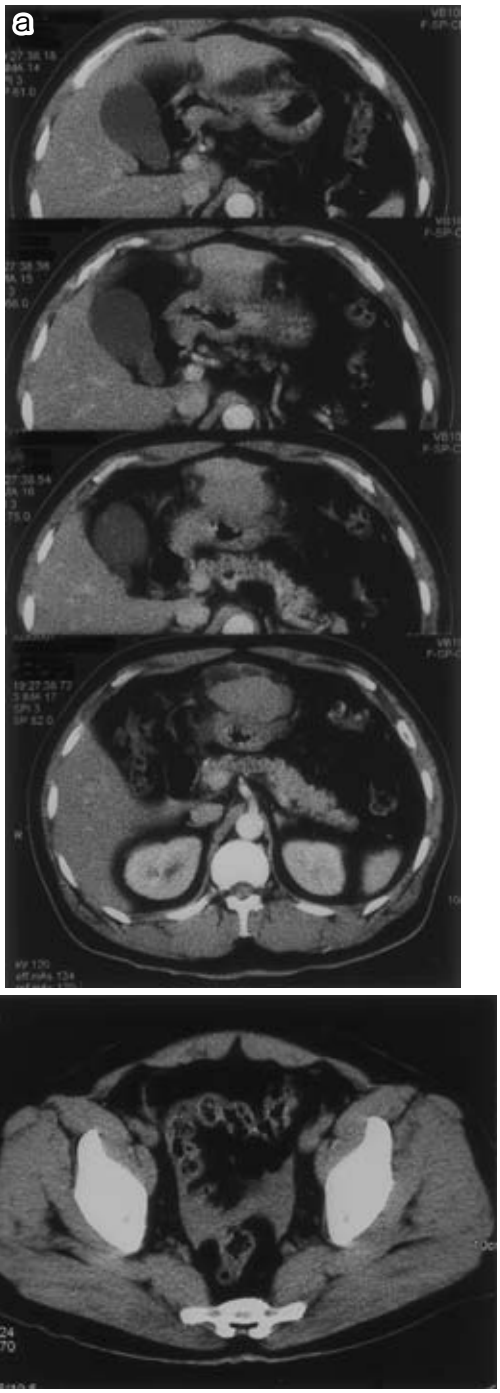

Fig. 3 On laparotomy, a hard tumor was noted at the greater curvature of the gastric antrum and was in contact with lateral segment of liver hard.

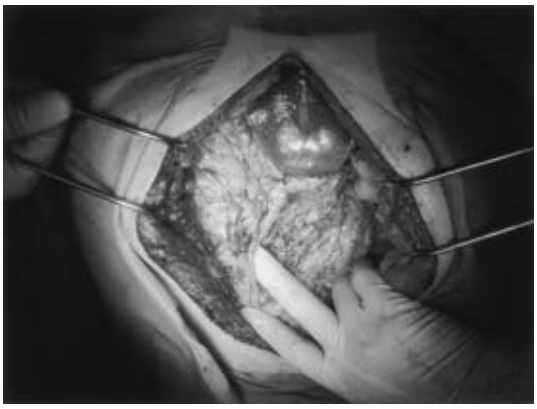

腹膜播種，肝転移はなかった．胃の幽門前庭部大彎側に約 8cm の硬い腫瘤があり，それは肝外側区域に強固に癒着し，横行結腸が牽引されていた（**Fig. 3**）．腫瘤と肝外側区域を剥離し，大網を温存しながら腫瘤と横行結腸間膜を切離した．腫瘤は胃の幽門前庭部大彎側の大半を占め，胃部分切除では術後の狭窄が予想されたため，幽門側胃切除術を施行した．N0.4d リンパ節を術中迅速病理組織学的診断に提出したが，悪性の所見はなく炎症であった．胃切除後，腫瘤の一部を迅速病理組織学的診断に提出したがこちらも炎症であった．

標本所見：胃壁と連続する腫瘤は胃の漿膜側に突出し，割面では内部に出血を伴っていた（**Fig. 4a，b**）．

病理組織学的検査所見：腫瘤の主座は大網脂肪織にあり，中心部は出血性壊死に陥っているが，その周囲には脂肪織内に線維化とリンパ球や形質細胞を主体とした炎症細胞浸潤がみられた（**Fig. 5a**）．免疫組織学的検査では，増殖する紡錘形細胞は vimentin，smooth muscle actin，desmin に陽性で， myofibroblast と考えられた（**Fig. 5b～d**）．術前には GIST も疑っていたが，CD34 と S100 は陰性，*c-kit* は紡錘形細胞の細胞質に淡く陽性に見えるが GIST に見られるような強陽性所見ではなく，GIST としては典型的ではなかった．以上から，IMT と診断された．

合併症なく経過し，術後 14 日目に軽快退院し

Fig. 4 The resected specimen revealed a tumor located on the side of serosa of the stomach (a). No lesion was observed on the side of mucosa (b). The cut surface of the resected specimen revealed the tumor located on the side of serosa of the stomach. And the tumor had blood inside itself (c).

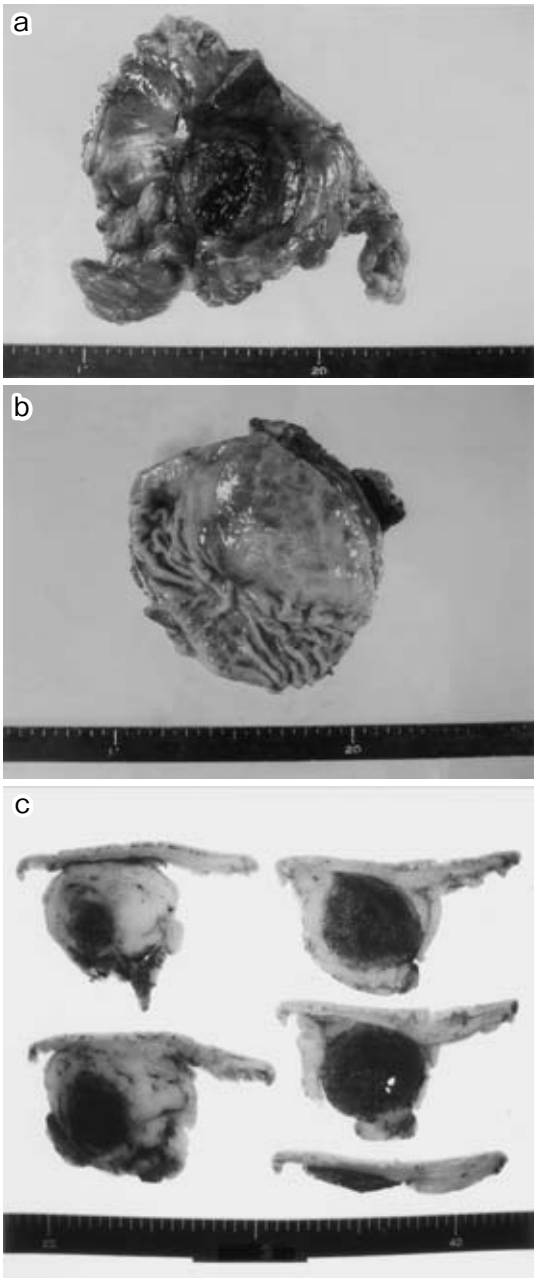

Fig. 5　Histopathologically, the tumor was a hyperplasia of spindle cells with infiltrasion of lymphocytes and plasma cells (a). (HE stain ×40) Immunohistrogically, vimentin (b), smooth muscle actin (c) and desmin (d) were positive in those spindle cells. (×200)

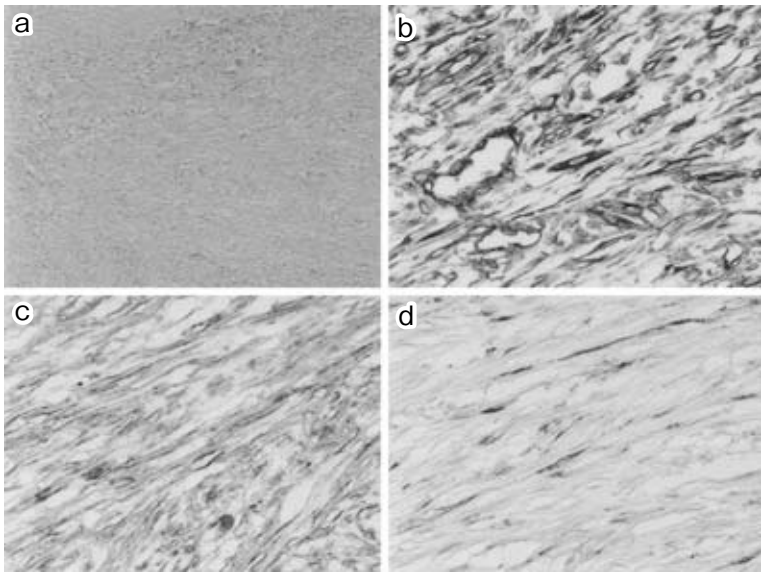

た．術後6か月の現在再発なく通院中である．

考　察

従来，炎症性偽腫瘍 inflammatory pseudotumor，黄色腫状偽腫瘍 xanthomatous pseudotumor，形質細胞性偽腫瘍 plasma cell pseudotumor，形質細胞性肉芽腫 plasma cell granuloma，炎症性筋線維芽細胞性増殖 inflammatory myofibroblastic proliferation，好酸球性肉芽腫 eosinophilic granuloma などとして報告されてきた病変の多くが筋線維芽細胞を主な構成細胞としていることから，近年このような病変を IMT と呼称することが多くなってきた．1990年に Pettinato ら[1]は，肺の炎症性偽腫瘍（inflammatory pseudotumor：以下，IPT）の検索でその主な構成細胞が筋線維芽細胞であることから，IPT を IMT と命名した．IMT は WHO の軟部組織腫瘍の分類では，良性と悪性の中間群に分類され[2]，良悪性境界病変あるいは低悪性度腫瘍と見なされている[3]．Inflammatory fibrosarcoma は WHO の軟部組織腫瘍の分類では IMT と区別せずに取り扱われているが[2]，IMT のなかで異型度の高いものを示していると考えられる[4]．しかし，悪性度の指標となるものは明確にされていない．

医学中央雑誌で1990年から2006年までの期間において，「IMT」と「大網」，「IMT」と「greater omentum」をキーワードにして検索したところ，会議録を除いて，症例報告が1例[5]あるだけである．そこで，同様に医学中央雑誌で1990年から2006年までの期間において，「IMT」をキーワードにして検索すると，会議録を除いて40数例の報告があり，全身の広範な軟部組織に発生していた．そのうち腹腔内発症例は24例あり，腸間膜[6]8例，腹膜[7]または腹腔内4例，大網[5]1例，小腸[8]2例，結腸[9]1例，直腸[10]1例，膵臓[11]1例，腎臓[12]3例，膀胱[13]3例などが原発臓器で，腸間膜，腹膜，泌尿器系などが目立ち，腹腔内発症例が比較的多い．一方，腹腔外発症では肺[14]に8例と多く，その他耳下腺[15]2例，上顎洞[16]，声帯[17]，大腿[18]，乳腺[19]など全身の臓器での報告がみられた．全身的には，腸間膜や肺でその発症が多かった．

ところで，1990年に IMT という疾患が提唱される以前の1983年から2006年までの期間におい

て，医学中央雑誌で「IPT」と「大網」,「IPT」と「greater omentum」をはじめとして，IMT の同義語と「大網」,「greater omentum」をキーワードにして検索したが，会議録を除いてその報告例はなかった．

IMT の成因として，Epstein-Barr virus などの感染[20]，外傷，副腎皮質ホルモン使用，手術，放射線照射など非感染性の刺激に対する免疫異常などの説があるが，真の腫瘍とする説もあり，まだ明らかではない[4]．

我々が検索しえた腹腔内発症の IMT24 例の集計では，年齢は 8 か月から 74 歳までと広範で，小児例が 12 例と半数を占め，男性 15 例，女性 9 例でやや男性に多くみられた．症状として腹痛，発熱，腹部腫瘤触知，貧血などが挙げられるが，無症状のものもあり，特異的なものはない．血液検査，画像所見から IMT と確定診断することは難しいことから，外科的切除または生検で診断が確定することが多い．

組織学的特徴として，核小体の明瞭な myofibroblast 様の紡錘形細胞がリンパ球や形質細胞の浸潤を伴い増生し，核分裂像は通常乏しく，異型核分裂像は認められない[3]．IMT と診断するには，免疫染色を行う必要があり，増生した紡錘形細胞が筋原性マーカーである smooth muscle actin, vimentin などに陽性を示す[4]．治療は浸潤のある周辺臓器を含めた腫瘤の外科的切除が一般的である．切除が不完全になると局所再発の危険が高くなる[3)4]．化学療法や放射線療法の有効性は示されていない[3]．

従来の IPT として報告されているものの，なかには確定診断を得るためにエコー下あるいは CT 下に針生検が行われた症例がある．それで，IPT と診断され，経過観察で自然消退したり，大きさや画像所見に変化のない胃や肝臓の症例報告がある[21)22]．これらは，結果的に良性の範疇の腫瘍であったものと思われる．IMT の悪性度に関しては判断基準が不明確であり，悪性度の高い IMT との鑑別は病理組織学的にも困難とされる[23]．遠隔転移を認めないものの，局所再発率が約 25% と高率で局所再発例の 22% が腫瘍死したという報告[4]や，部分的に悪性化を示したという報告[24]があることと，術前，術中に悪性度を判定することが不可能であることから，自験例のように十分な surgical margin をとった完全切除を行うべきと考える．

自験例では，当初 CT で腹腔内出血が示唆されており，これは腫瘍由来であった可能性があることから，切除後の局所再発だけでなく腹膜播種の可能性を念頭において厳重に経過観察する必要がある．

我々は，まれな大網由来の IMT を経験した．本例の原因は不明であるが，malignant potential をもつ腫瘍性病変として，完全切除を目指すことが重要であると思われる．

文　献

1) Pettinato G, De Rosa N, Dehner LP：Inflammatory myofibroblastic tumor（plasma cell granuloma）；clinicopathologic study of 20 cases with immunohistochemical and ultrastructural observation. Am J Clin Pathol **94**：538—546, 1990
2) Weiss SW：Histological typing of soft tissue tumors. Second edition. WHO. Springer-Verlag, Berlin, 1994, p48
3) Coffin CM, Humphrey PA, Dehner LP et al：Extrapulmonary inflammotory myofibroblastic tumor：a clinical and pathological suevey. Semin Diagn Pathol **15**：85—101, 1998
4) Coffin CM, Watterson J, Priest JR et al：Extrapulmonary inflammotory myofibroblastic tumor（inflammotory pseudotumor）：a clinicopathologic and immunohistochemical study of 84 cases. Am J Surg Pathol **19**：859—872, 1995
5) 秦　宏，車谷　宏，松原藤継：大網の Inflammatory myofibroblastic tumor の 1 例．病院病理 **15**：47, 1997
6) 堀江　靖，加藤雅子：腸間膜の Inflammatory Myofibroblastic Tumor（Inflammatory Pseudotumor）の 1 例．岡山外科病理誌　**33**：52—53, 1996
7) 多武保光宏，近藤秀明，北内誉敬ほか：後腹膜 Inflammatory myofibroblastic tumor の 1 例．泌紀 **49**：273—276, 2003
8) 佐藤　龍，太田智之，村上雅則ほか：腸管 Behcet 病に合併した回腸 inflammatory myofibroblastic tumor の 1 例．胃と腸　**39**：115—120, 2004
9) 藤木真人，小笠原敬三，岡本竜弥ほか：横行結腸狭窄をきたした inflammatory myofibroblastic tumor の 1 例．外科　**66**：223—227, 2004
10) 岩本高行，三好和也，大塚眞哉ほか：腹腔内出血で発症した直腸 inflammatory myofibroblastic tumor の 1 例．日消外会誌　**36**：1636—1640, 2003

11) Yamamoto H, Watanabe K, Nagata M et al：Inflammatory myofibroblastic tumor（IMT）of the pancreas. J Hepatobiliary Pancreat Surg **9**：116—119, 2002
12) 吉田宗一郎，渡邊　徹，吉永敦史ほか：腎盂に発生した炎症性筋線維芽細胞性腫瘍の1例．泌紀 **52**：31—33, 2006
13) 堀田成紀，水野和徳，山崎治幸ほか：横紋筋肉腫との鑑別が困難であった膀胱原発 inflammotory myofibroblastic tumor の8ヶ月男児例．小児がん **38**：48—52, 2001
14) 水野幸太郎，深井一郎，村田哲也ほか：葉間浸潤を呈した炎症性筋線維芽細胞腫瘍．胸部外科 **59**：102—105, 2006
15) 小林吉史，柳内　充，高原　幹ほか：頭頸部炎症性筋線維芽細胞腫瘍の3例．耳鼻臨床 **95**：1075—1081, 2002
16) Karakoek M, OEzer E, Sarilbrahim I et al：Inflammatory myofibroblastic tumor (inflammotory pseudotumor）of the maxillary sinus mimicking malignancy：a case report of an unusual location (is that a true neoplasm？). Auris Nasus Larynx **29**：383—386, 2002
17) 渡邊香奈，石田　卓，井上恵一ほか：気道閉塞による非心原性肺水腫をきたした声帯 Inflammatory Myofibroblastic Tumor（IMT）の1例．気管支学 **27**：547—550, 2005
18) 森永敏生，土屋弘行，毛利良彦ほか：右大腿部軟部腫瘍の1例．東海骨軟部腫瘍 **11**：71—73, 2000
19) 山田公人，小鹿雅和，松林　純ほか：低悪性度乳腺紡錘形細胞腫の1例．東京医大誌 **64**：305—308, 2006
20) Arber DA, Kamel OW, van de Rijin M et al：Frequent presence of the Epstein-Barr Virus in inflammotory pseudotumor. Hum Pathol **26**：1093—1098, 1995
21) 板倉　潤，永山和宜，宮坂有香ほか：自然退縮した胃炎性偽腫瘤の1例．日消誌 **95**：36—40, 1998
22) 峰　佳毅，森　秀明：肝炎症性性偽腫瘤の2例．消画像 **7**：255—258, 2005
23) 橋本　洋：炎症性筋線維芽細胞性腫瘍および炎症性線維肉腫：炎症性偽腫瘍の中での位置付け．病理と臨 **18**：95—101, 2000
24) 細川洋平，堤　　啓，藤本荘太朗ほか：消化管に多発し部分的悪性化を示した Inflammatory myofibroblastic tumor の1剖検例．日病理会誌 **90**：331, 2001

A Case of an Omentum Inflammatory Myofibroblastic Tumor with Intraabdominal Bleeding

Shinichiro Uemura, Shinya Shimada[2], Satoshi Furuhashi, Rumiko Tajima, Sachio Yokoyama, Kenichiro Baba, Masakazu Matsuda and Nobuyuki Arima[1]
Department of Surgery and Department of Pathology[1], Kumamoto Municipal Hospital
Department of Surgery, Yatsushiro General Hospital[2]

A 47-year-old man admitted in April 2006 for upper abdominal pain was found in laboratory data to have an elevated white blood cell count of 15,200/mm^3 and CRP of 22.63mg/dl. Abdominal computed tomography indicated a nonenhanced intraabdominal tumor connected to the stomach wall and ascites assumed to be blood. After inflammation decreased, we conducted distal gastrectomy for the tumor, which was located on the gastric wall and connected widely to the greater curvature of the antrum. Histopathologically, the tumor was hyperplasia of spindle cells with lymphocyte and plasma cell infiltration. Immunohistrogically, however, spindle cells were positive for vimentin, smooth muscle actin, and desmin indicating myofibroblasts. From these findings, we made a difinitive diagnosis of a rare omental inflammatory myofibroblastic tumor.

Key words：greater omentum, inflammatory myofibroblastic tumor, inflammatory pseudotumor
〔Jpn J Gastroenterol Surg 40：1793—1798, 2007〕

Reprint requests：Shinichiro Uemura　Department of Surgery, Kumamoto Municipal Hospital
1-1-60 Koto, Kumamoto, 862-8505 JAPAN
Accepted：April 25, 2007

©2007 The Japanese Society of Gastroenterological Surgery　Journal Web Site：http://www.jsgs.or.jp/journal/