日消外会誌　40（11）：1799～1804，2007年

症例報告

肝右三区域切除に肝静脈人工血管グラフト再建を行った肝細胞癌の１例

北海道大学医学部消化器外科・一般外科

田原　宗徳　　神山　俊哉　　横尾　英樹　　中西　一彰
蒲池　浩文　　中川　隆公　　松下　通明　　藤堂　　省

症例はＢ型肝炎ウイルス感染の既往のある73歳の男性で，2005年２月右季肋部痛を主訴に近医を受診．肝腫瘍精査にて当院紹介となった．CT上，肝右葉，内側区に16×15×12cmの巨大な肝細胞癌を認め，3DCTで左肝静脈のV2とV3が明瞭に描出されており，腫瘍はV3に長さ約3cmにわたり接していた．同年７月手術を施行，肝右三区域切除とともにV3を合併切除，肝側のV3と下大静脈間を直径1cmのGore-Tex® expanded polytetrafluoroethylene（ePTFE）グラフトリング付人工血管で置換再建した．病理組織学的には肝細胞癌は切除したV3には接していたが浸潤は認めず，切除断端は陰性であった．術後は順調に経過し，術後６日目よりワーファリンを開始，19日目に退院となった．術後１年経過し残肝再発・骨転移を認め加療中であるが，６か月後の造影CTでグラフトの開存性は確認された．肝切除に際し，3DCTは術前の脈管の解剖学的な把握のみでなく，血行再建後の開存性の評価にも有用であった．

はじめに

肝静脈流入部に発生した肝癌の切除では，根治性を保ちつつ，残肝うっ血領域を減らし有効な残肝容積を確保する目的で肝静脈を再建することがある[1]．再建には直接吻合する方法と自家静脈や人工血管などのグラフトを用い再建する方法とがあるが，その中で人工血管グラフトは径や長さの点で自由度がある反面，長期の開存性や感染が問題となる[2)~4)]．また，近年の3DCTに代表されるような画像診断の進歩により，術前に腫瘍と脈管との位置関係，特に体軸方向との位置関係など血行再建を行ううえで必要な情報を正確に評価することが可能となり，現在では肝切除をより安全に行えるようになっている[5]．

今回，我々は肝細胞癌に対し術前検査で左肝静脈に浸潤が疑われたために，右三区域切除と肝静脈を人工血管グラフト再建し，良好に経過した症例を経験したので若干の文献的考察を加えて報告する．

＜2007年４月25日受理＞別刷請求先：田原　宗徳
〒060-8638　札幌市北区北15条西７丁目　北海道大学医学部消化器外科・一般外科

症　　例

症例：73歳，男性

主訴：右季肋部痛

現病歴：2004年10月右季肋部痛を自覚．2005年２月近医受診，腹部超音波検査，CTで肝右葉を中心に腫瘍を認め，精査加療目的に当科紹介となる．

既往歴：糖尿病，虫垂炎．

家族歴：特記すべきことなし．

入院時現症：眼瞼結膜貧血なし，眼球結膜黄疸なし．女性化乳房なし．クモ状血管腫なし．剣状突起下に４横指肝を触知．脾臓触知せず．腹壁静脈の怒張なし．右下腹部に虫垂切除の手術痕．下腿浮腫なし．表在リンパ節触知せず．

入院時血液検査所見：軽度の貧血と肝機能異常，Ｂ型肝炎の既感染を認めた．ICGは15.4％と肝機能は比較的保たれていた．腫瘍マーカーはAFP，PIVKA-IIが著明に上昇，CEA，CA19-9は軽度の上昇を認めた．HbA1cは高値で糖尿病のコントロールは不良であった（**Table 1**）．

Table 1　Preoperative laboratory data

WBC	5,900 /μl		Virus		
RBC	4.03×10^6 /μl		HBs Ag	2.0 >	
Hb	12.5 g/dl	↓	HBs Ab	17.1 IU/ml	↑
Plt	18.2×10^4 /μl		HBe Ag	1.0 >	
PT	10.7 sec.(105.4%)		HBe Ab	60.0 >	
TP	7.8 g/dl		HBc Ab	96.2 %	↑
Alb	4.0 g/dl		HBV-DNA	2.6 > log copy/ml	
T-Bil	0.7 mg/dl		HCV Ab	1.0 > S/CO	
D-Bil	0.3 mg/dl		Tumor maker		
AST	63 IU/*l*	↑	AFP	40,774.5 ng/ml	↑
ALT	62 IU/*l*	↑	AFP-L3	61.8 %	
BUN	18 mg/dl		PIVKA-II	293 mAU/ml	↑
Cr	0.7 mg/dl		CEA	9.4 ng/ml	↑
ChE	188 IU/*l*	↑	CA19-9	136.9 U/ml	↑
T-Cho	147 mg/dl		ICG 0.5mg/kg 15min	15.4 %	
HbA1c	9.1 %	↑			

腹部CT：肝右葉，内側区を占める大きさ16×15×12cmの巨大な腫瘍を認めた．造影効果から肝細胞癌と診断，門脈・静脈塞栓，リンパ節転移を認めず．中肝静脈と左肝静脈は共通幹を呈し，V3は腫瘍と長さ3cmにわたり腫瘍と接し伸展し，浸潤が疑われた（**Fig. 1**）．

3DCTではV2とV3の分岐，中肝静脈の伸展の程度がより明瞭に描出され，V3は右側より圧排され変形が強く認められた（**Fig. 2**）．

CTによるvolumetryでは肝右三区域切除で残肝容積は886ml，有効肝切除率39.5%であった．

手術：肝右三区域切除を施行．V3と腫瘍は被膜を介し接していた．技術的にはV3を腫瘍より剥離し温存できると思われたが，剥離距離が長く，剥離後に修復した場合には狭窄し残肝のoutflow blockとなる可能性があった．そこで，V2を温存しV3は合併切除，下大静脈とV3との間をGore-Tex PEFEグラフト（10mm）で再建した（**Fig. 3**）．

病理組織学的検査所見：大きさ16×15×12.5 cm，単結節周囲増殖型（**Fig. 4**），中分化型肝細胞癌，eg，fc（＋），fc-inf（＋），sf（＋），s0，vp0，vv0，va0，b0，imS，sm（－）．腫瘍の合併切除した静脈への浸潤は認めなかった．背景肝は慢性肝炎（F2，A1）（**Fig. 5**）．

術後経過：術後1日目のT-Bil 3.0，AST/ALT 779/428であった．ドップラー超音波検査で再建

Fig. 1　Preoperative enhanced CT：the huge, 16×15×12 centimeters tumor was shown in the middle and right lobe of the liver. Dynamic study was compatible with hepatocellular carcinoma. Tumor compressed middle and left hepatic vein to left side, and the invasion to the vein（V3）of the tumor was suspected.

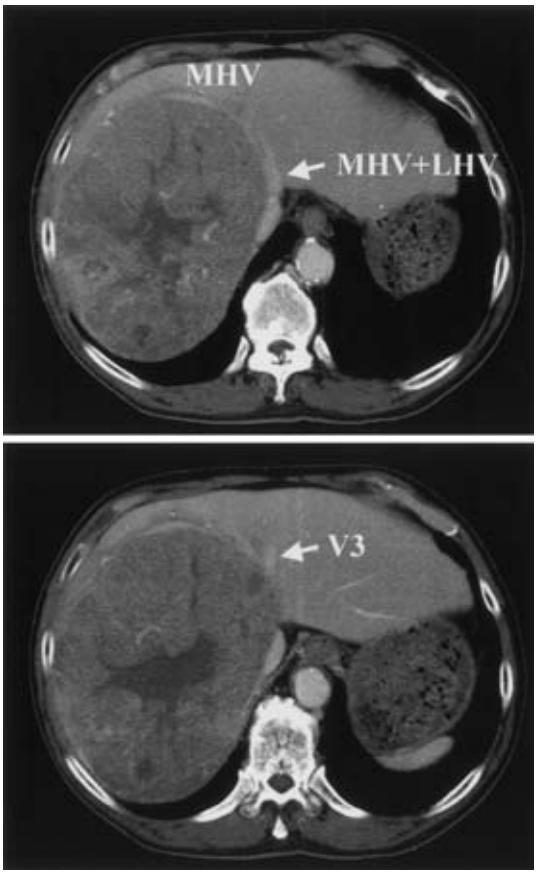

静脈の末梢側で波形が捕らえられ，開存性は確認された（**Fig. 6**）．以後，肝機能は徐々に正常化．術後7日目よりPT-INR1.5を目標にワーファリンを開始した．

術後6か月目のCTおよび，3DCTでグラフトの開存は確認された（**Fig. 7**）．現在14か月経過．残肝再発・脊椎多発転移・肋骨転移に対し加療中．

考　　察

肝細胞癌はその多くがウイルス性肝炎を母体にしており，治療時にはすでに肝硬変となり肝予備

Fig. 2 Reconstructed 3 dimensional CT：this revealed that the left hepatic vein diverged to confluent V2 and V3 at near the root, the V3 was compressed by the tumor for 3 cm length.

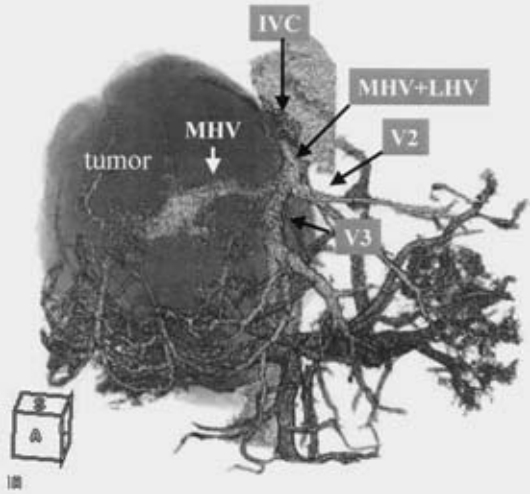

Fig. 3 Operation finding：Right trisegmentectomy was performed. The 1 cm diameter Gore-Tex® expanded polytetrafluoroethylene graft was used to reconstruct V3. The graft was directory implanted to the inferior vena cava.

Fig. 4 Macroscopic finding of resected specimen：tumor size was 16×15×12.5 cm, there was intrahepatic metastasis in the specimen.

Fig. 5 Microscopic finding：moderately differentiated hepatocellular carcinoma, tumor was rounded by capsule and had septum. There was not vascular and biliary invasion. Surgical margin was free.

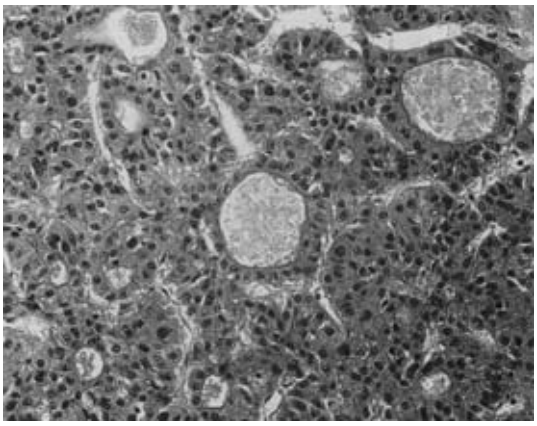

能が低下しているものが多い．肝切除の際に残肝容積の減少は肝不全を招く危険があり[6]，特に肝予備能が低下しているものでは切除にあたりできるだけ有効な肝容積を残すことが重要である．生体肝移植の領域でdonor肝に生じるうっ血領域を防止するために肝静脈再建が行われている．この静脈再建の技術によって，肝静脈に浸潤している腫瘍を切除する際にもより多くの残肝容積の確保が可能となり，肝切除をより安全に行うことができる[1]．

肝静脈の再建には直接吻合する方法と，パッチまたはinterpositionでグラフトを使用する方法とがある．グラフトには外腸骨静脈[7]，内腸骨静脈，下腸間膜静脈，臍静脈[8]，卵巣静脈[9]，大伏在静脈[10]，切除側の門脈[2]などの自家静脈，低温保存した静脈[11]，人工血管[2]が使用されている．人工血管には長さ，径の自由度という利点がある反面，長期的

Fig. 6　Doppler ultrasonic examination showed the good venous flow in the upstream of the graft.

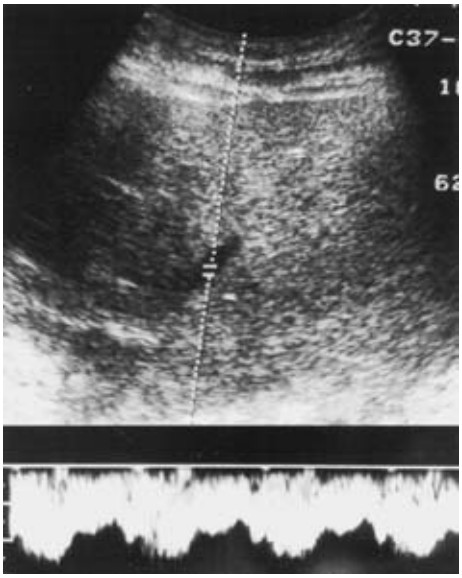

Fig. 7　Enhanced 2 and 3 dimensional CT of 6 menthes after operation：the graft patency has been kept. The arrow head pointed the graft.

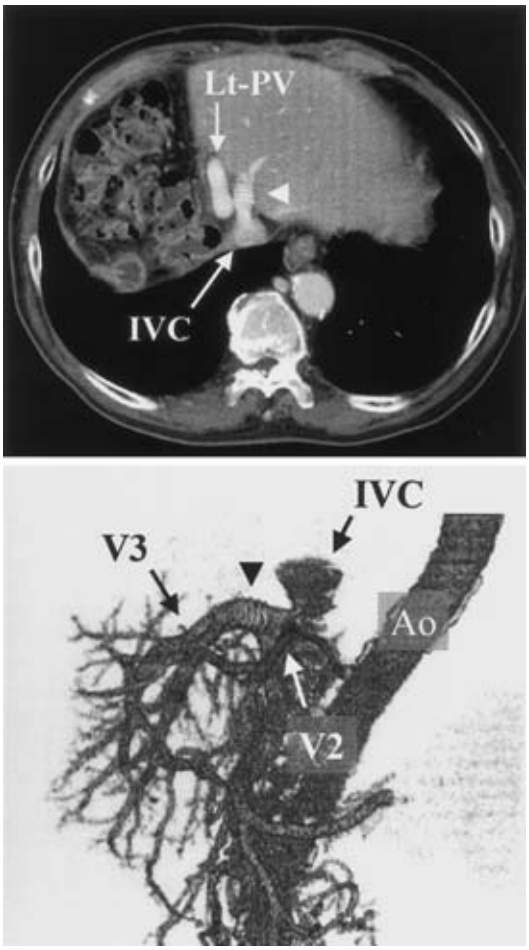

な開存性と感染のリスクという二つの問題もかかえている．Hemming ら[2]の報告では肝細胞癌の手術に 4 例に対し，右肝静脈の再建（interposition）に Gore-Tex®グラフトを使用しているが，その観察期間にグラフトの閉塞は認めていない．また，肝悪性腫瘍に対して下大静脈の切除，再建に gore-tex グラフトを使用した 10 例の報告では，観察期間最長 10 年でグラフトの閉塞，感染を認めていない[3]．感染について Miyazaki ら[8]は肝静脈再建に胆管空腸吻合を行うような感染の risk の高い症例に対しては自家静脈のみの再建を行っており，人工血管を使用することの注意を促している．また，その中で自家静脈採取の際に同じ術野で採取しうる下腸間膜静脈などのほうが余分な手術侵襲を与えないとしている．しかし，size の点からは外腸骨静脈が必要なことがあり，この場合新たに切開を加えることとなる．この点において，人工血管で再建することはもちろん，そのような必要はなく低侵襲であるといえる．

長期的なグラフトの開存性については大腿膝窩動脈バイパスに大伏在静脈（SV），ヒト臍静脈（HUV），人工血管（PTFE）を比較した無作為試験があり，その中では短期的（30 日まで）な開存では PTFE は SV と同等であったが，長期的（5 年後）には 38.6% と SV：73.7%，HUV：53.2% に比べ不良であった[4]．しかし，肝切除においては流出血管である肝静脈を結紮した際には早期には逆行性に門脈に，2 週間で肝内の静脈に側副血行が発達し代償されると考えられているため[12]，再建部位によっては短期間のみグラフトが開存していればよい可能性がある．すなわち，症例によっては人工血管を使用することは開存性の点で必ずしも demerit とはなりえないと思われる．

肝細胞癌は多くが皮膜を有し膨張性に発育する傾向があり，静脈浸潤は静脈内腫瘍栓の形態をとることが多い．一方，胆管細胞癌や，大腸癌の転

移などの腺癌は血管壁への浸潤傾向が強く切除に際しては根治切除のためにはときに脈管の合併切除を要する．Kamiyama ら[5]は従来の 2DCT では脈管の解剖学的走行と腫瘍との関係が評価困難である症例も，3DCT を構築することによってそれらが明らかとなりうると報告している．今回，提示した症例でも 3DCT は左肝静脈の分岐形態，腫瘍による伸展を明瞭に描出している．脈管再建の可能性がある場合に，以上のことを術前に理解しておくことは，グラフトやシャントの準備などを行うなどより安全な肝切除を行ううえで重要である．また，グラフト開存性の評価として行ったドップラー超音波検査は，簡便かつ有用な方法であったが，同様に 3DCT も有用な検査であると思われた．

今回，我々は肝細胞癌に対し右三区域切除，左肝静脈人工血管グラフト間置再建し良好に経過した症例を報告した．肝静脈再建の際には胆道再建のような感染の危険を伴わない場合には自家静脈だけでなく人工血管も有用と考えられた．また，術前に詳細な脈管の分岐形態を把握することや，残肝容積の評価はより安全な肝切除を行うために重要であり，3DCT はこれらの評価に有効であると思われる．

本論文における文献検索は 1988 年から 2006 年の期間で医学中央雑誌，MEDLINE でキーワードを「肝切除」,「静脈再建」,「人工血管」,「liver resection」,「graft」,「vein reconstruction」にて検索した．

文　献

1) Nakamura S, Sakaguchi S, Kitazawa T et al：Hepatic vein reconstruction for preserving remnant liver function. Arch Surg **125**：1455—1459, 1990
2) Hemming AW, Reed AI, Langham MR et al：Hepatic vein reconstruction for resection of hepatic tumors. Ann Surg **235**：850—858, 2002
3) Arii S, Teramoto K, Kawamura T et al：Significance of hepatic resection combined with inferior vena cava resection and its reconstruction with expanded polytetrafluoroethylene for treatment of liver tumors. J Am Coll Surg **196**：243—249, 2003
4) Johnson WC, Lee KK：A comparative evaluation of polytetrafluoroethylene, umbilical vein, and saphenous vein bypass grafts for femoral-popliteal above-knee revascularization：a prospective randomized department of veterans affairs cooperative study. J Vasc Surg **32**：268—277, 2000
5) Kamiyama T, Nakagawa T, Nakanishi K et al：Preoperative evaluation of hepatic vasculature by three-dimensional computed tomography in patients undergoing hepatectomy. World J Surg **30**：400—409, 2006
6) Shirabe K, Shimada M, Gion T et al：Postoperative liver failure after major hepatic resection for hepatocellular carcinoma in the modern era with special reference to remnant liver volume. J Am Coll Surg **188**：304—309, 1999
7) Kaneoka Y, Yamaguchi A, Isogai M et al：Hepatic vein reconstruction by external iliac vein graft using vascular clips. World J Surg **24**：377—382, 2000
8) Miyazaki M, Ito H, Kimura F et al：Hepatic vein reconstruction using autologous vein graft for resection of advanced hepatobiliary malignancy. Hepatogastroenterology **51**：1581—1585, 2004
9) Kubota K, Makuuchi M, Sugawara Y et al：Reconstruction of the hepatic and portal veins using a patch graft from the right ovarian vein. Am J Surg **176**：295—297, 1998
10) Sakamoto Y, Yamamoto J, Saiura A et al：Reconstruction of hepatic or portal veins by use of newly customized great saphenous vein grafts. Langenbecks Arch Surg **389**：110—113, 2004
11) Hemming AW, Reed AI：Left trisegmentectomy with reconstruction of segment 6 hepatic venous outflow using cryopreserved vein graft. J Gastrointest Surg **9**：353—356, 2005
12) Ku Y, Tominaga M, Sugimoto T et al：Preoperative hepatic venous embolization for partial hepatectomy combined with segmental resection of major hepatic vein. Br J Surg **89**：63—69, 2002

A Case of Hepatocellular Carcinoma Resected by Right Trisegmentectomy with Hepatic Vein Reconstruction using Synthetic Graft

Munenori Tahara, Toshiya Kamiyama, Hideki Yokoo, Kazuaki Nakanishi, Hirofumi Kamachi, Takahito Nakagawa, Michiaki Matsushita and Satoru Todo
Department of General Surgery, Hokkaido University, Graduate School of Medicine

A-73-year-old man infected with hepatitis type B virus and suffering upper right abdominal pain was hound in dynamic enhanced computed tomography (CT) to have 16×15×12cm hepatocellular carcinoma in the middle and right hepatic lobes, and invasion to V3 was suspected. Reconstructire 3-dimensional CT showed that the left hepatic vein diverged to confluence with V2 and V3 near the root, and V3 was compressed for 3cm by the tumor. We conducted right trisegmentectomy with vein reconstruction. The 1cm diameter Gore-Tex® expanded polytetrafluoroethylene graft was interposed between the segment 3 vein and inferior vena cava. Histpathological diagnosis was moderately differentiated hepatoceller carcinoma with capsule and septum. There was no vascular or biliary invasion. The surgical margin was free of invasion. The postoperative course was uneventful, and the man started to receive warfarin on postoperative day (POD) 6. He was discharged on POD 19. CT examination 6 months postoperatively showed graft patency. He remains alive with remnant liver recurrence and bone metastasis 1 year after operation.

Key words：liver resection, vein reconstruction, graft

〔Jpn J Gastroenterol Surg 40：1799—1804, 2007〕

Reprint requests：Munenori Tahara　Department of General Surgery, Hokkaido University, Graduate School of Medicine
N-15 W-7 Kita-ku, Sapporo, 060−8638 JAPAN

Accepted：April 25, 2007

©2007 The Japanese Society of Gastroenterological Surgery　　Journal Web Site：http://www.jsgs.or.jp/journal/