日消外会誌　40（11）：1805～1810，2007年

症例報告

肉腫様変化を伴った下部胆管癌の１例

宮崎大学医学部腫瘍機能制御外科，同　病理学講座（腫瘍・再生病態学）*

長池　幸樹　　千々岩一男　　松本耕太郎　　旭吉　雅秀
永野　元章　　今村　直哉　　大内田次郎　　片岡　寛章*

症例は77歳の男性で，褐色尿と皮膚掻痒感を主訴に近医を受診し，閉塞性黄疸を指摘され紹介入院となった．逆行性内視鏡的胆管膵管造影検査で下部胆管に不整な狭窄像を認め，胆汁細胞診で腺癌が疑われた．経内視鏡的胆道ステントによる減黄後，幽門輪温存膵頭十二指腸切除術を行った．腫瘍は下部胆管にあり，2.3×1.5cm大の結節浸潤型で，病変の粘膜面近傍では腺癌の像を呈したが，浸潤部では紡錘形細胞の錯綜配列（いわゆる紡錘形細胞癌）と血管肉腫類似の構造が混在する像を呈し，肉腫様変化を伴った下部胆管癌と診断した．手術半年後のCTで多発肝転移を認め，化学療法を行ったが，術後約１年６か月癌で死亡された．肝外胆管に発生した肉腫様変化を伴う腺癌あるいは紡錘形細胞癌の報告は今まで15例と少なく，本例を含めた臨床病理組織学的特徴を報告する．

はじめに

肝・胆道系悪性腫瘍のうち肉腫様変化を伴う肝細胞癌，肝内胆管細胞癌あるいは混合型肝癌の報告は散見され，その発生に未分化な肝上皮細胞の関与が示唆されている[1]．また，胆道系の中でも胆嚢や十二指腸乳頭部にはときおり肉腫様変化を伴った腺癌あるいは紡錘形細胞癌（未分化癌）の報告があるが肝外胆管での報告は極めてまれである．今回，我々は肉腫様変化を伴った下部胆管癌の１切除例を経験したので報告する．

症　例

患者：77歳，男性

主訴：褐色尿，皮膚掻痒感

既往症：特記事項なし．

現病歴：平成16年12月初旬より尿の黄染と皮膚掻痒感が出現した．平成17年１月，家族に黄疸を指摘され近医を受診した．血液検査で血清総ビリルビン値18.5mg/dlであり，腹部超音波検査では肝外および肝内胆管の拡張を指摘された．閉塞性黄疸の診断で当科を紹介され入院となった．

＜2007年３月28日受理＞別刷請求先：千々岩一男
〒889-1692　宮崎郡清武町大字木原5200　宮崎大学医学部腫瘍機能制御外科

入院時検査成績：T-bil 19.2mg/dl，D-bil 13.1 mg/dl，AST 75IU/L，ALT 74IU/L，LDH 478 IU/L，ALP 808IU/Lと直接ビリルビン優位の黄疸，トランスアミナーゼの軽度上昇と胆道系酵素の上昇を認めた．HBs抗原，HCV抗体は陰性で腫瘍マーカーはCEA 4.3ng/ml，CA19-9 142.9 U/ml，とCA19-9の上昇を認めた（**Table 1**）．

腹部超音波検査：肝内および肝外胆管の拡張を認め，下部胆管周囲に約2cmの低エコー領域を認めた．

腹部CT：下部胆管に淡く造影される腫瘍陰影を認めた（**Fig. 1**）．

Magnetic resonance cholangio-pancreatography（以下，MRCP）：胆嚢は緊満し，肝内胆管から総肝管にかけ拡張を認め胆嚢管合流部から下部胆管にかけて約3cmにわたって，胆管内腔は狭小化していた（**Fig. 2**）．

ERCP：MRCPの所見と同様，下部胆管に約3 cmの不整な狭窄像を認め，その上方は拡張していた．胆汁細胞診はclassIVで腺癌の存在が疑われた．

腹部血管造影検査：明らかな血管の不整像や腫瘍濃染像を認めなかった．

Table 1　Laboratory data

On admission		Preoperative state	
T-Bil	19.2 mg/dl	T-Bil	1.9 mg/dl
D-Bil	13.1 mg/dl	D-Bil	1.5 mg/dl
AST	75 IU/L	AST	40 IU/L
ALT	74 IU/L	ALT	39 IU/L
LDH	478 IU/L	LDH	144 IU/L
ALP	808 IU/L	ALP	362 IU/L
CEA	4.3 ng/ml	CEA	3.1 ng/ml
CA19-9	142.9 U/ml	CA19-9	58.6 U/ml

Fig. 1　A：Enhanced CT shows the presence of slightly enhanced nodule at the inferior bile duct (arrow). B：Coronary view of enhanced CT shows a dilatation of the gallbladder and biliary tract, and the presence of an irregular nodular lesion at the inferior bile duct (arrow).

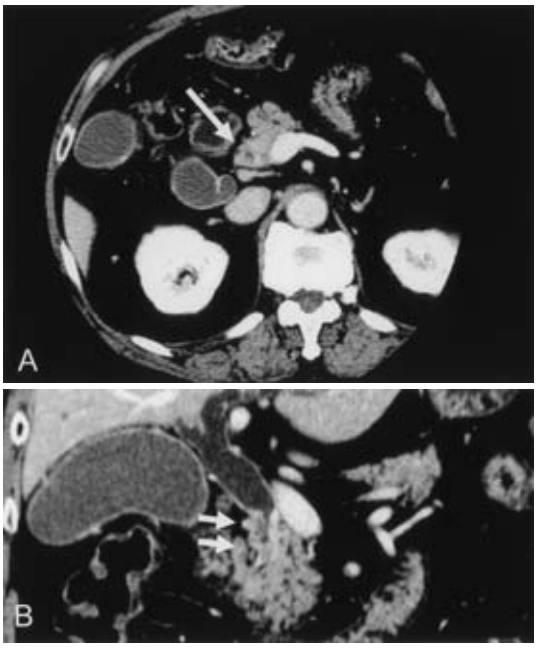

入院後経過：下部胆管癌による胆管閉塞に伴う閉塞性黄疸と診断した．内視鏡的胆道ドレナージのためチューブステントを挿入し，intraductal ultrasonography を行ったが，ステントより上方の総肝管と肝門部胆管に壁不整像を認めなかった．

術前検査成績：T-bil 1.9mg/dl，D-bil 1.5 mg/dl，AST 40IU/L，ALT 39IU/L，LDH 144 IU/L，ALP 362IU/L と T-bil と D-bil の低下，トランスアミナーゼおよび胆道系酵素の低下を認め（**Table 1**），下部胆管癌の診断で手術を行った．

Fig. 2　Dilated biliary tract and gallbladder can be recognized on the magnetic resonance cholangiopancreatogram. Severe stenosis of the inferior bile duct is evident.

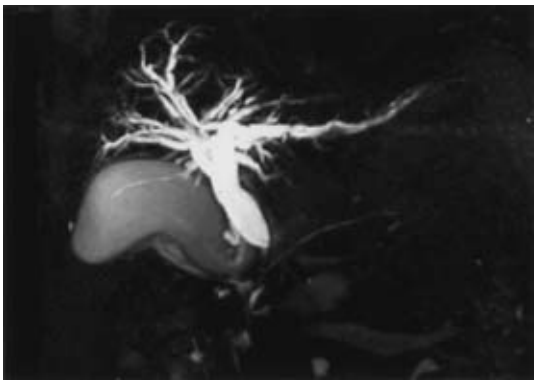

Fig. 3　The macroscopic appearance of the resected specimen revealed infiltrating nodular tumor, 2.3×1.5 cm in size (arrow), at the inferior bile duct.

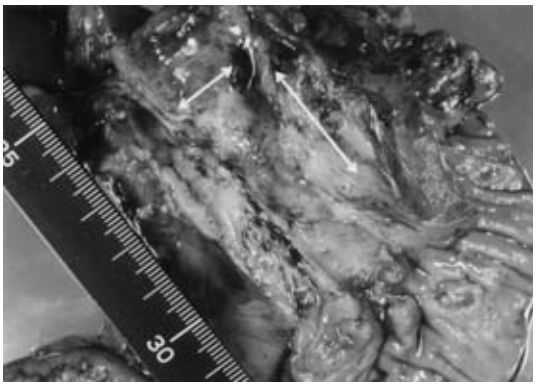

手術所見：リンパ節 8，12，13，14，17 番の郭清を伴った幽門輪温存膵頭十二指腸切除術を行った．

切除標本病理組織像：2.3×1.5cm 大の結節浸潤型の腫瘍を下部胆管に認めた（**Fig. 3**）．胆管粘膜面近傍では腺癌の像を呈していたが（**Fig. 4A**），浸潤部では紡錘形細胞が錯綜配列を呈しており（**Fig. 4B**），一部に血管肉腫類似の構造を認めた．また，腺管様構造から両者の構造へ移行する組織像を認めた（**Fig. 4C**）．右肝動脈外膜と膵実質への

Fig. 4 A：There are carcinoma cells proliferating in tubular structures with myxomatous stroma in the mucosal side of the bile duct（×12.5, HE）. B：Fascicular proliferation of spindle shaped carcinoma cells can be seen（×200, HE）. C：Transitional zone from tubular structures to sarcomtous features are indicated（×200, HE）.

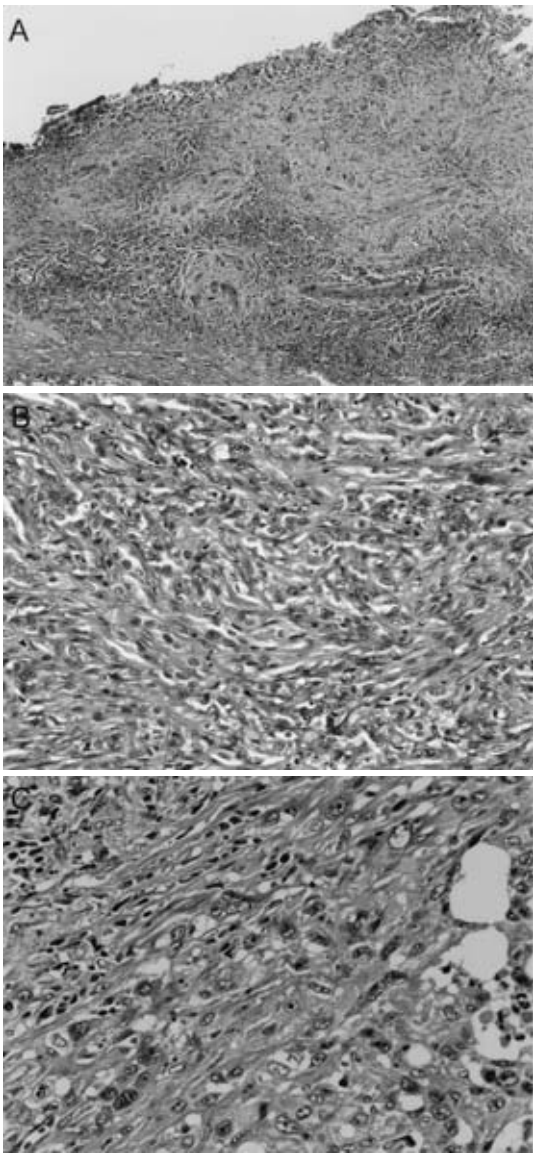

浸潤を認めたが，リンパ節転移は認めなかった．

免疫組織学的染色像：腺癌部分は上皮系のマーカーである cytokeratin（以下，CK）に陽性で，大部分の紡錘形細胞も CK 陽性であった（**Fig. 5**）．

Fig. 5 Spindle shaped carcinoma cells have positive immunoreactivity for cytokeratin（×400）.

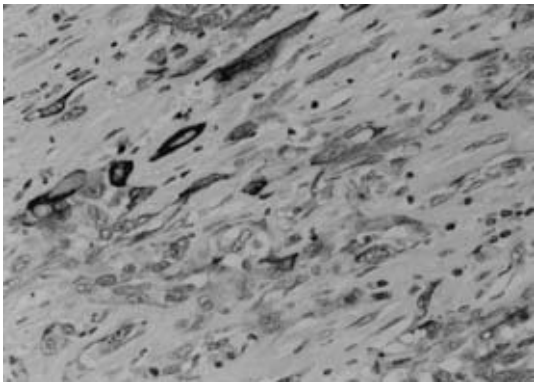

CK に反応を示さない紡錘形細胞も認められたが，両者の細胞とも間葉系マーカーである vimentin は陰性であった．血管肉腫に類似した構造もみられたため，血管内皮系のマーカーである CD34 および Factor VIII の染色も行ったが，陰性であった．

以上より，肉腫様変化を伴った胆管癌（腺癌）と診断した．胆道癌取扱い規約[2]に従うと，pat Bi, circ，結節浸潤型，2.3×1.5cm，sx，pHinf0, pGinf0，pPanc2，pDu1，pPV0，pA1（Arh1），P0，pN0，M（－），St（－），T4，Stage IVa と診断した．

術後経過：術後胆管空腸縫合不全を認め，ドレナージとドレーンからの洗浄を行った．また，経過中右肝動脈仮性動脈瘤破裂を来し，血管造影下に塞栓術を行った．術後 96 日目に軽快退院となった．手術から約半年後の CT で多発肝転移を認めたため，CDDP＋5FU の化学療法を行った．一時的に腫瘍の増大が抑制されたが再燃し，術後約 1 年 6 か月癌死された．

考　察

上皮系細胞と間葉系細胞の混在した悪性腫瘍は癌肉腫と呼ばれ多くの臓器で報告がある．この中でも，間葉系にみえる紡錘形細胞が癌細胞の紡錘形化によると考えられるものは“いわゆる癌肉腫”と呼ばれてきたが，“真の癌肉腫”と区別する意味でも“肉腫様変化を伴った癌”あるいは“紡錘形細胞癌”と呼ぶのが適切と思われる[3]．肝・胆道系

における“いわゆる癌肉腫”について調べてみると，肝内胆管癌においては紡錘形細胞あるいは巨細胞を有するものは，肉腫様変化を伴った胆管細胞癌として分類されている[4]．一方，肝外胆管癌について，胆道癌取扱い規約にはこれに相当する分類がみられない[2]．World Health Organization（以下，WHO）の分類では，undifferentiated carcinoma，spindle and giant cell typeとして分類され，一部に腺癌成分を認めることもしばしばあるとされている[5]．以上のように，本邦あるいは海外での定義やこれまでの報告を検討するうえで，肉腫成分が癌細胞の紡錘形化にすぎない腫瘍の名称にも「いわゆる癌肉腫」,「紡錘形細胞癌」,「未分化癌」,「肉腫様癌」,「偽肉腫」などがあり，その肉腫成分の発生を考察するうえでも非常に興味深いが，他臓器との比較や海外の報告との整合性を含めて用語の統一が必要と思われる．また，WHOの分類では，腺癌の中にはスリット状の血管構造を示す血管肉腫（angiosarcoma）様の組織像を含む例があることも示されているが，これらの組織像と紡錘形細胞癌の合併例あるいは移行像についての報告はみられない．

自験例においては，胆管粘膜に近接した腫瘍部分は小さな腺管様構造から構成され，浸潤するにしたがって，一部は血管肉腫類似の構造を伴い，腫瘍の大部分は錯綜する紡錘形細胞の増殖と線維性・粘液腫性の間質から構成されていた．腺管様構造から紡錘形細胞増殖部分への移行像もみられたため，腺癌が紡錘形化し，肉腫様変化を来したものと考えられた．免疫組織化学染色では，紡錘形細胞はCK陽性，vimentin陰性であった．血管肉腫類似の部分も大部分はCK陽性でCD34，Factor VIIIなど血管内皮系のマーカーの発現はみられなかった．また，横紋筋肉腫様，軟骨肉腫様，あるいは骨形成像などは認めなかった．本症例の場合，紡錘形細胞癌を呈する部分が優位であり，WHO分類に従うと，undifferentiated carcinoma，spindle and giant cell typeと診断するのが適当と考えられる．胆道癌取扱い規約に従うと，“いわゆる癌肉腫”とも呼べるが，粘膜面近傍では低分化腺癌の像を呈していたことと，紡錘形を示す細胞の中にも未熟ながら腺管構造をところどころに認めたことから，肉腫様変化を伴った低分化腺癌と診断した．西原ら[6]が胆嚢の“いわゆる癌肉腫”について述べているように“肉腫様成分をもつが上皮への分化を認めるものを紡錘形細胞型未分化癌（undifferentiated spindle cell carcinoma；SpCC）とする”に従うと本例はこれに相当するものと思われる．本例における肉腫様変化については未熟な幹細胞に由来したというより，その分布様式から上皮系腫瘍細胞の間葉系細胞への変化（化生，分化，脱分化）が示唆された．

医学中央雑誌Web版（期間：1983年1月から2006年10月，キーワード：「胆管癌」と「癌肉腫」,「紡錘形細胞」,「いわゆる癌肉腫」,「肉腫様」,「未分化」,「偽肉腫」）とPub Med（期間：1960年1月から2006年10月，キーワード：「bile duct cancer」と「carcinosarcoma」,「spindle cell」,「sarcomatoid」,「undifferentiated」,「pseudosarcoma」）で検索を行い，それぞれについて内容を確認し引用文献まで検索を行った．真の癌肉腫と報告されているものを含めて肉腫様変化を伴った肝外胆管癌の報告は本邦5例（会議録を除く）[7)~11)]，欧文10例であった[12)~21)]．自験例をあわせた16例の臨床病理組織学的特徴をTable 2にまとめた．平均年齢は69歳，男性10例，女性6例，黄疸を呈している例が13例（81％）と多かった．これは隆起性の形態で大きな腫瘍を示す例が多く（隆起性病変14例，腫瘍最大径の平均3.5cm）で中下部胆管に多く発生（13例）する傾向があることと関係があると思われた．本症例を含め，下部胆管の肉腫例として明らかな記載があるのは5例であった．組織学的検討では，肉腫様変化を伴った部分は13例でvimentin陽性であり，CK陽性は8例であった．予後については2年以上生存例3例，2年以内の死亡例を6例認めた．

肝・胆道系における“肉腫様変化を伴った癌”はその分化度の低さを反映していると考えられ，悪性度が高く，一般的に予後は不良と考えられている[6)22)]．本症例においても肉腫様変化を来している部分は浸潤性に発育・増殖しており，悪性度が高いと考えられた．手術時には明らかなリンパ節転

移や遠隔転移を認めなかったが，術後早期に多発肝転移を認め，急速に増大した．化学療法を行い一定の効果はみられたものの術後約1年半の経過で永眠された．腫瘍の悪性度の高さがうかがわれ，術後早期からの補助療法の必要性が示唆された．

Table 2　Reported cases of extrahepatic bile duct cancer with sarcomatous change

Case	Author	Year	Age	Sex	Symptom	Tumor			Immunohistochemistry		Prognosis
						Size (cm)	Form	Location	Vimentin	Cytokeratin	
1	Sumikawa et al[7]	1990	73	F	Pain, Jaundice	3.0	Polypoid	Bi	+	N.D	N.D
2	Nonomura et al[12]	1994	52	F	Abdominal fullness, Pain	4.0	Protruding	Bi	+	+	15M alive
3	Kagami et al[13]	1994	82	M	Poor appetite, Jaundice	N.D	N.D	Bi?	+	+	1M dead
4	Yuan et al[14]	1995	62	M	Jaundice, Pain	3.5	Nodular	Bh	+, weak	N.D	10days dead
5	Kobayashi et al[8]	1997	74	M	Jaundice	5.0	Nodular	Bi	−	N.D	30M alive
6	Loud et al[15]	1997	35	F	Painless jaundice	N.D	Polypoid	Bsm?	N.D	N.D	N.D
7	Mori et al[9]	2000	70	M	Jaundice	2.8	Papillary infiltrating	Bmi	+	N.D	1M alive
8	Mokuno et al[16]	2000	81	M	Jaundice	9.2	Nodular	Bmi?	+	+	10M dead
9	Ashizawa et al[10]	2001	60	F	Itching, Jaundice	3.0	Papillary, elavated	Bm	+	−	4M dead
10	Iida et al[11]	2001	64	M	Pain, Jaundice	4.0	Papillary infiltrating	Bmi	+	+	6M alive
11	Nagai et al[17]	2002	78	M	General fatigue, Fever	1.0	Polypoid	Bi?	+	+	15M alive
12	Dowaki et al[18]	2003	71	M	Jaundice, Pain, Fever	1.2	Nodular infiltrating	Bi	+	+	60M alive
13	Yoon et al[19]	2004	78	M	Jaundice, Pain	4.0	Wall irregular	Bim	+	+	N.D
14	Sodergren et al[20]	2005	64	F	General ill health, Poor appetite	2.0	Polypoid	Bs	+	−	60M alive
15	Kadono et al[21]	2005	75	F	Jaundice	N.D	Polypoid	Bm	+	+	24M dead
16	Our case		77	M	Jaundice	2.3	Nodular infiltrating	Bi	−	+	18M dead

N.D：no description

文　献

1) 中正恵二，山中若樹，岡本英三：肉腫様成分を伴った肝細胞癌．胆管細胞癌の混合型の1例：特に免疫組織化学的特徴および組織発生について．日消誌　**93**：206—211, 1996
2) 日本胆道外科研究会編：胆道癌取扱い規約．第5版．金原出版，東京，2003
3) 森永正二郎：癌肉腫の組織発生—序論—．病理と臨　**14**：1108—1115, 1996
4) 日本肝癌研究会編：原発性肝癌取扱い規約．第4版．金原出版，東京，2000
5) Albores-Saavedra J, Scoazec JC, Wittekind C et al：Carcinoma of the gallbladder and extrahepatic bile ducts. Edited by Hamilton SR, Aaltonen LA. World health organization classification of tumors. Pathology and genetics of tumors of the digestive system. IARC Press, Lyon, 2000, p206—214
6) 西原一善，恒吉正澄：胆嚢のいわゆる“癌肉腫”—紡錘形細胞型未分化癌—．病理と臨　**14**：1132—1136, 1996
7) 澄川　学，小川東明，貝原信明ほか：胆管偽肉腫癌の1例．外科　**52**：177—179, 1990
8) 小林利彦，木村泰三，吉田雅行ほか：下部胆管に発生したいわゆる癌肉腫の1例．胆と膵　**18**：95—99, 1997
9) 森　　匡，宗田滋夫，大嶋正人ほか：平滑筋肉腫と腺扁平上皮癌を呈した中部胆管真性癌肉腫の1例．日消外会誌　**33**：1671—1675, 2000
10) 芹沢隆宏，吉田正史，村上恭紀ほか：総胆管に発生した癌肉腫の1例．日臨外会誌　**62**：777—780, 2001
11) 飯田俊雄，谷川健次，中川俊一ほか：中部胆管原発の癌肉腫の1例．日臨外会誌　**62**：781—785, 2001
12) Nonomura A, Mizukami Y, Matsubara F et al：A case of choledochal cyst associated with adenocarcinoma exhibiting sarcomatous features. J Gastroenterol **29**：669—675, 1994
13) Kagami A, Nikaidou T, Miyairi M et al：An autopsy case of pseudosarcoma of the common bile duct. J Gastroenterol **29**：525—530, 1994
14) Yuan CY, Lo HW, Tseng CH et al：A case of spindle cell sarcomatous change of hepatic ducts manifesting as obstructive jaundice. J Gastroenterol **30**：264—267, 1995
15) Loud PA, Warshauer DM, Woosley JT et al：Carcinosarcoma of the extrahepatic bile ducts：cholangiographic and CT appearance. Abdom Imag-

ing **22**：85—86, 1997
16) Mokuno Y, Katoh T, Yoshida K et al：Undifferentiated spindle cell carcinoma of the extrahepatic bile ducts：a case report. Hepatogastroenterology **47**：1234—1237, 2000
17) Nagai E, Shinohara M, Yonemasu H et al：Undifferentiated carcinoma of the common bile duct：case report and review of the literature. J Hepatobiliary Pancreat Surg **9**：627—631, 2002
18) Dowaki S, Kijima H, Kashiwagi H et al：Undifferentiated spindle and giant cell carcinoma of the common bile duct. Tokai J Exp Clin Med **28**：127—130, 2003
19) Yoon GS, Choi DL：Sarcomatoid carcinoma of common bile duct：a case report. Hepatogastroenterology **51**：106—109, 2004
20) Sodergren MH, Silvia MA, Read-Jones SL et al：Carcinosarcoma of the biliary tract：two case reports and a review of the literature. Eur J Gastroenterol Hepatol **17**：683—685, 2005
21) Kadono J, Hamada N, Higashi M et al：Carcinosarcoma of the extrahepatic bile duct. J Hepatobiliary Pancreat Surg **12**：328—331, 2005
22) 杉原茂孝，柿添三郎，伊藤裕司ほか：肉腫様変化を示す肝細胞癌の臨床病理学的検討．肝臓　**29**：71—76, 1988

Inferior Bile Duct Cancer with Sarcomatous Change：A Case Report

Koki Nagaike, Kazuo Chijiiwa, Kotaro Matsumoto, Masahide Hiyoshi, Motoaki Nagano, Naoya Imamura, Jiro Ohuchida and Hiroaki Kataoka*
Department of Surgical Oncology and Regulation of Organ Function and Department of Pathology*, Miyazaki University School of Medicine

A 77-year-old man admitted for obstructive jaundice was found in endoscopic retrograde cholangiopancreatography to have stenosis of the inferior bile duct with an irregular wall. The presence of atypical cells in brushing cytology suggested adenocarcinoma. Following endoscopic biliary drainage, we conducted pylorus-preserving pancreaticoduodenectomy, finding a 2.3×1.5cm infiltrating nodular tumor considering histologically of adenocarcinoma on the mucosal side and fascicular atypical spindle cell proliferation (so-called spindle cell carcinoma) and angiosarcoma-like features on the invasive side of the bile duct. The definitive pathological diagnosis was inferior bile duct cancer with sarcomatous change. Despite chemotherapy treatment for multiple liver metastasis detected 6 months postoperatively, he died of the metastatic liver tumor 1.5 years thereafter. Only 15 cases of bile duct cancer with sarcomatous change or spindle cell carcinoma have, to our knowledge been reported in worldwide, and we report this case and review the literature.

Key words：bile duct cancer, sarcomatous change, spindle cell carcinoma
〔Jpn J Gastroenterol Surg 40：1805—1810, 2007〕

Reprint requests：Kazuo Chijiiwa　Department of Surgical Oncology and Regulation of Organ Function, Miyazaki University School of Medicine
5200 Kihara, Kiyotake, Miyazaki, 889-1692 JAPAN

Accepted：March 28, 2007

©2007 The Japanese Society of Gastroenterological Surgery　Journal Web Site：http://www.jsgs.or.jp/journal/