日消外会誌　40（11）：1811～1815，2007年

症例報告

胆嚢印環細胞癌の1例

北海道大学腫瘍外科，心臓血管センター北海道大野病院*

真木　健裕　　原　　敬志　　平野　　聡　　田中　栄一
斉藤　克憲　　竹内　幹也　　七戸　俊明　　佐藤　幸作*
三品　壽雄*　　近藤　　哲

胆嚢原発癌としてはまれな印環細胞癌の1例を経験した．症例は70歳の男性で，北海道大野病院で胆嚢胆石症の診断で腹腔鏡下胆嚢摘出術を施行した．摘出した胆嚢の体部腹腔側粘膜面に8×7mm大の白色調IIa病変を認めた．病理組織学的診断は印環細胞癌で他の組織型は混在せず，わずかに漿膜下層に浸潤していた．リンパ管浸潤，静脈浸潤は陰性であった．精査加療目的で当院に入院となった．CTで癌の遺残やリンパ節転移を疑わせる所見はなかったが，追加切除の方針とした．術式は肝床切除，胆管切除，D2リンパ節郭清術とした．術後合併症はなく，病理組織学的検査でも癌の遺残はなかった．患者は術後34か月の現在，無再発生存中である．胆嚢印環細胞癌は他の組織型に混在することが多いが，本症例は純粋に印環細胞癌のみで，我々が検索したかぎりにおいて癌の大きさが最小であった．印環細胞癌は胃と同様に胆嚢でもde novo発生することがあることを示唆する貴重な症例と思われる．

はじめに

胆嚢原発癌としてはまれな印環細胞癌の1例を経験したので文献的考察を加え報告する．本例は過去の報告例15例中最小でありながら，他の組織型が混在しない純粋な印環細胞癌であり，本症の組織発生を考察するうえで示唆に富む症例と思われる．

症　　例

患者：70歳，男性

入院目的：胆嚢精査加療．

現病歴：2004年5月，健康診断でHBs抗原陽性を指摘され，近医を受診した際，腹部超音波検査で胆石を認めたため，加療目的で心臓血管センター北海道大野病院に入院となった．

既往歴：潰瘍性大腸炎（1998年～）．

家族歴：膵癌（母）．

生活歴：アルコール機会飲酒/たばこ1日20本×52年間．

入院時現症：特記すべき異常所見なし．

入院時採血所見：HBs抗原陽性の他，異常所見を認めず．CEA，CA19-9は正常範囲内であった．

DIC-CT所見：胆嚢内に2.5cm大の結石を認めた（**Fig. 1**）．

北海道大野病院入院後経過：胆嚢胆石症の診断で2004年6月，腹腔鏡下胆嚢摘出術を施行した．胆石の種類はコレステロール結石であった．摘出した胆嚢の体部腹腔側粘膜面に8×7mm大の境界明瞭な白色調IIa病変を認めた（**Fig. 2**）．作製された病理組織切片のうち，腫瘍部分のルーペ像を**Fig. 3A**に示す．同部位の病理組織学的検査では，胞体内に粘液を有する印環細胞が正常腺管を混じえながら密に集簇していた（**Fig. 3B**）．癌深達度は，筋層をわずかに超えて漿膜下層へ浸潤していた（**Fig. 3C**）．確認のため，組織を再度5mm間隔で切り出して全割し検討したが，印環細胞癌以外の組織形態を有する悪性細胞は認められなかった．腫瘍と周囲正常粘膜との境界の像を**Fig. 3D, E**に示す．胆道癌取扱い規約に従った病理組織学的検査所見としては，signet ring cell carcinoma,

＜2007年4月25日受理＞別刷請求先：真木　健裕
〒004-0831　札幌市清田区真栄1条1―1―1　清田病院

Fig. 1　DIC-CT shows a stone of 2.5 cm in the gallbladder.

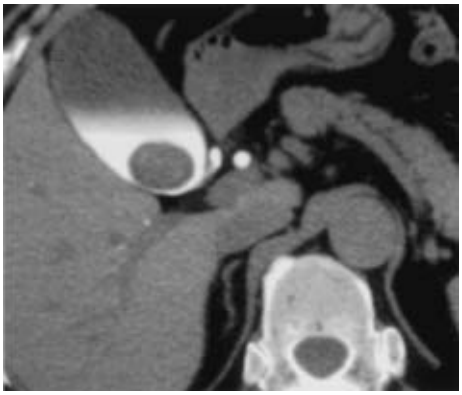

Gb，med，INFβ，ly0，v0，ss，切除断端（－）であった．癌病変に対する精査加療のため，2004年7月，当院に入院した．

当院入院後経過：腹部造影CTにて癌の遺残，リンパ節腫脹などを疑わせる所見はなかった．ss胆嚢癌のため，追加手術を施行した．

手術所見：2004年7月，田代ら[1]の指針に則り，肝床切除，胆管切除，D2リンパ節郭清を施行した．本症例は右肝動脈前区枝・後区枝・左肝動脈が同時に分岐し，前区枝が胆管の腹側を走行する変異が見られた．また，前区枝が胆摘時のクリップと一塊となっており剥離困難であったため右肝動脈前区枝を合併切除した．胆管空腸はRoux-en-Y吻合で再建した．

術後経過：術後良好に経過し，術後39日目に退院した．病理組織学的検査で癌の残存病変は認められなかった．患者は術後34か月の現在，無再発生存中である．

考　　察

胆嚢原発の印環細胞癌はまれであり，本邦の剖検例では最近10年間で全胆嚢原発癌3,316例中34例（1.03%）である[2]．

1983～2007年の範囲で医学中央雑誌（キーワード：「胆嚢癌」「印環細胞癌」）とPubMed（キーワード：「gallbladder carcinoma」「signet ring cell」）にて胆嚢印環細胞癌の症例を検索したところ，15例が得られた[3)~17)]．この15例に本症例を加えた計16例について検討する（**Table 1**）．

Fig. 2　Macroscopic findings of the laparoscopically resected specimen of the gallbladder shows 8×7 mm tumor in size on the mucosal surface of the abdominal side.（arrow）

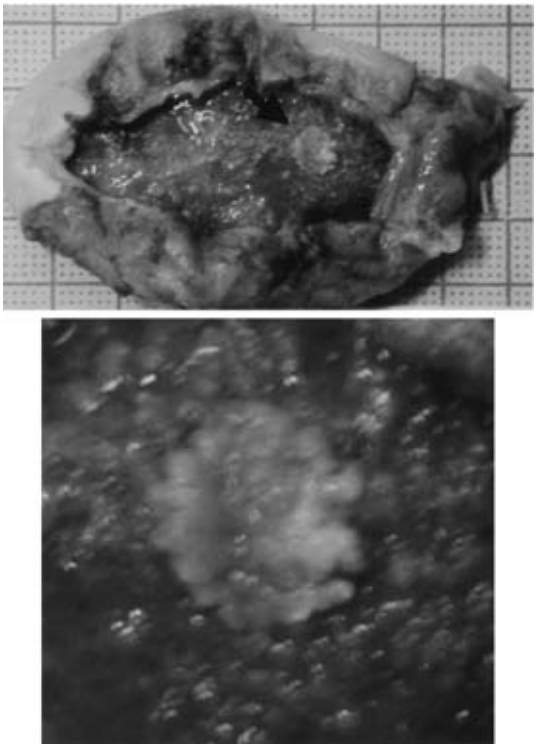

平均年齢は66歳で，男女比は3：5と女性が多い．リンパ節転移や遠隔転移を認める進行例が多い．16例中6例は診断後1年以内に死亡しており，その予後は悪いと推測される．

胆嚢印環細胞癌は他の組織型の癌に混在しやすい[18]と言われている．16例の中で，9例[3)4)6)8)~10)13)14)17)]で印環細胞癌が高分化型腺癌，粘液癌，扁平上皮癌などの他の組織型と混在して認められた．残り6例[5)7)11)12)15)16)]は他の組織型との混在については触れられていなかった．以上より，多くの印環細胞癌はすでに存在した高分化型腺癌，粘液癌を母地とし，その進行過程において脱分化，化生などにより発生すると推察される．

15例中，原発巣の大きさについての記載があるのは7例[3)4)8)9)13)14)16)]で，その中でも最小のものはNaylorら[4]が報告した直径1cmである．本症例は長径8mmとさらに小さい病巣であった．

Fig. 3 Histopathological finding of the specimen. A：Whole area of the tumor is shown by arrows. B：Signet ring cells containing mucus in the cell bodies are creeping. There are some glands which has no malignant cells in signet ring cells. C：Signet ring cells slightly infiltrate into subserosa, crossing muscularis. D, E：Arrows clearly show the border between tumor and normal tissue. There are no other malignant cells but signet ring cell carcinoma.

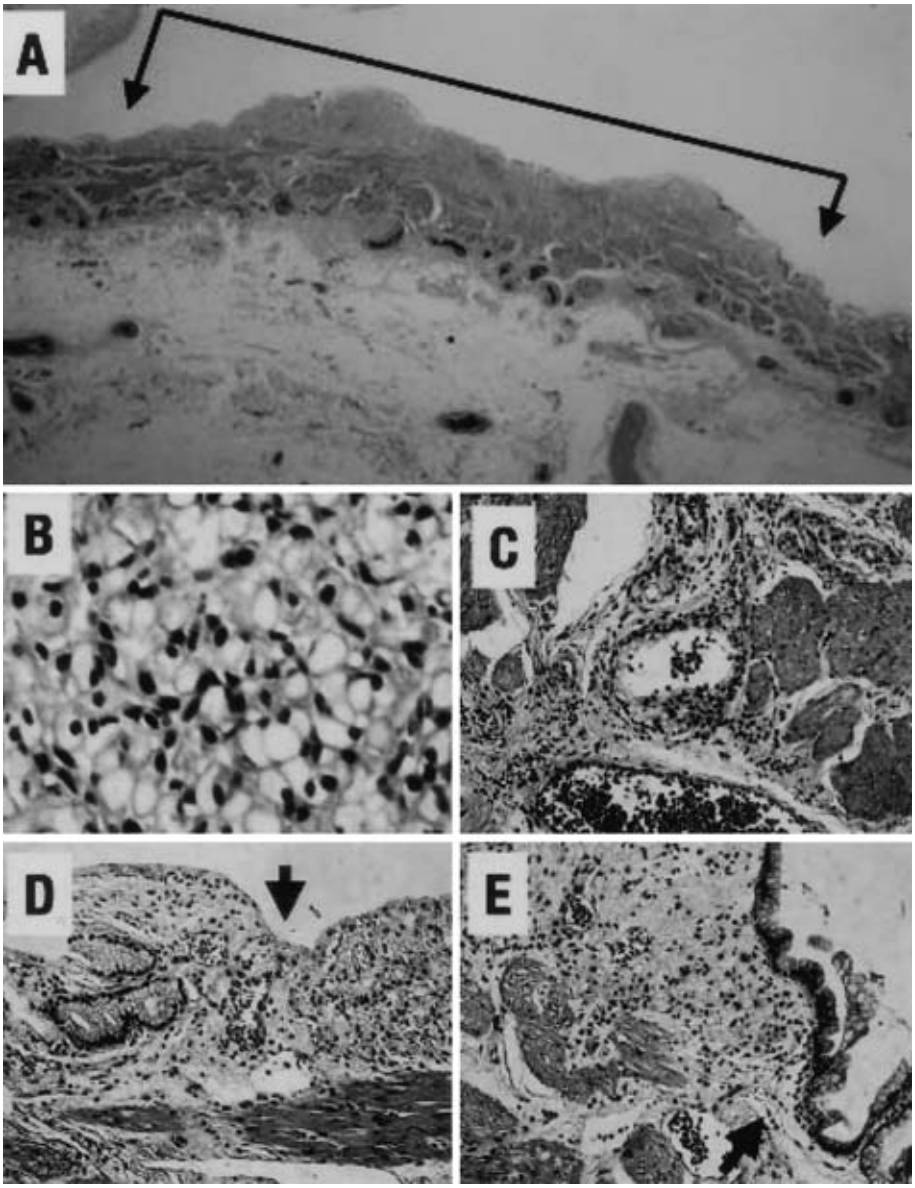

にもかかわらず，本症例が他の組織型を認めない純粋な印環細胞癌であったことはその組織発生を考察するうえで極めて興味深い．高度に進行して病巣も大きくなった場合には発生母地であった高分化型腺癌や粘液癌が破壊あるいは置換されて消失し，印環細胞のみが残ることは十分ありうることと考えられる．しかし，本例のように比較的早期で病変が小さいうちであれば発生母地の少な

Table 1　Sixteen cases of signet ring cell carcinoma of the gallbladder, containg our case

Author	Year	Age	Sex	Histology	Size(mm)	Stage	Treatment	Prognosis
Watanabe[3]	1987	72	F	pap > sig	30×20	ND	ND	2M dead
Naylor[4]	1988	71	M	ana, sig	10	IVb	ND	6M dead
Urayama[5]	1989	72	M	sig	ND	ND	Ope, OK-432 + 5-FU	11M dead
Olinici[6]	1991	54	F	aec > sig	ND	I	ND	ND
Ajiki[7]	1993	67	F	sig	ND	Ⅲ	ND	23M dead
Nishihara[8]	1995	80	M	asc > sig	38×29	>Ⅲ	Ope	6M dead
Tuchida[9]	1996	67	F	scc > sig	70×69×50	IVb	Ope	14M dead
Mizutani[10]	1996	67	F	muc > sig	ND	>Ⅱ	Ope	10M alive
Shikata[11]	1997	70	M	sig	ND	>Ⅲ	Ope, Cisplatin	11M alive
Waku[12]	1997	71	M	sig	ND	>Ⅱ	Ope	7M alive
Sakamoto[13]	1998	70	F	muc, sig	50×30	Ⅲ	Ope	9M alive
Kiyohara[14]	1998	59	F	sig > tub	15×15	Ⅲ	Ope	7M alive
Yamauchi[15]	2000	38	F	sig	ND	ND	Ope	6M alive
Sugiura[16]	2001	54	F	sig	60×55	Ⅲ	Ope	11M dead
Akai[17]	2002	77	F	muc, sig	ND	IVb	Cisplatin + Etoposide	5M dead
Our Case		70	M	sig	8×7	I	Ope	34M alive

The ratio of male to female is 3：5. The average age is 66.
tub：tubular adenocarcinoma　pap：papillary adenocarcinoma　muc：mucinous adenocarcinoma　sig：signet ring cell carcinoma　scc：squamous cell carcinoma　asc：adenosquamous cell carcinoma　aec：adenoendocrinal cell carcinoma　ana：anaplastic cell carcinoma　ND：not described

くとも一部分は残存していることが予想される．すなわち，本症例が印環細胞の成分しか認めなかったことは，初めから de novo に印環細胞癌が発生した可能性を示唆している．胃における印環細胞癌は de novo 発生と考えられている[19]が，本例の組織像は粘膜固有層内に既存の正常腺管を混じえながら印環細胞癌が密に集簇しており，胃の印環細胞癌の組織像に非常に類似している．この点からも，本例では de novo に印環細胞癌が発生したことが疑われ，胆嚢でも胃と同様のことが起こりうることを示唆している．

文　献

1) 田代征紀，金光敬一郎，神本行雄ほか：漿膜下浸潤胆嚢癌の進展様式と根治術―長期生存例を得るための工夫．胆と膵　**13**：155―158, 1992
2) 日本病理学会：日本病理剖検輯報（平成7～16年度剖検例収載）．日本病理剖検輯報刊行会，東京，2005
3) 渡辺賢司，広田紀男，斉藤　健ほか：骨格筋転移巣に骨化を認めた胆嚢癌の1剖検例．病理と臨　**5**：811―815, 1987
4) Naylor AR, MacGregor JE, Hutcheon AW et al：Meningeal carcinomatosis from a clinically undiagnosed signet-ring cell primary in the gallbladder. Surg Neurol **29**：315―318, 1988
5) 浦山雅弘，石山秀一，豊野　充ほか：印環細胞癌を合併した陶器様胆嚢の1例．消外　**12**：1767―1770, 1989
6) Olinici CD, Vasiu R：Composite endocrine cell, typical adenocarcinoma and signet ring carcinoma of the gallbladder. Rom J Morphol Embryol **37**：171―173, 1991
7) 味木徹夫，小野山裕彦，富田政雄ほか：胆嚢印環細胞癌の1例．日消誌　**90**：2648, 1993
8) Nishihara K, Takashima M, Furuta T et al：Adenosquamous carcinoma of the gall-bladder with gastric foveolartype epithelium. Pathol Int **45**：250―256, 1995
9) 土田明彦，粕谷和彦，安田祥浩ほか：印環細胞癌像を伴った胆嚢腺扁平上皮癌の1例．胆道　**10**：162―168, 1996
10) 水谷佐世子，大沼俊和，武山直治ほか：石灰化を伴う胆嚢癌の1例．胆と膵　**17**：291―296, 1996
11) 四方　淳，森紀久朗，綿引洋一ほか：Cisplatin 動注療法が著効した切除不能進行胆嚢癌の1例．癌と化療　**24**：1820―1824, 1997
12) 和久利彦，上塚大一，渡辺直樹ほか：胆嚢原発印環細胞癌の1例．日臨外医会誌　**58**：1860―1863, 1997
13) 坂本英至，寺崎正起，久納孝夫ほか：胆嚢低分化型粘液癌の1例．静岡済生会総合病医誌　**14**：1―5, 1998
14) 清原　薫，小杉光世，家接健一ほか：胆嚢印環細胞癌の1例．胆と膵　**19**：325―329, 1998
15) 山内希美，尾関　豊，角泰　廣ほか：膵管胆道合流異常をともなった胆嚢印環細胞癌の1例．日消誌　**97**：204―208, 2000

16) 杉浦　博，高橋　弘，下沢英二ほか：胆嚢印環細胞癌の一例．日臨外会誌　62：2771―2775, 2001
17) 赤井祐一，春日広一，荒川泰行ほか：正常大胆嚢にみられた印環細胞癌の一例．日大医誌　61：242―244, 2002
18) Albores SJ, Eael HD, David SK：Tumors of the gallbladder, extrahepatic bile ducts, and ampulla of vater. Atlas of tumor pathology. Third Series Fascicle 27. Armed Forces Institute of Pathology, Washington DC, 2000, p85―88
19) 藤田哲也：細胞動態からみた胃癌の発生と進展．日病理会誌　70：23―54, 1981

A Case of Signet Ring Cell Carcinoma of the Gallbladder

Takehiro Maki, Takashi Hara, Satoshi Hirano, Eiichi Tanaka, Katsunori Saitou,
Motoya Takeuchi, Toshiaki Shichinohe, Kousaku Sato*,
Hisao Mishina* and Satoshi Kondo
Department of Surgical Oncology, Hokkaido University
Cardio-vascular Center, Hokkaido Ohno Hospital*

We experienced a case of signet ring cell carcinoma of the gallbladder which is rare as primary tumor of the gallbladder. The patient was a 70-year-old male. He had an operation of laparoscopic cholecystectomy with the diagnosis of cholecystolithiasis at the Hokkaido Ohno Hospital. A slightly elevated（IIa）whitish lesion（8×7 mm）was detected on the mucosal surface of the abdominal side of the resected gallbladder body. Pathological diagnosis was signet ring cell carcinoma, slightly infiltrating into subserosa, and no other histological structure of malignant cells were detected. Lymphatic or venous infiltration was not detected. He was admitted to Surgical Oncology Hokkaido University for the treatment. CT denied residual cancer or lymphatic metastasis, but we decided to add operation. The operation method was cuneiform resection of the liver bed, and resection of the bile duct and D2 lymph node. He had no postoperative complication and the pathological examination indicated no residual malignant cell. He is alive without recurrence 34 months after the operation. Signet ring cells of the gallbladder tend to coexist with other histological forms of malignant cells, but in this case the signet ring cells were purely by themselves. And the size of the tumor was smallest of all the cases as far as we searched. This unique case indicates that signet ring cell carcinoma can generate de novo in the gallbladder as well as in the stomach.

Key words：gallbladder carcinoma, signet ring cell

〔Jpn J Gastroenterol Surg 40：1811―1815, 2007〕

Reprint requests：Takehiro Maki　Kiyota Hospital
1-1-1-1 Shinei, Kiyota, Sapporo, 004-0831 JAPAN

Accepted：April 25, 2007

©2007 The Japanese Society of Gastroenterological Surgery　Journal Web Site：http://www.jsgs.or.jp/journal/