日消外会誌　40（11）：1816～1821，2007年

症例報告

大動脈周囲リンパ節転移陽性にもかかわらず根治切除後5年以上生存した胆嚢腺扁平上皮癌の1例

新潟大学大学院医歯学総合研究科消化器・一般外科学分野
坂田　純　白井　良夫　若井　俊文
金子　和弘　永橋　昌幸　畠山　勝義

大動脈周囲リンパ節転移陽性胆嚢癌症例の予後は極めて不良である．今回，大動脈周囲リンパ節転移陽性で切除後5年以上生存した胆嚢腺扁平上皮癌の1例を経験したので報告する．症例は62歳の男性で，進行胆嚢癌に対して胆嚢床切除＋膵頭十二指腸切除＋大動脈周囲リンパ節郭清を施行した．組織学的には腺扁平上皮癌で，所属リンパ節4個（うち大動脈周囲リンパ節1個）に転移を認めた．術後29か月目のCTで大動脈周囲リンパ節再発を認め，同領域の郭清を施行した．その後，軟部組織（右膝）転移，骨転移（第2腰椎）が出現し，右下肢切断，放射線照射を施行した．初回手術から60か月後には左鎖骨上窩リンパ節転移が出現し郭清を施行したが，多発肺転移が出現し，初回手術から77か月後に原病死した．本症例の経験および文献的考察から，胆嚢癌では大動脈周囲リンパ節転移に対する郭清が有効な症例もまれながら存在することが示された．

はじめに

リンパ節転移陽性胆嚢癌症例の予後は不良である[1)~5)]．特に，大動脈周囲リンパ節（以下，No. 16）転移陽性例の切除成績は極めて不良で，No. 16郭清によって予後の改善は見込めないと一般的に理解されている[1)~5)]．今回，胆嚢床切除を伴った膵頭十二指腸切除後に複数回の転移巣切除を施行し6年5か月生存したNo. 16転移陽性胆嚢腺扁平上皮癌の1例を経験したので，文献的考察を加えて報告する．

症　例

患者：62歳，男性

主訴：右季肋部痛

家族歴：特記すべきことなし．

既往歴：30歳時，十二指腸潰瘍に対して幽門側胃切除（Billroth II法再建）が実施された．

現病歴：右季肋部痛を主訴に近医を受診し，腹部US，腹部CTにて胆嚢癌が疑われたため，手術目的に当科へ紹介入院となった．

入院時現症：身長164cm，体重49kg，眼球結膜に黄疸を認めなかった．腹部に腫瘤を触知しなかったが，右季肋部に圧痛を認めた．

入院時検査所見：血液生化学検査に異常を認めず，腫瘍マーカーについては血清CEA値2.5 ng/ml，血清CA19-9値20U/mlと正常範囲内であった．

腹部US所見：胆嚢底部から体部にかけて径8.5cm大の腫瘤を認め，肝臓との境界は不明瞭で直接浸潤していた．肝十二指腸間膜内のリンパ節の腫大を認めた．

腹部CT所見：胆嚢の腫瘤と肝臓との境界は不明瞭で肝臓への直接浸潤と考えられた（**Fig. 1**）．腫瘤は十二指腸下行部を圧排し，膵頭部とも接しており，直接浸潤が疑われた．腹水，肝転移，大血管への浸潤は認められなかった．

腹部血管造影検査所見：右肝動脈は上腸間膜動脈より分岐していた．胆嚢動脈，右肝動脈前下区域枝にencasementを認め，肝臓への直接浸潤と考えられた．さらに，胆嚢腫瘤に一致して腫瘍濃

＜2007年4月25日受理＞別刷請求先：坂田　純
〒951-8510　新潟市旭町通1―757　新潟大学大学院医歯学総合研究科消化器・一般外科学分野

Fig. 1 Contrast-enhanced CT before resection. The gallbladder tumor invaded the liver parenchyma (arrows).

Fig. 2 Histologic findings of the gallbladder tumor. Adenocarcinoma (arrows) and squamous cell carcinoma coexisted within the same tumor (HE, ×300).

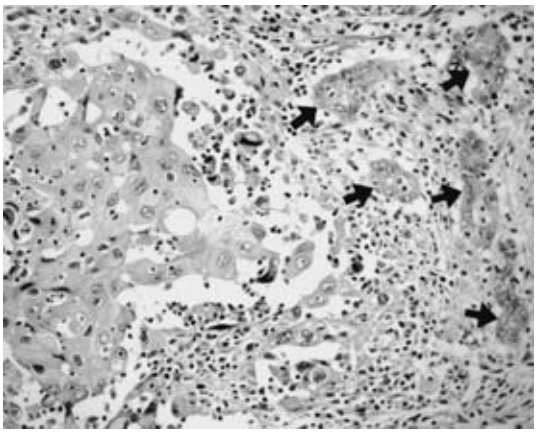

染像を認めた.

以上より，肝臓への直接浸潤，膵頭部・十二指腸への直接浸潤が疑われる進行胆嚢癌と診断し，遠隔転移を認めないため根治切除の適応と判断した.

手術所見：胆嚢癌は，肝臓（左内側区域，右前下区域，右後下区域），膵頭部，十二指腸，横行結腸へ直接浸潤していた．本症例は以前に幽門側胃切除(Billroth II 法再建，retrocolic)を受けており，その空腸輸出脚にも直接浸潤していた．しかし，肝転移，腹膜播種を認めなかった．No. 12c，No. $12b_2$，No. $12p_2$，No. $16a_2$，No. $16b_1$リンパ節の腫大を認め，肉眼的に転移陽性と判断した．胆嚢摘出，胆嚢床切除，膵頭十二指腸切除(Whipple 法)，横行結腸部分切除が施行された. No. 16 の郭清は，No. $16a_2$，No. $16b_1$の大動静脈間リンパ節および大動脈前リンパ節を対象とした.

病理組織学的検査所見：中分化から低分化型の腺扁平上皮癌であった（**Fig. 2**）．胆道癌取扱い規約(第 5 版)[6]では si(十二指腸，膵臓，横行結腸)，$pHinf_3$，$pBinf_0$，pN_3，pBM_0，pHM_0，pEM_0，ly_2，v_0，pn_0で，$pT_4pN_3H_0P_0M$（－），Stage IVb であった．総計 4 個のリンパ節（No. $12b_2$，No. 12c，No. $12p_2$，No. $16b_1$おのおの 1 個ずつ）に転移を認めた.

術後は肝切離面に膿瘍を形成したが，経皮的ドレナージで軽快し術後 63 病日目に退院した.

術後 29 か月目の CT で，前回郭清した範囲外の No. 16 領域（No. $16a_1$，No$16a_2$，No. $16b_1$，No$16b_2$の外側大動脈リンパ節および No$16b_2$の大動脈前リンパ節）に再発を認めた（**Fig. 3**）．他部位に転移を認めなかったため，同領域の en bloc 郭清を施行した．組織学的検索では，郭清された 21 個の No. 16 のうち 16 個において腺扁平上皮癌の転移が確認された.

初回手術から 36 か月後には右膝部に疼痛を伴う腫脹が出現し，穿刺細胞診で腺扁平上皮癌の軟部組織転移と診断された．放射線照射（55Gy）を施行し，一旦は腫瘤の縮小を認めたが，照射開始 1 年目には再増大が確認され疼痛も増強したため右大腿切断術が施行された．同時期に第 2 腰椎転移による腰痛も出現したため放射線照射（30 Gy）が施行された．右大腿切断および腰椎照射後には疼痛が完全に消失し quality of life の改善を得た.

初回手術から 60 か月後には左鎖骨上窩にリンパ節転移（単発）が出現し，リンパ節郭清が施行された．その後，多発肺転移が出現し，初回手術から 77 か月後に原病死した．なお，2 回目の No. 16 郭清から死亡時に至るまでの期間には腹腔内再発を認めなかった.

Fig. 3 Contrast-enhanced CT on 29 months after the initial resection. Note enlarged lymph nodes in the paraaortic region (arrows).

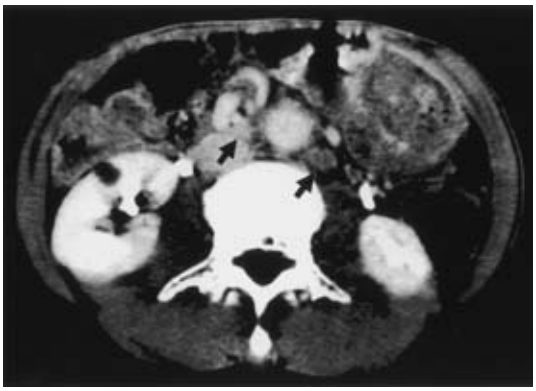

考　察

No. 16 郭清が施行された進行胆嚢癌症例において, No. 16 転移は 18～44% と高率である[1)~5)]. しかし, No. 16 転移陽性の長期生存例はまれである. 医学中央雑誌（1983 年 1 月～2006 年 10 月，会議録を除く，キーワード：「胆嚢癌」,「リンパ節転移」,「大動脈周囲リンパ節転移」）および PubMed（1950 年～2006 年 10 月，キーワード：「gallbladder neoplasms」,「lymphatic metastasis」,「paraaortic lymph node metastasis」）を検索した範囲では，No. 16 転移陽性で切除後長期（3 年以上）生存した症例の報告は自験例を含み 9 例（うち 5 年生存 6 例）であった（**Table 1**）. 全症例が本邦からの報告（和文の報告：自験例を含み 6 症例，英文の報告：3 症例）であった[7)~14)].

No. 16 転移陽性胆嚢癌の長期生存例は，局所進展度から 2 群に大別される（**Table 1**）. 6 症例では原発巣は胆嚢壁内に限局（組織学的胆嚢周囲進展度 pT_2）していた. 一方，残りの 3 症例（自験例を含む）では胆嚢壁外に進展（組織学的胆嚢周囲進展度 pT_3 以上）していた. 前者の 6 例中 4 例は術後 77，69，43，36 か月の経過で無再発生存しており，この群では No. 16 郭清により根治が得られる可能性がある. 一方，後者では長期生存は得られるものの全例が再発しており，No. 16 郭清による腫瘍の減量が延命に寄与したものと考えられる. なお，全例において根治度は Cur B（切除断端陰性）であった. 以上の事実は，No. 16 転移陽性であっても Cur B の切除が可能であれば，No. 16 郭清により長期生存する可能性があることを示している.

長期生存例において No. 16 転移個数を検討すると，個数の記載されている 6 例中 4 例では 2 個以下であった（**Table 1**）. 自験例においても初回手術の際の No. 16 転移個数は 1 個であった. 術中に少数個の No. 16 転移が判明しても,「70 歳未満」,「重篤な合併症がない」,「治癒（Cur B）切除可能」の 3 条件を満たした場合には，No. 16 郭清は選択肢の一つとなるのかもしれない.

胆嚢癌に対する膵頭十二指腸切除（以下, PD）の適応に関しては議論が多い[1)4)5)15)]. 自験例では，高度な直接浸潤に対して PD を実施して 5 年以上の生存を得た. 膵頭十二指腸への直接浸潤を認めても，治癒切除の可能な場合には，躊躇せずに PD を試みるべきと考えられる. 1997 年に著者らは，胆嚢癌からの膵頭周囲リンパ節転移に対する PD の有効性を報告した[16)]. Sasaki ら[17)18)] も, PD が実施されて膵頭周囲リンパ節転移陽性であった 7 例のうち 3 例が 5 年以上生存したと報告している. 以上より, 胆嚢癌に対する PD の適応は, 膵頭十二指腸への直接浸潤および膵頭周囲リンパ節転移陽性と考えられる. ただし, PD の実施は治癒切除可能な症例に限定すべきと考えられる.

胆嚢癌根治切除後の再発に対する転移巣切除（metastasectomy）の意義は明らかではない. 自験例では，2 回目の手術以降は腹腔内再発を認めておらず，No. 16 の転移巣郭清が長期生存に貢献したものと考えられる. 医学中央雑誌（1983 年 1 月～2006 年 10 月，会議録を除く，キーワード：「胆嚢癌」,「再手術」,「腫瘍再発」）および PubMed（1950 年～2006 年 10 月，キーワード：「gallbladder neoplasms」,「reoperation」,「recurrence」）を検索した範囲では，根治手術後に発生した転移巣（局所再発，腹壁再発を除く）に対して再切除を行い，その後 2 年以上生存した症例は自験例を含み 5 例であった（**Table 2**）[19)~21)]. 胆嚢癌においても，転移巣切除が長期生存に寄与する症例がまれながら存在するものと考えられる.

Table 1 Long-term(≥3 years)survivors who underwent radical resection for gallbladder carcinoma with paraaortic lymph node metastasis

Case no.	Author	Year	Sex/age (years)	Histology	pT[a]	Procedure	Curability[a]	Lymph node metastasis		Outcome (months)
								Location of positive nodes[a]	Number of positive paraaortic nodes	
1	Araida[7]	1993	ND	ND	2	C + PD + N	B	ND	ND	36；NED
2	Shinkai[8]	1996	M/55	Adeno	4	C + S4aS5+ BD + N	B	12b, 12p, 13a, 9, 16b1	multiple	84；AWD
3	Ijichi[9]	1996	M/56	Adeno	2	C + S4aS5 + PD + N	B	12b, 16b1	1	77；NED
4	Endo[10]	1996	F/45	Adeno	2	C + WR + BD + N	B	12b, 13a, 8a, 9, 16b1	2	60；AWD
5	Kurokawa[11]	1999	F/59	ND	4	C + ERH + BD + N	B	ND	ND	39；DOO
6	Kondo[12]	2001	F/53	Adeno	2	C + CH + N	B	12b, 12p, 8p, 16	multiple	69；NED
7	Miyazaki[13]	2004	ND	ND	2	C + WR + N	B	ND	ND	66；DOD
8	Tokuyama[14]	2005	F/50	Adeno	2	C + RH + BD + N	B	8p, 12b, 12p, 14, 16b1	2	43；NED
9	Present case		M/62	As	4	C + WR + PD + Co + N	B	12c, 12b, 12p, 16b1	1	77；DOD

M：male；F：female；Adeno：adenocarcinoma；As：adenosquamous carcinoma；C：cholecystectomy；PD：pancreaticoduodenectomy；N：radical lymphadenectomy；S4aS5：resection of hepatic segments 4a and 5；BD：bile duct resection；WR：wedge resection of the gallbladder bed；ERH：extended right hepatectomy；CH：central hepatectomy；RH：right hepatectomy；Co：colectomy；NED：(alive with) no evidence of disease；AWD：alive with disease；DOO：died of other causes；DOD：died of disease；ND：not described.

[a]According to the General Rules for Surgical and Pathological Studies on Cancer of the Biliary Tract[6].

Table 2 Two-year survivors who underwent metastasectomy for failure after radical resection for gallbladder cancer

Case no.	Author	Year	Sex/age (years)	Histology	Initial resection	Interval between initial resection and recurrence (months)	Sites of recurrences	Metastasectomy	Outcome after metastasectomy (months)
1	Kondo[19]	1994	M/61	Adeno	C + CH + Co + Du + N	4	PER	Excision of the tumor	117；NED
2	Shirai[20]	2003	F/64	Adeno	C + RHT + PD + N	38	Tonsil, LYM (neck)	Pharyngectomy + N	29；DOD
3	Hirano[21]	2004	M/71	ND	C + WR + BD + N	16	LYM (No. 16)	N	45；NED
4	Hirano[21]	2004	F/67	ND	C + ERH + BD + Co + Du + N	12	PER	Excision of the tumor + Co	30；NED
5	Present case		M/62	As	C + WR + PD + Co + N	29	LYM (No. 16)	N	45；DOD

M：male；F：female；Adeno：adenocarcinoma；As：adenosquamous carcinoma；C：cholecystectomy；CH：central hepatectomy；Co：colectomy；Du：partial resection of the duodenum；N：radical lymphadenectomy；RHT：right hepatic trisegmentectomy；PD：pancreaticoduodenectomy；WR：wedge resection of the gallbladder bed；BD：bile duct resection；ERH：extended right hepatectomy；PER：peritoneum；LYM：lymph nodes；NED：(alive with) no evidence of disease；DOD：died of disease；ND：not described.

胆嚢腺扁平上皮癌は全胆嚢癌症例の1.4～3.6%を占め[22)23)]，その予後は腺癌と比較して概して不良とされる[23)]．しかし，2002年に著者らは，胆嚢腺扁平上皮癌であっても治癒切除が可能な場合，長期生存が期待できることを報告した[24)]．自験例も高度に進展した腺扁平上皮癌であったが，初回切除時に治癒切除可能であったことが長期生存に寄与したものと考えられる．

本症例の経験および文献的考察から，胆嚢癌では，No. 16転移陽性であってもNo. 16郭清により長期生存する症例が存在する可能性が示された．

文　献

1) 近藤　哲，二村雄次，早川直和ほか：胆嚢癌に対する大動脈周囲リンパ節郭清の意義．日外会誌 **99**：728―732, 1998
2) Kondo S, Nimura Y, Hayakawa N et al：Regional and para-aortic lymphadenectomy in radical surgery for advanced gallbladder carcinoma. Br J Surg **87**：418―422, 2000
3) 広松　孝，椰野正人，近藤　哲ほか：至適リンパ節郭清の根拠．拡大リンパ節郭清．胆と膵　**25**：175―178, 2004
4) 遠藤　格，田辺美樹子，松尾憲一ほか：胆嚢癌のリンパ節郭清はどこまで行うのか？　胆と膵　**25**：213―218, 2004
5) 北川裕久，太田哲生，萱原正都ほか：進行胆嚢癌に対する拡大リンパ節郭清の適応と意義．外科 **65**：422―428, 2003
6) 日本胆道外科研究会編：胆道癌取扱い規約．第5版．金原出版，東京，2003，p30―39
7) 新井田達雄，吉川達也，武藤博昭ほか：胆嚢癌に対する大動脈周囲リンパ節郭清に関する研究．胆道　**7**：473―480, 1993
8) Shinkai H, Kimura W, Sata N et al：A case of gallbladder cancer with para-aortic lymph node metastasis who has survived more than seven years after the primary extended radical operation. Hepatogastroenterology **43**：1370―1376, 1996
9) 伊地知正賢，小林恵子，小柳津毅ほか：胆嚢癌の大動脈周囲リンパ節郭清に関する検討―6年5月健存中の大動脈周囲リンパ節転移陽性例を中心に―．胆と膵　**17**：1127―1130, 1996
10) 遠藤　格，嶋田　紘，中川原儀三：リンパ節転移に基づいた進行胆嚢癌に対するリンパ節郭清．胆と膵　**17**：165―170, 1996
11) Kurokawa T, Nonami T, Nakao A et al：The role of extended radical procedures in advanced gallbladder cancer. Hepatogastroenterology **46**：1561―1566, 1999
12) Kondo S, Nimura Y, Kamiya M et al：Five-year survivors after aggressive surgery for stage IV gallbladder cancer. J Hepatobiliary Pancreat Surg **8**：511―517, 2001
13) 宮﨑耕治，北原賢二，森　倫人ほか：胆嚢癌術式選択の理論的根拠．ss癌を中心に．日消外会誌 **37**：360―368, 2004
14) 徳山泰治，清水泰博，安井健三ほか：術後3年無再発生存中の大動脈周囲リンパ節転移陽性進行胆嚢癌の1例．日消外会誌　**38**：667―672, 2005
15) 新井田達雄，太田岳洋，吉川達也ほか：至適リンパ節郭清の根拠―拡大＋膵頭十二指腸切除―．胆と膵　**25**：165―170, 2004
16) Shirai Y, Ohtani T, Tsukada K et al：Combined pancreaticoduodenectomy and hepatectomy for patients with locally advanced gallbladder carcinoma. Cancer **80**：1904―1909, 1997
17) Sasaki R, Takahashi M, Funato O et al：Hepatopancreatoduodenectomy with wide lymph node dissection for locally advanced carcinoma of the gallbladder-long-term results. Hepatogastroenterology **49**：912―915, 2002
18) Sasaki R, Takeda Y, Hoshikawa K et al：Long-term results of central inferior（S4a＋S5）hepatic subsegmentectomy and pancreatoduodenectomy combined with extended lymphadenectomy for gallbladder carcinoma with subserous or mild liver invasion（pT2-3）and nodal involvement：a preliminary report. Hepatogastroenterology **51**：215―218, 2004
19) 近藤　哲，二村雄次，早川直和ほか：胆嚢癌術後のサーベイランス．外科　**56**：1153―1157, 1994
20) 白井量久，椰野正人，湯浅典博ほか：進行胆嚢癌に対する肝膵十二指腸切除術（HPD）の成績，特に長期生存例について．肝胆膵治研誌　**1**：14―18, 2003
21) 平野　聡，近藤　哲，田中栄一ほか：最近の癌再発の診断法と治療法―胆嚢・胆管癌―治療．外科 **66**：301―308, 2004
22) Piehler JM, Crichlow RW：Primary carcinoma of the gallbladder. Surg Gynecol Obstet **147**：929―942, 1978
23) Henson DE, Albores-Saavedra J, Corle D：Carcinoma of the gallbladder：histologic types, stage of disease, grade, and survival rates. Cancer **70**：1493―1497, 1992
24) Oohashi Y, Shirai Y, Wakai T et al：Adenosquamous carcinoma of the gallbladder warrants resection only if curative resection is feasible. Cancer **94**：3000―3005, 2002

Radical Resection for Adenosquamous Carcinoma of the Gallbladder with Paraaortic Lymph Node Metastasis：Report of a 5-Year Survivor

Jun Sakata, Yoshio Shirai, Toshifumi Wakai,
Kazuhiro Kaneko, Masayuki Nagahashi and Katsuyoshi Hatakeyama
Division of Digestive and General Surgery, Niigata University Graduate School of Medical and Dental Sciences

Paraaortic lymph node metastasis has a dismal prognosis in patients with gallbladder carcinoma. We report a case of a gallbladder cancer patient with paraaortic nodal disease who survived over 5 years after resection. A 65-year-old man with locally advanced gallbladder cancer underwent radical resection involving cholecystectomy, wedge resection of the gallbladder bed, pancreaticoduodenectomy, and regional and paraaortic lymph node dissection. Histologic examination showed the primary tumor to be adenosquamous carcinoma with four positive lymph nodes, one of which was a dissected paraaortic node. The patient underwent repeat lymphadenectomy for paraaortic nodal recurrence detected by computed tomography 29 months after the initial resection. Some 36 months later, metastasis to soft tissue in the right knee was managed by amputating the right lower limb above the knee and that to the second lumbar vertebra by external-beam radiation. Left supraclavicular nodal disease found 60 months after the initial resection was resected. The man died of multiple pulmonary metastases 77 months after the initial resection. This case and a review of the literature suggest that paraaortic lymph node dissection may provide a survival benefit for selected patients with gallbladder carcinoma.

Key words：gallbladder neoplasms, lymphatic metastasis, paraaortic lymph node metastasis

〔Jpn J Gastroenterol Surg 40：1816—1821, 2007〕

Reprint requests：Jun Sakata Division of Digestive and General Surgery, Niigata University Graduate School of Medical and Dental Sciences
1-757 Asahimachi-dori, Niigata, 951-8510 JAPAN

Accepted：April 25, 2007

©2007 The Japanese Society of Gastroenterological Surgery Journal Web Site：http://www.jsgs.or.jp/journal/