日消外会誌　40（11）：1822～1827，2007年

症例報告

膵管内乳頭粘液性腫瘍に由来した腹膜偽粘液腫の1例

名古屋大学大学院医学系研究科消化器外科学

加藤　公一　　井上総一郎　　杉本　博行　　金住　直人
野本　周嗣　　竹田　　伸　　中尾　昭公

Intraductal papillary-mucinous neoplasm（以下，IPMN）に対する手術後7年を経て，腹膜偽粘液腫として再発を来した症例を報告する．症例は口渇感を自覚した58歳の男性で，近医にて膵頭部嚢胞性腫瘍を指摘された．CT，MRCP，USにて膵頭部に多房性嚢胞性腫瘤と主膵管拡張を，EUSでは嚢胞隔壁の肥厚と壁在結節を認めた．1995年9月幽門輪温存膵頭十二指腸切除術を施行．膵頭部に2cm径，粘液を含有する嚢胞性腫瘤を認めた．病理組織学的には分枝膵管に生じた非浸潤性膵管内乳頭腺癌で，主膵管内への進展を認めた．術後7年を経た2003年1月（66歳時）下血と腹水貯留のため再入院．CEA 169.9ng/ml，CA19-9 10,495U/mlと上昇し，腹水細胞診にて粘液と上皮細胞集塊を認めた．前回手術検体の病理組織学的再検討にて剥離面近傍への癌浸潤が判明し，腹膜再発と考えて全身化学療法を行ったが，2003年2月死亡した．剖検にてIPMNによる腹膜偽粘液腫と診断された．

はじめに

膵管内乳頭粘液性腫瘍（intraductal papillary-mucinous neoplasm；以下，IPMN）は，典型的には粘液産生能を有する上皮細胞の乳頭状増殖によって形成される膵管内腫瘍であり，粘液貯留による膵管拡張を特徴とする[1]．IPMNは悪性例であっても，通常型膵管癌と比較して予後良好とされている．今回，我々は膵管内乳頭粘液性腺癌（intraductal papillary-mucinous carcinoma；以下，IPMC）に対する手術後7年以上を経て腹膜偽粘液腫というまれな形態で再発を来した症例を経験したので報告する．

症　　例

患者：66歳，男性

主訴：口渇感（初回入院時），下血（再発時）

既往歴：肺結核，虫垂炎．

家族歴：特記事項なし．

初回入院時経過：58歳時の1995年1月，口渇感を主訴に受診した近医にて糖尿病の疑いを指摘された．人間ドックを受け，腹部超音波検査で膵管拡張を指摘され，6月当院消化器内科に入院した．

入院時現症：腹部は平坦，軟で腫瘤を触知しなかった．

血液検査所見：血算では異常所見はなく，生化学検査にてグルコース169mg/dl，ヘモグロビンA1c 6.6％と上昇がみられた．腫瘍マーカーはCEA 4.7ng/ml（基準値以下），CA19-9 41U/ml（軽度上昇）であった．

腹部造影CT：主膵管の拡張と膵頭部に嚢胞の集簇する領域を認めた（**Fig. 1**）．

腹部超音波検査：主膵管は9mm径に拡張し，膵頭部に多房性嚢胞性腫瘤を認めた．

超音波内視鏡検査：膵頭部の嚢胞性病変内に肥厚した隔壁と壁在結節を認めた．

MRCP：膵頭部に高信号領域を認め，嚢胞性病変が疑われた．

内視鏡的逆行性膵管造影検査（ERP）：主膵管は全長にわたり拡張していたが，明らかな陰影欠損は認めなかった．膵頭部の分枝膵管の拡張と実質造影での欠損域を認めた（**Fig. 2**）．なお，主乳頭

＜2007年4月25日受理＞別刷請求先：加藤　公一
〒466-8550　名古屋市昭和区鶴舞町65　名古屋大学大学院医学系研究科消化器外科学

Fig. 1 Contrast-enhanced CT shows the multilocular cystic lesion in the pancreatic head. The main pancreatic duct is dilated.

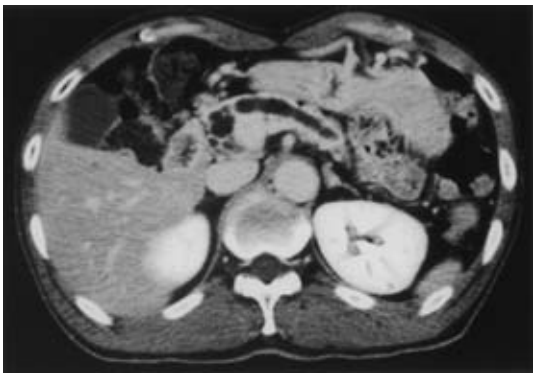

Fig. 2 ERP shows dilatation of the entire main pancreatic duct. A branch of pancreatic duct in the pancreatic head is dilated and interrupted.

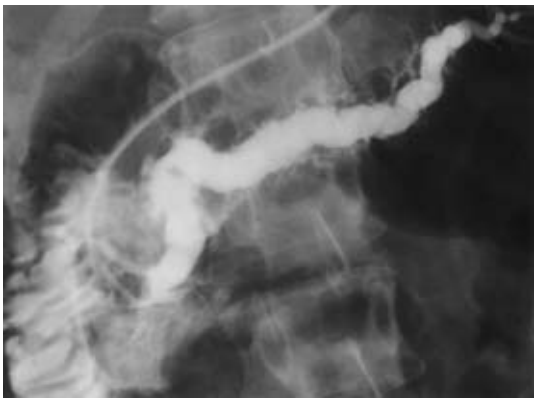

は腫大，乳頭口は開大していたが，粘液排出は明らかではなかった．

膵管内超音波検査（IDUS）：膵頭部に限局した多房性嚢胞性病変があり，膵頭部主膵管内に壁在結節が疑われた．

経口膵管鏡検査：主膵管内に多量の粘液があり，隆起性病変は確認されなかった．主膵管粘膜を数か所生検したが悪性所見は認めなかった．

血管造影検査：明らかな異常所見はなかった．

以上より，粘液産生膵腫瘍（現在の分類では混合型のIPMN）の診断にて手術を施行した．

手術所見：手術は型のごとく全胃幽門輪温存膵頭十二指腸切除術・今永法による消化管再建を行った．術中超音波検査にて膵頭部の嚢胞性腫瘍を確認し，SMV直上で膵臓を切離，迅速病理組織学的診断で膵断端陰性を確認した．また，膵切離後膵管鏡検査を行い，残膵主膵管内に腫瘍のないことを確認した．

摘出標本肉眼的検査所見：膵頭部の腫瘍は2.0×1.8cm大，粘液と充実部分が混在する被膜のない分葉状腫瘤であった（**Fig. 3**）．

病理組織学的検査所見：分枝膵管が嚢胞状に拡張し，内部に粘液貯留を認めた（**Fig. 4a**）．腫瘍は分枝膵管内を乳頭状に増生しており，強拡大像ではNC比が高く核異型の強い乳頭腺癌であった（**Fig. 4b**）．また，主膵管内には腫瘍の進展を認めた（**Fig. 4c**）．いずれも腫瘍は基底膜を超えず，非

Fig. 3 Cut surface of the resected specimen shows a multilocular, mucus-containing tumor in the pancreatic head. The tumor has no fibrous capsule.

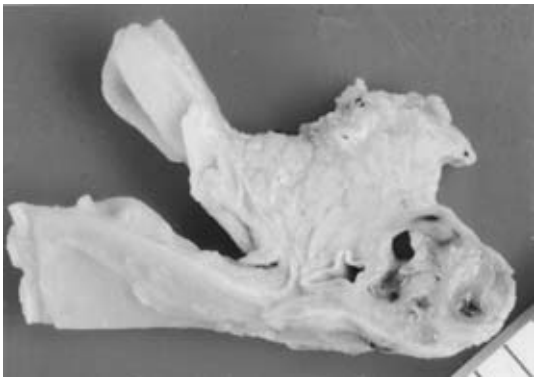

浸潤性の膵管内乳頭腺癌と診断された．膵癌取扱い規約によると，Ph，pT1［TS1，2.0×1.8cm，pCH（−），pDU（−），pS（−），pRP（−），pPV（−），pA（−），pPL（−），pOO（−）］，pN0，sM0：fStage Iであった．

再入院時経過：術後再発兆候なく外来通院中であったが，2002年頃より腫瘍マーカの漸増がみられ，66歳時の2003年1月血便を主訴に他院を受診，直腸指診にて腫瘤を触知し，CT上腹水を認めたため，当科に再入院となった．再入院時，腹部は膨隆し，CT上多量の腹水貯留と小腸拡張像を認めた（**Fig. 5**）．大腸内視鏡検査で直腸腫瘤は粘膜下腫瘤であった．腹腔穿刺にて黄褐色粘稠な腹

Fig. 4　Microscopic findings（HE stain）a：The tumor is consisted of dilated branches of the pancreatic duct containing mucus. Arrow heads indicate the dissected peripancreatic tissue margin.（×5）b：The dilated branches of the pancreatic duct is lined by atypical cells showing papillary growth to the lumen.（×200）c：The epithelium of the main pancreatic duct is partially replaced by atypical cancer cells.（×10）d：Microscopic reexamination of the resected specimen shows cancer nests in mucus near the dissected peripancreatic tissue margin.（×40）

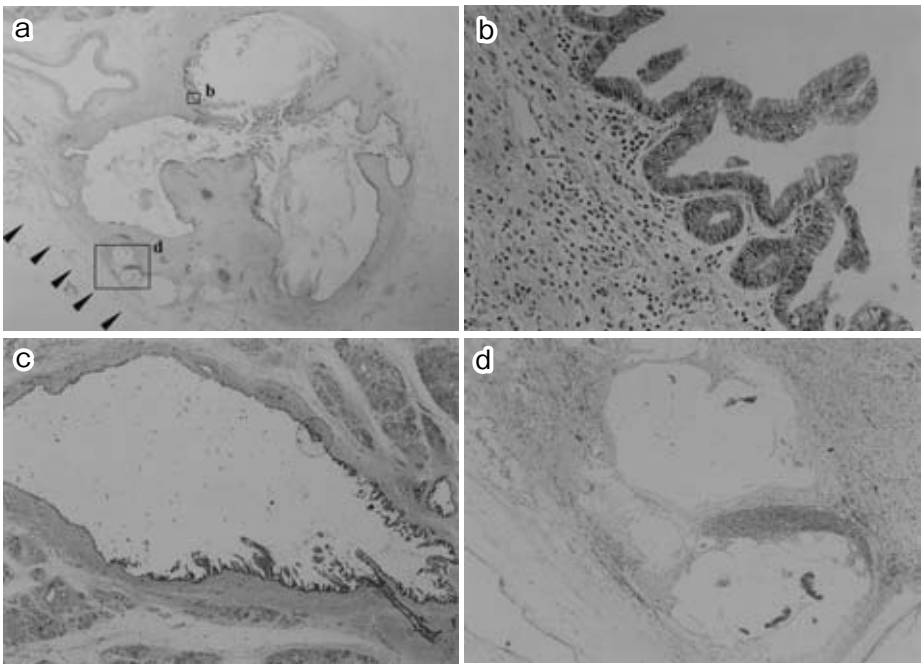

水が少量採取され，細胞診では粘液と上皮細胞集塊を認めた．また，血液検査では CEA166.9ng/ml, CA19-9 10,495U/ml と上昇がみられた．この時点で IPMC の腹膜再発が疑われ，前回の病理組織学的検査所見を見直したところ，膵管上皮下および間質内に粘液と浮遊する腫瘍細胞塊を認め（**Fig. 4d**），剥離面近傍に達していたことが判明した．患者には gemcitabine 投与を行ったが，徐々に全身状態は悪化し，2003 年 2 月永眠した．家族の同意を得て病理組織学的解剖を施行した．

剖検所見：腹腔内にはゼリー状の腹水が 500ml 貯留し，腸間膜および臓側，壁側腹膜，肝臓，脾臓，腸管，虫垂周囲に多数の大小の粘液結節を認めた．組織学的に粘液結節内部には腺管状・小乳頭状に浮遊する腫瘍細胞を認めた．これら粘液結節は漿膜から漿膜下層に存在するが，残膵実質内

Fig. 5　Contrast-enhanced CT shows on readmission shows massive ascites in the whole abdomen and dilated intestine.

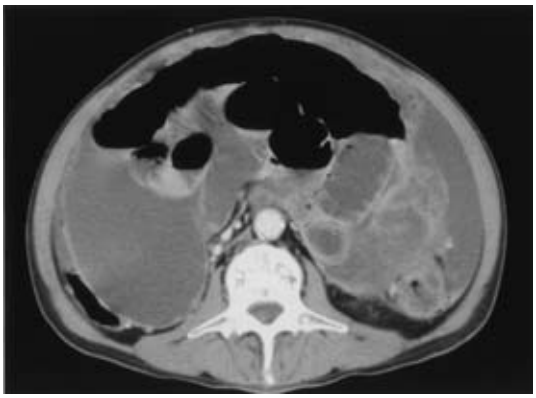

にはみられず，初回手術時の病理組織学的検査所見と酷似していることより，IPMC の腹腔内転移

と診断された（**Fig. 6**）.

考　察

腹膜偽粘液腫は粘液産生能をもつ低悪性度腫瘍の腹膜播種により腹腔内に大量の粘液様物質が充満する病態である．本症の多くは虫垂・卵巣に生じた粘液産生性腫瘍を原発とするが，まれに肺，胃，結腸，乳腺，膵臓，総胆管，膀胱，子宮，尿膜管嚢腫などの腫瘍に由来することがある[2]. 我々が医学中央雑誌（1983年から2006年の期間で，「腹膜偽粘液腫」「膵臓」で検索，会議録を除く）および PubMed（2006年12月まで，「pseudomyxoma」,「pancreas」で検索）にて検索した結果，膵腫瘍に由来した腹膜偽粘液腫の報告は過去8例であった[3)~10)]（**Table 1**）．このうち，IPMNに由来した本症の報告は4例のみであり[5)7)9)10)]，極めてまれな病態である．このうち2例は自験例と同様，IPMNに対する初回手術後5年以上を経て腹膜偽粘液腫を発症している[5)7)]．残る2例ではIPMNと腹膜偽粘液腫の診断が同時期であり[9)10)]，本症の発生機序として，粘液が貯留し拡張した膵管が腹腔内へ穿破する可能性が指摘されている[10)]．腹膜偽粘液腫に対する外科治療としては，原発巣と腹腔内の粘液性腫瘤，粘液様物質の可及的除去がなされるが，完全切除は難しく，手術のみでは再発

Fig. 6 Microscopic findings of the gelatinous tumors in abdominal cavity at autopsy (HE stain). Cancer nests are floating in the mucinous material. (×40)

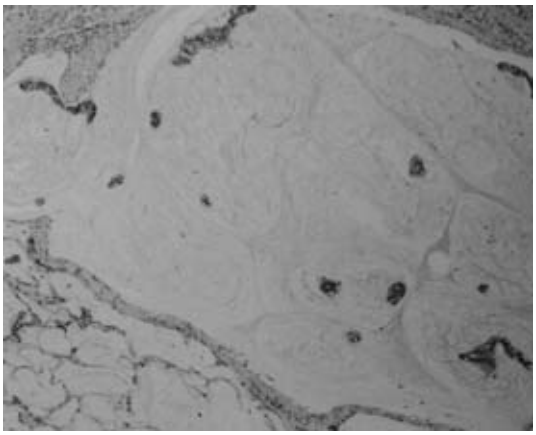

Table 1 Reported cases of psedomyxoma peritonei associated with pancreatic tumor

Author (year)	Age * / Gender	Pancreatic tumor	Synchronous or Metachronous (duration)	Pancreatectomy	Surgery for PMP	Chemotherapy for PMP
Gustafson[3)] (1984)	89/M	mucinous adenocarcimona	Synchronous	—	—	—
Chejfec[4)] (1986)	57/M	colloid carcinoma	Synchronous	—	—	—
Zanelli[5)] (1998)	60/M	IPMN	Metachronous (5 years)	PPPD → TP	removal of gelatinous nodules	SC (5-FU, CBDCA)
Shen[6)] (1998)	ND/F	mucinous adenocarcinoma	Synchronous	ND	ND	ND
Kurihara[7)] (2000)	79/M	IPMN (IPMC) with mucinous cancer	Metachronous (5 years)	PD	—	—
Mitsubashi[8)] (2001)	55/F	MCN (MCA)	Synchronous	DP	removal of gelatinous material	IPC (CDDP)
Mizuta[9)] (2005)	53/M	IPMN	Synchronous	—	—	IHCP (CDDP, ETP, MMC) + SC (GEM)
Imaoka[10)] (2006)	64/M	IPMN (IPMC)	Synchronous	DP	ND	ND
Present case	66/M	IPMN (IPMC)	Metachronous (7 years)	PPPD	—	SC (GEM)

PMP：psedomyxoma peritonei, IPMN：intraductal papillary-mucinous neoplasm, IPMC：intraductal papillary-mucinous carcinoma, MCN：mucinous cystic neoplasm, MCA：mucinous cystic adenoma, PPPD：pylorus preserving pancreaticoduodenectomy, PD：pancreaticoduodenectomy, DP：distal pancreatectomy, TP：total pancreatectomy, SC：systemic chemotherapy, IPC：intraperitoneal chemotherapy, IHCP：intraperitoneal hyperthermic chemoperfusion, 5-FU：5-fluorouracil, CBDCA：carboplatin, CDDP：cisplatin, ETP：etoposide, MMC：mitomycin, GEM：gemcitabine, ND：not described.

* age diagnosed as PMP

率は高い[11]．抗癌剤の全身投与の効果は乏しいとされており，5-FU，CDDP，MMC など抗癌剤の腹腔内投与[8)12]，持続温熱腹膜灌流療法[13]の有効例が報告されている．また，デキストラン製剤を用いた粘液溶解療法の有用性も報告されている[14]．多くは病勢が緩徐に進行し，消化管の通過障害による栄養障害，悪液質を経て死亡にいたるとされている[11]．自験例では，再入院の1年前にあたる2002年1月の上腹部MRIで再発所見は認めなかったが，その1年後の2003年1月の再発診断時にはすでに全身状態が悪化しており，外科的治療は施行できなかった．

次に，IPMNの予後についてであるが，当教室における62例のIPMN切除例での検討では，非浸潤癌，浸潤癌を含めた腺癌症例11例の5年生存率は71.6%であり，過形成，腺腫，非浸潤癌症例56例では死亡例はみられなかった[15]．また，鈴木ら[16]は本邦でのIPMN1,379例を全国症例調査により分析し，このうち腺癌380例の5年生存率を，非浸潤型腺癌：98.4%，微小浸潤型腺癌：88.9%，浸潤型腺癌：57.7%と報告している．すなわち，非浸潤性・微小浸潤性の症例は予後良好であり，浸潤性になると予後が悪化するが，通常型膵癌に比較すると成績がよい．また，Sohnら[17]は浸潤部の組織型が粘液癌のほうが管状腺癌より予後が良いことを報告している．本症例では微小浸潤部の組織型は粘液癌であり，実際5年生存は得られたが残念ながら7年目で再発死亡した．この緩徐な経過は他臓器への転移，浸潤を来さなかった本症の生物学的悪性度の低さによるものであろう．

自験例で再発を来した機序については，(1)術中に腫瘍細胞を含んだ粘液が腹腔内に漏出，遺残した可能性，(2)残膵側または膵周囲組織に微小な浸潤巣が遺残し，局所再発巣から2次的に腹膜播種を来した可能性が考えられる．主膵管型，混合型のIPMNに対する膵切除術では，残膵主膵管内に病変の有無を確認するために術中膵管鏡検査が必要な症例がある．その施行時には腫瘍細胞を含む可能性のある洗浄液を徹底吸引して腹腔内に散布させないこと，また切離線の設定に関しても微小浸潤の可能性を念頭においたsurgical marginの確保を図ることが必要と考えられる．

なお，本論文の要旨は第22回愛知臨床外科学会（2004年7月，名古屋）にて発表した．

文　献

1) 日本膵臓学会編：膵癌取扱い規約．第5版．金原出版，東京，2002
2) 下山省二，山崎一樹，河原正樹ほか：「今日の腫瘍外科―最新の治療指針―」十二指腸・小腸の腫瘍性疾患―腹膜偽粘液腫．外科治療　**82**：802―806, 2000
3) Gustafson KD, Karnaze GC, Hattery RR et al：Pseudomyxoma peritonei associated with mucinous adenocarcinoma of the pancreas：CT findings and CT-guided biopsy. J Comput Assist Tomogr **2**：335―338, 1984
4) Chejfec G, Rieker WJ, Jablokow VR et al：Pseudomyxoma peritonei associated with colloid carcinoma of the pancreas. Gastroenterology **90**：202―205, 1986
5) Zanelli M, Casadei R, Santini D et al：Pseudomyxoma peritonei associated with intraductal papillary-mucinous neoplasm of the pancreas. Pancreas **17**：100―102, 1998
6) Shen DH, Ng TY, Khoo US et al：Pseudomyxoma peritonei―a heterogenous disease. Int J Gynaecol Obstet **62**：173―182, 1998
7) Kurihara K, Nagai H, Kasahara K et al：Biliopancreatic fistula associated with intraductal papillary-mucinous pancreatic cancer：institutional experience and review of the literature. Hepatogastroenterology **47**：1164―1167, 2000
8) 三橋敏武，村田宣夫，傍島　潤ほか：腹腔内抗癌剤投与が著効を来した膵原発性腹膜偽粘液腫の1例．癌と化療　**28**：1670―1673, 2001
9) Mizuta Y, Akazawa Y, Shinozawa K et al：Pseudomyxoma peritonei accompanied by intraductal papillary-mucinous neoplasm of the pancreas. Pancreatology **5**：470―474, 2005
10) Imaoka H, Yamao K, Salem AA et al：Pseudomyxoma peritonei caused by acute pancreatitis in intraductal pappilary-mucinous carcinoma of the pancreas. Pancreas **32**：223―224, 2006
11) 七戸俊明，福良厳宏，竹内幹也ほか：「癌の播種性病変の病態と診断・治療」腹膜偽粘液腫の診断と治療．臨外　**61**：779―781, 2006
12) 佐々木章，寺島雅典，岡本和美ほか：腹膜偽粘液腫に対するCDDP，5-FU，MMC腹腔内投与療法．癌と化療　**26**：1828―1831, 1999
13) 水田　誠，谷　　尚，岩井宣健ほか：持続温熱腹膜灌流療法が有効であった腹膜偽粘液腫の1例．日消外会誌　**29**：766―769, 1996
14) 畝村泰樹，山崎洋次，竹村隆夫ほか：腹膜偽粘液腫の粘液排出にデキストラン製剤の奏功した1例．日臨外会誌　**59**：1414―1418, 1998

15) Kanazumi N, Nakao A, Kaneko T et al：Surgical treatment of intraductal papillary-mucinous tumors of the pancreas. Hepatogastroenterology **48**：967―971, 2001
16) 鈴木　裕，跡見　裕，杉山政則ほか：「IPMT と MCT」IPMT，MCT における全国症例調査の分析と現状における問題点．膵臓　**18**：653―663, 2003
17) Sohn TA, Yeo CJ, Cameron JL et al：Intraductal papillary mucinous neoplasm of the pancreas：an updated experience. Ann Surg **239**：788―799, 2004

A Case of Pseudomyxoma Peritonei Associated with Intraductal Papillary-Mucinous Neoplasm of the Pancreas

Koichi Kato, Soichiro Inoue, Hiroyuki Sugimoto, Naohito Kanazumi,
Shuji Nomoto, Shin Takeda and Akimasa Nakao
Department of Surgery II, Nagoya University Graduate School of Medicine

We report a rare case of peritoneal metastasis of an intraductal papillary-mucinous neoplasm（IPMN）of the pancreas presenting pseudomyxoma peritonei. A 58-year-old man seen for a cystic tumor of the pancreatic head, was found in CT, MRCP and US to have multilocular cystic lesions in the pancreatic head and dilation of the entire main pancreatic duct. EUS showed thickening of the septum and mural nodule in the cystic tumor. We conducted pylorus-preserving pancreaticoduodenectomy in September 1995. The mucus-containing cystic tumor was 2cm in maximum diameter. The pathological diagnosis was noninvasive intraductal papillary carcinoma of the main pancreatic duct and branches. In January 2003, seven years and three months later after initial surgery, the 66-year-old patient was readmitted for hematochezia and abdominal distention. Serum CEA was 166.9ng/ml and CA19-9 was 10,495U/ml. CT showed massive ascites and dilated intestines. Cytology of the ascites showed clustered epithelial cells and mucus. Pathological reexamination of the resected specimen showed cancer nests in mucus near the surgical margin. The patient deteriorated and died in February 2003 despite systemic chemotherapy with gemcitabine. An autopsy showed numerous gelatinous nodules of different sizes throughout the abdominal cavity. Histologically, cancer nests consisting of atypical mucinous cells with papillary growth floated in the mucinous material. Cancer was not found in the remnant pancreas. The definitive diagnosis was peritoneal dissemination from the original IPMN of the pancreas.

Key words：pseudomyxoma peritonei, IPMN, pancreas

〔Jpn J Gastroenterol Surg 40：1822―1827, 2007〕

Reprint requests：Koichi Kato　Department of Surgery II, Nagoya University Graduate School of Medicine
65 Tsurumai-cho, Showa-ku, Nagoya, 466-8550 JAPAN

Accepted：April 25, 2007

©2007 The Japanese Society of Gastroenterological Surgery　Journal Web Site：http://www.jsgs.or.jp/journal/