日消外会誌　40（11）：1828～1833，2007年

症例報告

術前放射線化学療法を施行し切除しえた局所過進展膵癌の１例

北海道大学大学院医学研究科消化器外科・一般外科

渡辺　正明　　蒲池　浩文　　田原　宗徳　　横尾　英樹
中西　一彰　　神山　俊哉　　松下　通明　　藤堂　　省

局所過進展膵癌に対し術前放射線化学療法施行後に切除しえた症例を報告する．症例は54歳の男性で，2005年6月に心窩部不快感にて近医を受診，門脈全周性狭窄，上腸間膜動脈周囲神経叢浸潤を伴う局所過進展膵癌の診断となった．当科紹介後，術前放射線化学療法として体外照射（50.4Gy/28Fr）と化学療法（Gemcitabine 200mg/week，総量1,000mg）を施行した．CTでの効果判定でSDであったが，遠隔転移の出現を認めなかったため，照射終了2か月後に膵頭十二指腸切除術，門脈・上腸間膜静脈合併切除を施行した．病理組織学的検査では線維性間質の中にごく少量の中分化型腺癌細胞が散在するのみであり，術前放射線化学療法が有効であったと考えられた．術後合併症なく経過し，現在術後12か月経過し無再発生存中である．

はじめに

StageIVa膵癌に対する切除に関しては，一定の効果が得られるとの報告があるが，神経叢浸潤があるような局所過進展膵癌症例に対しては，手術適応がないとされている．画像上高度の神経叢浸潤を伴う膵癌に対し，術前放射線化学療法を施行後切除し，組織学的に著効したと考えられる症例を経験したので報告する．

症　例

患者：54歳，男性

主訴：心窩部不快感

既往歴，家族歴：特記すべき事項なし．

現病歴：2006年6月に心窩部不快感を主訴に前医を受診．血液検査上，閉塞性黄疸を認めた．CTで膵頭部に腫瘍性病変を認め，膵癌と診断された．Percutaneous transhepatic cholangiole drainage（以下，PTCD）を施行された後，当院に精査加療目的で紹介入院となった．

入院時現症：身長164cm，体重50kg．体温36.6℃．眼瞼結膜に貧血なく，眼球結膜に軽度黄染を認めた．肺音，心音異常なし．

＜2007年4月25日受理＞別刷請求先：渡辺　正明
〒060-8638　札幌市北区北15条西7丁目　北海道大学医学部消化器外科・一般外科

腹部所見：PTCDのtubeが留置されていた．平坦軟で圧痛なく，肝脾を触知しなかった．

入院時血液検査所見：総ビリルビンが1.2mg/dl，ALP 821IU/*l*，γ-GTP 297IU/*l*と総ビリルビン，胆道系酵素の高値を認めた．

腹部CT所見：膵頭部に大きさ20mmの腫瘤性病変を認め，末梢主膵管は6mmと拡張していた．局所はSMA周囲の神経叢への浸潤が高度であり，神経叢全周にわたる浸潤を認めた．肝転移・遠隔転移は認めず（**Fig. 1**），門脈は完全閉塞に近く中結腸静脈合流部ぎりぎりまでの狭窄像を認めた（**Fig. 2**）．

以上より，手術適応なしと判断し，局所に対し放射線化学療法を施行した．放射線治療は50.4Gy/28Frを対向2門で照射し，化学療法はGemcitabineを週200mgで，総量1,000mg投与した．Grade2の白血球減少を認めたが，その他の有害事象を認めず，治療は完遂した（**Fig. 3**）．

放射線化学療法施行後の画像評価では，腹部CTにて局所画像所見に変化はなく，新たな遠隔転移の出現は認めなかったため，効果判定ではSDであった（**Fig. 4**）．また，FDG-PETでは，局所を含め全身に異常集積を認めなかった．

以上より，バイパス術も考慮し，切除の方針と

し，放射線化学療法終了2か月後に手術を施行した．

Fig. 1 Enhanced abdominal CT showed that pancreas head carcinoma of size of 20mm invaded to a plexus of superior mesenteric artery (a). Liver metastasis and distant metastasis were not encountered. Portal vein was invaded by the tumor, and near to complete obstruction (b).

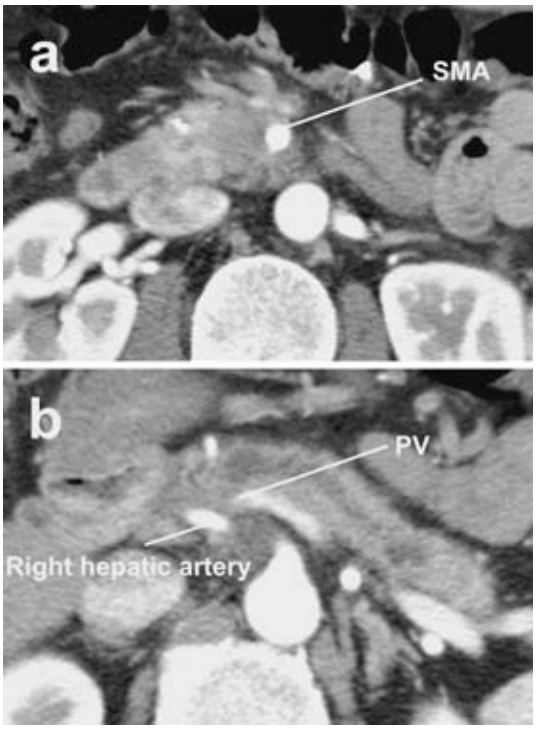

手術所見：開腹時腹腔内を検索し，P（－），H（－），CY（－）であった．脈管浸潤に関しては，門脈浸潤部以外は手術操作で剥離可能であり，膵頭十二指腸切除術，門脈合併切除，D2＋16b1，a2の郭清を施行した．神経叢は腹腔動脈神経叢からSMA周囲は全周性に郭清し，右腹腔動脈周囲神経叢，右腹腔神経節を完全郭清とした(**Fig. 5**)．

病理組織学的検査所見：線維性の間質が広範囲に存在し，その中にごく少量のmoderately differentiated tubular adenocarcinomaが散在しているのみであった．矢印の部位に腺構造を認めた．切除断端は陰性．膵外神経叢に軽度浸潤を認めるも，大血管への浸潤は認めず，リンパ節転移も認めな

Fig. 2 Three dimensional images produced by CT showed that the portal vein was near to complete obstruction (arrows).

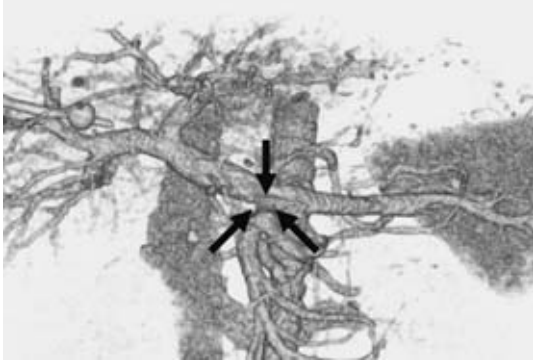

Fig. 3 Regimen of the preoperative radiochemotherapy

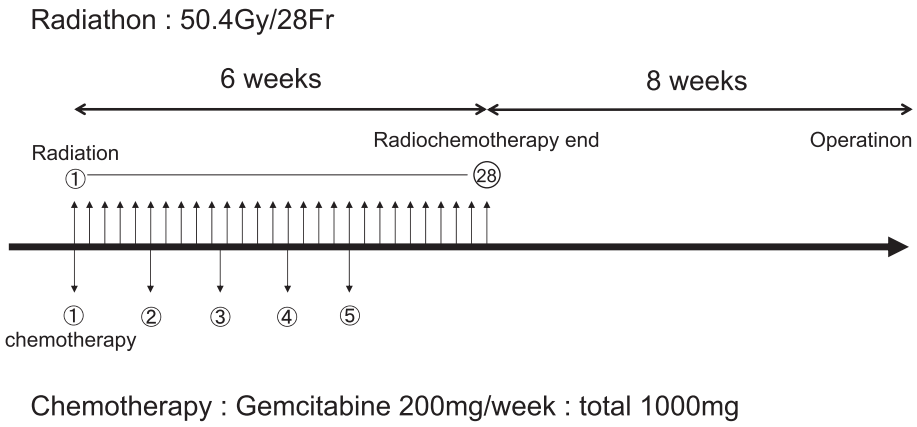

Fig. 4 Evaluation abdominal CT after the radiochemotherapy showed that there was no change around the lesion（SD）and no distant metastasis.

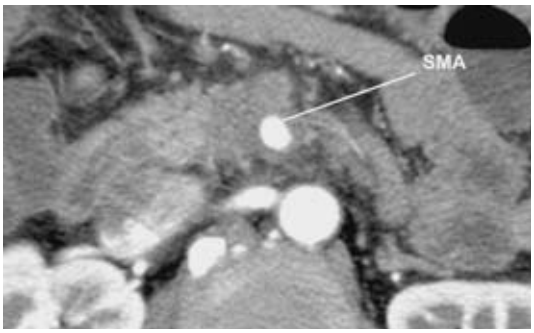

Fig. 5 Intra-operative findings：Pancreaticoduodenectomy was performed two months after the radiocehmotherapy was completed. Right side celiac ganglionectomy and D2 lymph node dissection were performed.

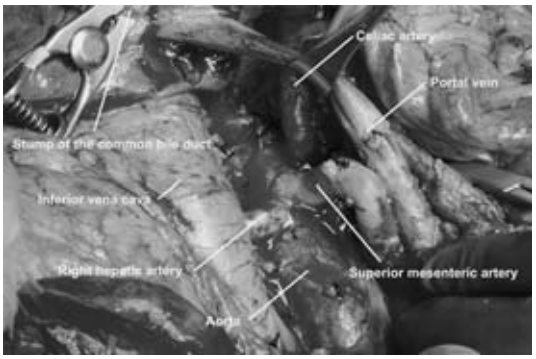

かった．pPh，TS1（2.0cm）infiltrative type pT4（PL）pCH（－）pDU（－）pS（－）pRP（－）pPV（－）pA（－）pPL（＋）pOO（－）pNO pMx pPCM（－）pBCM（－）pDPM（－）RO moderately differentiated tubular adenocarcinoma，med INFβ ly0 v0 ne0 pStage IVaであった（**Fig. 6**）．

術後経過：術後，下痢を発症したが，内服治療にてコントロール可能で，その他大きな合併症の発生なく経過した．現在術後12か月経過し，無再発生存中である．

考　察

膵癌は近年の画像診断技術の進歩にもかかわらず，早期発見される頻度は依然低く，発見時stage IVa以上の症例が7割以上を占めている[1]．膵癌治療の第1選択は根治が期待できる外科的切除であり，手術手技の安定，合併症の発症率の低下が図

Fig. 6 Pathological finding showed that a small amount of moderately differentiated adenocarcinoma cells were scattered in the fibrous stroma（arrow）（hematoxylin and eosin）. Pathological diagnosis was pPh, TS1（2.0cm）infiltrative type pT4（PL）pCH（－）pDU（－）pS（－）pRP（－）pPV（－）pA（－）pPL（＋）pOO（－）pNO pMx pPCM（－）pBCM（－）pDPM（－）RO moderately differentiated tubular adenocarcinoma, med INFβ ly0 v0 stage IVa.

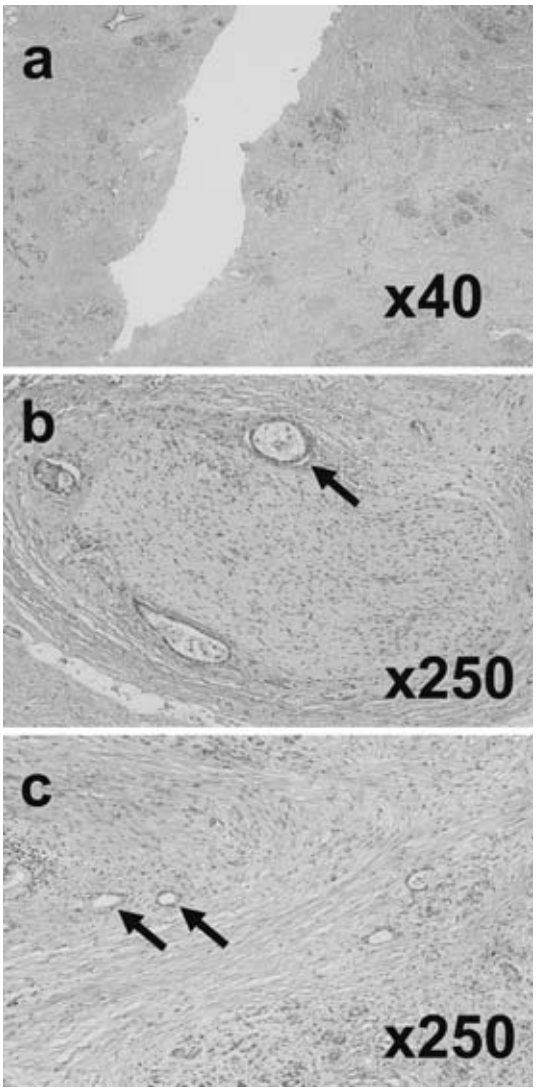

られ，切除率は1981年の24.9%から2000年では40%と上昇しているものの，通常型膵癌切除例の5年生存率は13.0%と依然として満足のいく成績は得られていない[1]．こうした背景から手術治療，化学療法，放射線療法等とも連携した集学的治療が必要と考えられている．

こうした状況の中で，stage IVa膵癌に対する切除に関しては，2004年のImamuraら[2]の報告で，切除例のほうが放射線化学療法施行非切除症例よりも良好な予後が得られることが明らかとなった．Stage IVa症例に対する手術の有用性が示された報告であるが，この検討では上腸間膜動脈や総肝動脈へ浸潤を来している症例，膵外神経叢へ浸潤を来している症例は除外されており，そのような局所過進展進行膵癌はStage IVaであっても，一般に手術適応と考えられていない．

今回，術前放射線化学療法を施行し切除を行ったが，一般的に術前放射線化学療法の意義に関しては，1）癌進展を抑制し，切除時のviableな癌細胞の残遺，撒布の危険性を低下させることにより根治性を向上させることが期待できること，2）放射線化学療法を施行する過程で，診断時には見つかっていない遠隔転移が出現することで，無用な手術を避けることができること，などが考えられている．

膵癌に対する術前放射線化学療法に関しては多くの報告[3)~6)]があり，臨床試験が行われている．術前放射線化学療法を施行中に肝転移や腹膜転移といった遠隔転移の出現や，有害事象により19～32%の症例が手術施行とならない[4)~6)]．

切除例においては断端陽性率やリンパ節転移を有意に減少させることが報告[7)8)]されており，局所制御としての効果が期待できる．Ishikawaら[9]の報告では，膵管癌に対してR0手術を施行しえても，術後drain排液の細胞診では，28%の症例で陽性であり，これら症例は有意に局所再発を来したとされており，局所制御の重要性が示唆される．本症例では病理組織学的に，大部分の腫瘍が線維化を来し極少数の腺構造のみが遺残している状態であり，術前放射線化学療法による局所制御の可能性が期待できた．

さらに，局所制御の観点で，2005年Antonioら[10]は，腹腔動脈，上腸間膜動脈，門脈へ浸潤を認める局所過進展進行膵癌に対して術前に放射線化学療法を施行したところ，21%の症例に対して手術を施行することができ，その1年生存率が84%，3年生存率が37%と非常に良好な成績を報告した．初回診断時に手術適応がないと判断される局所進行膵癌症例に対しても術前の放射線化学療法および手術の有用性が示唆した報告で，その臨床的意義は大きいと考えられる．しかし，どのような症例に対して放射線化学療法が有用であるのかは，今後症例の蓄積が必要であろう．

また，手術適応に関わる遠隔転移，脈管浸潤，神経叢浸潤に関する画像診断においては注意が必要である．Liuら[11]の報告では腹腔内の転移に関しては25～50%の症例でCT所見と病理組織学的検査所見とが異なるとし，Imamuraら[2]の報告では，CTでの門脈浸潤に関する正診率は86%であり治療法の決定は開腹診断を基準に行うべきであると結論している．また，Antonioら[10]の報告では，放射線化学療法後の効果判定のCTで動脈浸潤像に変化が認められなかった症例でも，術後の病理組織学的検査所見では動脈への浸潤を認めず，CTでの効果判定には注意が必要であると結論している．本症例でもCTで局所進展に関しては放射線化学療法施行前後で変化を認めなかったが，病理組織学的には癌細胞はほぼ消失しており，線維化，浮腫などの影響を考慮した画像診断が必要と考えられる．本症例では，放射線化学療法後に施行したFDG-PETにて局所集積を認めておらず，病理組織学的検査所見を反映している可能性がある．今後，術前治療の効果判定にFDG-PETを使用していくべきであろう．

現在のところ，膵癌術前放射線化学療法のgold standardとなるようなレジメンは判明していない．今回，gemcitabineを用いた放射線化学療法を施行し，著効したと考えられるが，今後多くの検討がなされ，より効果的なレジメンが判明してくることを期待したい．

局所過進展膵癌の手術成績は満足な結果が得られていないが，術前放射線化学療法施行により，

良好な成績を得られる可能性がある．一般的に手術適応とならない，脈管浸潤，神経叢浸潤のある局所過進展膵癌に対しても術前放射線化学療法を併用した外科的切除を考慮すべきと考えられた．

本論文における文献検索は1990年から2006年の期間で医学中央雑誌，あるいはMEDLINEにおいてキーワードを「膵癌」,「術前放射線化学療法」,「pancreas carcinoma」,「chemoradiation therapy」にて検索した．

文　献

1) 松野正紀：日本膵臓学会膵癌登録20年間の総括．膵臓 **18**：101—169, 2003
2) Imamura M, Doi R, Imaizumi T et al：A randomized multicenter trial comparing resection and radiochemotherapy for respectable locally invasive pancreas cancer. Surgery **136**：1003—1011, 2004
3) Tara MB, Kenneth RH, Dana BH et al：Neoadjuvant chemoradiotherapy for adenocarcinoma of the pancreas：treatment variables and survival duration. Ann Surg **8**：123—132, 2000
4) Hoffman JP, Lipsitz S, Pisansky T et al：Phase II trial of preoperative radiation therapy and chemotherapy for patients with localized, respectable adenocarcinoma of the pancreas：an eastern cooperative oncology group study. J Clin Oncol **16**：317—323, 1998
5) Moutardier V, Giovannini M, Lelong B et al：A phase II study institusional experience with preoperative radiochemotherapy in pancreas adenocarcinoma. Eur J Surg Oncol **28**：531—539, 2002
6) Harold JW, Arvin SG, Michael PV et al：Preoperative chemotherapy, radiotherapy, and surgical resection of locally advanced pancreatic cancer. Arch Surg **13**：581—588, 2000
7) Spitz FR, Abbruzzese JL, Lee JE et al：Preoperative and postoperative chemoradiation strategies in patients treated with pancreaticoduodenectomy for adenocarcinoma of the pancreas. J Clin Oncol **15**：928—937, 1997
8) White RR, Huewitz HI, Morse MA et al：Neoadjuvant chemoradiation for localized adenocarcinoma of the pancreas. Ann Surg Oncol **8**：758—765, 2001
9) Ishikawa O, Wada H, Ohigashi H et al：Postoperative cytology for drained fluid from the pancreatic bed after “curative” resection of pancreatic cancers：does it predict both the patient's prognosis and the site of cancer recurrence? Ann Surg **238**：103—110, 2003
10) Antonio SC, Alexandre R, Christophe L et al：Surgical resection after radiochemotherapy in patients with unresectable adenocarcinoma of the pancreas. J Am Coll Surg **201**：359—365, 2005
11) Liu R, Traverso LW：Diagnostic laparoscopy improves staging of pancreatic cancer deemed locally unresectable by computed tomography. Surg Endosc **19**：638—642, 2005

Surgical Rsection after Chemoradiation Therapy in a Patient with Locally Advanced Pancreas Carcinoma：A Case Report

Masaaki Watanabe, Hirofumi Kamachi, Munenori Tahara, Hideki Yokoo,
Kazuaki Nakanishi, Tosiya Kamiyama, Michiaki Matsushita and Satoru Todo
Department of General Surgery, Graduate School of Medicine, Hokkaido University

We report a case of resected locally advanced pancreatic adenocarcinoma after chemoradiation therapy. A 54-year-old man diagnosed elsewhere with locally advanced pancreas carcinoma was found in computed tomgraphy（CT）to have a pancreatic head lesion of 20mm invading the plexus of the supramesenteric artery and to the portal vein system. We found no hepatic or distant metastasis. Based on these findings, we conducted radiation therapy（50.4Gy/28 Fr）and chemotherapy（Gemcitabine at 200mg/week, full dose, 1,000mg）as neoadjuvant therapy. Reevaluation CT after chemoradiation therapy showed no changes around the lesion（SD）and no distant metastasis. Based on these findings, we conducted pancreaticoduodenectomy with portal vein reconstruction two months after the chemoradiation therapy was completed. Pathological finding showed that a small amount of moderately differentiated adenocarcinoma cells were scattered in fibrous tissue. The pathological diagnosis was p Stage IVa with plexus invasion and without portal or artery invasion. No metastasis was observed in the lymph nodes. The postoperative course was uneventful, and the man remains well without recurrence in the 12 months since surgery. Preoperative chemoradiation therapy is thus a treatment alternative for locally advanced pancreatic carcinoma.

Key words：chemoradiation therapy, pancreas carcinoma, neoadjuvant

〔Jpn J Gastroenterol Surg 40：1828—1833, 2007〕

Reprint requests：Masaaki Watanabe Department of General Surgery, Graduate School of Medicine, Hokkaido University
Kita15-Nishi7, Kita-ku, Sapporo, 060-8638 JAPAN

Accepted：April 25, 2007

©2007 The Japanese Society of Gastroenterological Surgery Journal Web Site：http://www.jsgs.or.jp/journal/