日消外会誌　40（11）：1834～1838，2007年

症例報告

脾臓原発T細胞悪性リンパ腫の1切除例

高知大学医学部外科学講座外科I

駄場中　研　　小林　道也　　並川　　努　　吉岡　龍二
岡本　　健　　岡林　雄大　　前田　広道　　秋森　豊一
杉本　健樹　　花崎　和弘

慢性関節リウマチ（以下，RA）の治療薬メソトレキセート（以下，MTX）には，methotrexate-associated lymphoproliferative disorder 発生が指摘されている．今回，RA に対し MTX 使用中に発見された，極めてまれな脾臓原発T細胞悪性リンパ腫を経験した．患者は73歳の女性で，約10年間 MTX 内服，婦人科検診で腫瘍マーカー CA125 334.8U/ml と高値で，さらに可溶性 IL-2 レセプター抗体 4,390U/ml も高値であった．腹部造影 CT/MRI で脾臓内に腫瘤を認め，FDG-PET で FDG の強い集積を認めた．脾臓原発悪性リンパ腫を疑い，用手補助腹腔鏡下脾臓摘出術（以下，HALS）を施行した．術後病理組織学的検査にて脾臓原発T細胞悪性リンパ腫と診断した．

はじめに

近年，慢性関節リウマチ（以下，RA）治療薬であるメソトレキセート（以下，MTX）使用者における悪性腫瘍の発生が注目されており，悪性リンパ腫と MTX の関連が指摘されている[1]．RA 患者に対して MTX 低用量長期投与時には，methotrexate-associated lymphoproliferative disorder 発生が指摘されている[2)~5)]．

今回，MTX 内服中の RA 患者に発生した極めてまれな脾臓原発T細胞悪性リンパ腫に対して用手補助腹腔鏡下脾臓摘出術（Hand-assisted laparoscopic splenectomy；以下，HALS）を施行した1例を経験したので報告する．

症　　例

患者：73歳，女性

主訴：特になし（CA125 高値）

既往歴：平成1年，RA と診断されリウマトレックス®内服開始するも口内炎のため中止していたが，RA のコントロール不良にて平成8年よりリウマトレックス再開．

現病歴：平成18年7月婦人科検診目的にて近医受診，CA125 高値を指摘され当院婦人科紹介．腹部 CT で脾臓に腫瘍性病変があり，当科紹介となった．

入院時現症：身長 136cm，体重 36kg．腹部は平坦・軟であり，表在リンパ節を触知しなかった．眼球結膜に軽度の貧血を認めた．

入院時血液検査所見：RBC 301×10,000/ul，Hb 10.1g/dl，Ht 31.5％と貧血を認めたが，末梢血液像に異常を認めなかった．生化学検査では LDH 331U/L（正常値：110～220U/L）のみ高値であった．腫瘍マーカーは CA125 334.8U/ml（＜35U/ml），CEA 4.7ng/ml（＜3.4ng/ml），可溶性 IL-2 レセプター抗体　4,390U/ml（正常値：220～530 U/ml）と高値であった．

腹部造影 CT 所見：脾臓内に径 81×61mm，37×25mm 大の均一に淡く造影される腫瘤を認めた（**Fig. 1**）．

FDG-PET 所見：脾臓内に FDG の強い集積を認めた．その他には明らかな異常集積を認めなかった（**Fig. 2**）．

腹部造影 MRI 所見：脾臓は T2 強調画像で不均一，大小多数の腫瘤の集簇様を示し，Gd で濃染

＜2007年4月25日受理＞別刷請求先：駄場中　研
〒783-8505　南国市岡豊町小蓮　高知大学医学部外科学講座外科I

Fig. 1 Abdomonal CT scan with contrast enhancement showed mass lesions measuring 81×61 mm and 37×25 mm in size in the spleen.

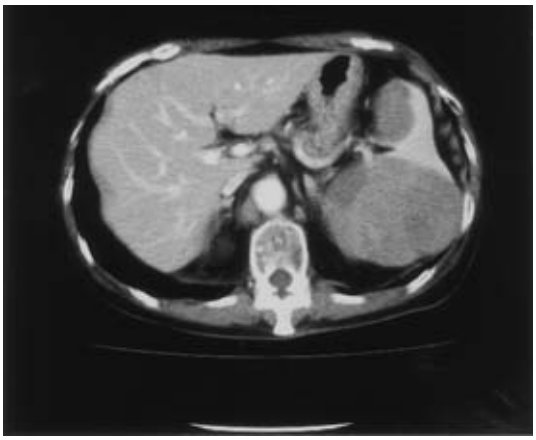

Fig. 2 FDG-PET showed accumulation of FDG in the spleen.

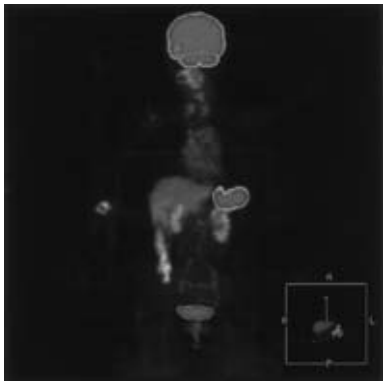

する腫瘤を認めた（**Fig. 3**）.

以上より，脾臓原発の悪性リンパ腫を疑い，平成18年8月下旬に用手補助腹腔鏡下脾臓摘出術を施行した.

手術所見：剣状突起下正中に7.5cmの皮膚切開で開腹後GelPort®を装着し手術開始，脾臓脱転後，脾門部の視触診にて明らかなリンパ節腫大を認めなかった．脾門部を剥離し，脾上・下極の脾動静脈を確認，結紮切離し脾門部のリンパ節郭清を施行した．脾臓をプラスティックバッグに収納し，正中創より原形のまま摘出した.

摘出標本：摘出脾臓は重量230g，割面にて白色調の粗大結節を認めた（**Fig. 4**）.

Fig. 3 T2 weighted MRI showed multiple high intensity areas in the spleen.

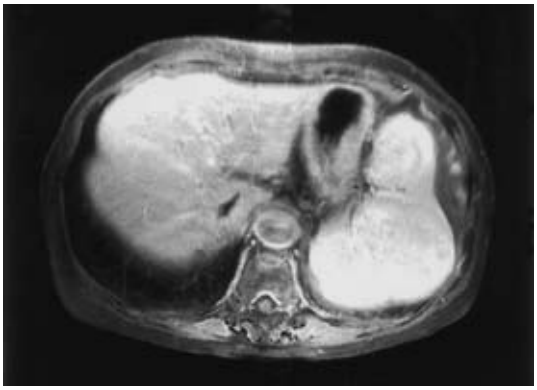

Fig. 4 Macroscopic findings of the resected specimen showed white nodule.

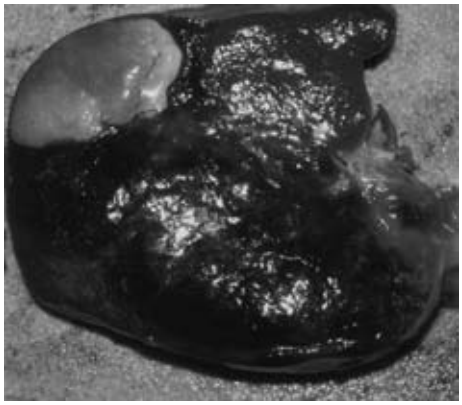

病理組織学的検査所見：白色調の粗大結節は梗塞部分であった．脾臓の正常組織は，辺縁にわずかに認めるのみであり，脾臓の大部分は，基本構造が不明瞭となり異型小型～中型のリンパ球が増生していた（**Fig. 5**）.

免疫組織染色の結果はCD3（+），CD8（+），granzimeB（+），CD4（−），CD56（−），CD20（−），CD30（−）で，T細胞リンパ腫と診断された（**Fig. 6**）.

術後経過：術後一過性に，膵液瘻を認めたが保存的に軽快した．腫瘍マーカーも術後14病日目には，CA125 50.6U/ml，CEA 3.1ng/ml，可溶性IL-2レセプター抗体　912U/mlと減少傾向にある．脾臓原発T細胞悪性リンパ腫はまれなため，確定

Fig. 5　Histopathological findings showed atypical lymphocytes and fundamental structure of the spleen was unclear（H.E. stain.）.

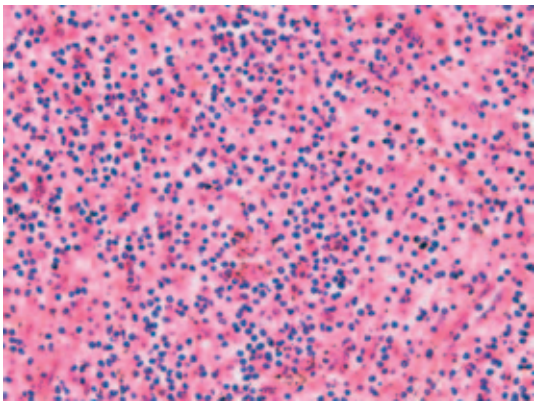

Fig. 6　Atypical lymphocytes showed positive for CD3 by immunohistochemical examination.

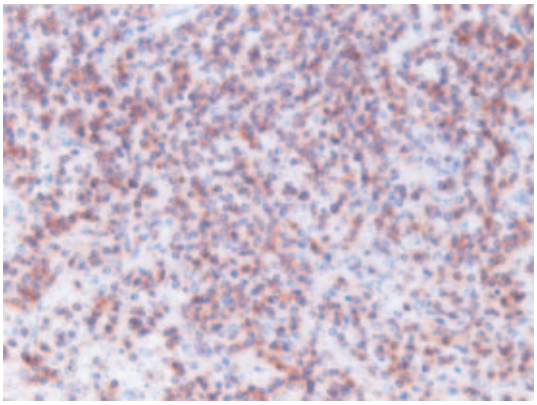

診断に時間を要したが，術後43病日目に化学療法目的に内科転科となり，現在CHOP療法中である．

考　察

脾臓の腫瘤性病変は比較的まれであり，脾臓原発悪性腫瘍の中では悪性リンパ腫が多いと報告されている[6]．免疫組織学的にみると，そのほとんどがB細胞リンパ腫であり，脾臓原発のT細胞リンパ腫は極めてまれである．脾臓原発T細胞性悪性リンパ腫について，医学中央雑誌で，「原発性脾腫瘍」「悪性リンパ腫」をキーワードとして1983年から2006年までについて検索したところ，2例の報告をみるにすぎず[7)8)]，大島[9]によれば，末梢性T細胞リンパ腫の5%以下とされているが，正確な発生頻度については，まれなため明らかでないとされている．

脾臓原発の悪性リンパ腫の診断基準としてGuptaら[10]は，1）症状を伴う脾腫を伴うこと，2）諸検査にて他部位の病変を否定できること，3）開腹時，肝・腸間膜や大動脈周囲のリンパ節に悪性リンパ腫を認めないこと，4）悪性リンパ腫と診断がついてから，他部位に病変が発見されるまでに少なくとも6か月が経過していること，以上四つの条件を満たすこととしている．また，Spierら[11]は脾臓に悪性リンパ腫が存在する場合に，末梢血液検査所見や表在リンパ節に悪性リンパ腫の病変がなければ所属リンパ節や骨髄・肝臓で悪性リンパ腫が存在しても脾臓原発悪性リンパ腫と診断しうるとしている．

一方，RA患者において悪性リンパ腫の発生率が高いことは以前より数多く報告さている[1)12)13)]．一般人口における悪性リンパ腫の発生率が0.005%に対して，RAでは0.19～0.41%で約70～90倍高いとされている[1]．また，MTX低用量長期投与時には，methotrexate-associated lymphoproliferative disorder発生が指摘されている[2)～5)]．近年では，MTX使用者における悪性腫瘍の発生が注目されており，悪性リンパ腫とMTXとの関連を強調する報告も多い[1)2)14)～16)]．MTX自体の造腫瘍性は十分に証明されていないが，MTX使用者に発生した悪性リンパ腫に対して，MTX使用を中止したところ20～30%の症例で自然寛解したと報告されていることから[15)16)]，MTXは，それ自体に造腫瘍性はなく，長期投与による慢性的な免疫抑制状態で，RAという悪性リンパ腫の発生しやすい疾患に対して，悪性リンパ腫の発生を促進しているのではないかと考えられている[1)5)]．

本症例では術後の病理組織学的検査にてT細胞リンパ腫と診断，Spierら[11]の診断基準をも満たしており，RAにてMTX使用中に発生した脾臓原発T細胞悪性リンパ腫と診断した．

また，脾臓腫瘍において良・悪性，原発・転移性を術前に診断するのは極めて困難であり，針生検が安全で有用な診断法であるという報告もある

が[17]，出血の可能性，腫瘍細胞の散布，生検量の少なさなどを考慮すれば，詳細な病理組織学的診断を得るには脾臓を原形のまま摘出することが望まれる．脾臓悪性腫瘍に対しての通常の腹腔鏡下手術では，脾門部リンパ節の検索や確実な郭清が困難であること，脾臓を体外に摘出する際に細切を必要とし手技に時間がかかり，腹膜播種の危険性を伴うこと，などの問題点がある[18]．本症例のように用手補助腹腔鏡下脾臓摘出術は，通常の腹腔鏡下脾臓摘出術と同等の安全性と低侵襲性を有しており[19]，左手を腹腔内に挿入することで，脾臓が大きくても視野の確保が容易なこと，脾門部リンパ節が十分に検索できること，出血の際には，出血部位の圧迫による止血を行いつつ開腹術に移行できることなどから，より安全に簡便に手術を進めることができ，脾臓を原形のまま摘出することで腫瘍細胞の散布を避けることができ，詳細な病理組織学的診断が可能となり，術前診断が困難な脾臓腫瘍には，有効な手術手技と思われる．

文　献

1）生島　香，上田孝文，久田原郁夫ほか：慢性関節リウマチ患者における悪性腫瘍の発症―とくにメソトレキセートと悪性リンパ腫発生の関連について―．臨床リウマチ　**11**：19―25, 1999
2）星田義彦，青笹克之：【悪性リンパ腫のすべて】リンパ腫の発病機序　メトトレキセート(MTX)．血腫瘍　**49**：136―140, 2004
3）Salloum E, Cooper DL, Howe G et al：Spontaneous regression of lymphoproliferative disorder in patients treated with methotrexate for Rheumatoid arthritis and other rheumatic diseases. J Clin Oncol **14**：1943―1949, 1996
4）Sibilia J, Liote F, Mariette X：Lymphoproliferative disorder in rheumatoid arthritis patients on low-dose methotrexate. Rev Rhum Mal Osteoartic **65**：267―273, 1998
5）岩瀬和裕，山東勤弥，位藤俊一ほか：慢性関節リウマチに対するメトトレキサート治療中に悪性リンパ腫による回腸穿孔性腹膜炎を併発した1例．日外科系連会誌　**29**：801―805, 2004
6）福岡秀敏，石川　啓，吉田一也ほか：脾原発悪性リンパ腫の3例．日臨外会誌　**63**：713―717, 2002
7）武政伊知郎，玉木康博，吉川宣輝ほか：膀胱悪性腫瘍治療中に偶然見つかった脾原発性悪性リンパ腫（Lennert リンパ腫）の1例．日臨外医会誌　**56**：2710―2715, 1995
8）藤本正博，井上信正，松渕登代子ほか：急激に発症し治療に抵抗性を示した脾臓原発と考えられるT細胞性悪性リンパ腫．日網内系会誌　**34**：130, 1994
9）大島孝一：脾臓原発悪性リンパ腫（T細胞性）の特殊性．病理と臨　**22**：1256―1260, 2004
10）Gupta TD, Coombes B, Brasfield RD：Primary malignant neoplasmas of the spleen. Surg Gynecol Obstet **120**：947―960, 1965
11）Spier CM, Kjeldsberg CR, Eyre HJ et al：Malignant lymphoma with primary presentation in the spleen. Arch Pathol Lab Med **109**：1076―1080, 1985
12）村井丈寛，荒井勝光，藤澤純一ほか：MTX 治療開始早期に悪性リンパ腫を発生したRAの1例．中部リウマチ　**35**：130―131, 2004
13）黒田広生，石井啓太，森永祐士ほか：RA 患者の主要臓器合併症の検討．臨床リウマチ　**15**：235―243, 2003
14）Mariette X, Cazals-Hatem D, Warszawki J et al：Lymphomas in rheumatoid arthritis patients treated with methotrexate：a 3-year prospective study in France. Blood **99**：3909―3915, 2002
15）Lim IGS, Bertouch J：Remission of lymphoma after drug withdrawal in rheumatoid arthritis. Med J Aust **177**：505―507, 2002
16）Baird R, Van Zyl-Smit RN, Dilke T et al：Spontaneous remission of low-grade B-cell non-Hodgkin's lymphoma hollowing withdrawal of Methotrexate in a patient with rheumatoid arthritis：case report and review of the literature. Br J Haematol **118**：567―568, 2002
17）Caraway NP, Fanning CV：Use of fine-niddle aspiration biopsy in the evaluation of splenic lesions in a cancer center. Diagn Cytopathol **16**：312―316, 1997
18）中村貴成，新居延高宏，柴田　高ほか：腹腔鏡補助下脾臓摘出術（HALS）を施行した脾原発悪性リンパ腫の1例．日鏡外会誌　**6**：580―585, 2001
19）矢野浩司，中野芳明，東野　健ほか：脾腫瘍に対する用手補助腹腔鏡下脾摘出術の検討．日消外会誌　**38**：1659―1666, 2005

A Resected Case of Splenic T-cell Malignant Lymphoma

Ken Dabanaka, Michiya Kobayashi, Tsutomu Namikawa, Ryuji Yoshioka,
Ken Okamoto, Takehiro Okabayashi, Hiromichi Maeda, Toyoichi Akimori,
Tateki Sugimoto and Kazuhiro Hanazaki
Department of Surgery, Kochi Medical School

Methotrexate-lymphoproliferative disorder in rheumatoid arthritis patients treated with Methotrexate. We reported a case of splenic T-cell malignant lymphoma in a patient with rheumatoid arthritis treated with Methotrexate. A 73-year-old woman treated with Methotrexate for 10 years showed high levels of CA125 334.8U/ml and IL-2 receptor antibody of 4,390U/ml. Abdominal contrast-enhanced computed tomography and magnetic resonance imaging showed mass lesions in the spleen. FDG-PET showed splenic FDG accumulation. Based on a diagnosis of malignant splenic lymphoma, we conducted manually assisted laparoscopic splenectomy.

Key words：methotrexate-associated lymphoproliferative disorder, T-cell malignant lymphoma, hand-assited laparoscopic splenectomy

〔Jpn J Gastroenterol Surg 40：1834—1838, 2007〕

Reprint requests：Ken Dabanaka　Department of Surgery, Kochi Medical School
Kohasu-Okocho, Nankoku, 783-8505 JAPAN

Accepted：April 25, 2007

©2007 The Japanese Society of Gastroenterological Surgery　　Journal Web Site：http://www.jsgs.or.jp/journal/