日消外会誌　40（11）：1845～1851，2007年

症例報告

敗血症性ショックによりARDSを併発した非穿孔性急性虫垂炎の1例

独立行政法人国立病院機構東京医療センター外科[1)]，慶應義塾大学外科[2)]

竹内　裕也[1)2)]　米沢　光平[1)]　金　史英[1)]　島田　敦[1)]
大石　崇[1)]　磯部　陽[1)]　池内　駿之[1)]　窪地　淳[1)]
北島　政樹[2)]　松本　純夫[1)]

敗血症性ショックからacute respiratory distress syndrome（以下，ARDS）を呈した極めてまれな非穿孔性虫垂炎症例を経験した．患者は基礎疾患のない30歳代の男性で，急性虫垂炎と診断され，緊急入院となった．入院時の腹部CTでは，虫垂の腫大を認めたが，明らかな虫垂穿孔や腹腔内膿瘍の所見はみられず，保存的治療を行った．入院翌日に体温が39℃台となりショックとなったため，虫垂穿孔による腹膜炎と敗血症を疑い，緊急手術を施行した．術中所見では虫垂は腫大していたが，穿孔や穿通を認めなかった．術直後よりARDSとなり，人工呼吸管理を行ったが，その後の集中管理で全身状態は改善し，第13病日退院となった．非穿孔性急性虫垂炎に伴って敗血症が生じた症例は，現在まで自験例を含め本邦7例，海外6例の報告のみである．また，ARDSを併発したものは過去に報告がない．穿孔性虫垂炎でなくとも，本症例のような敗血症やARDSを併発し重篤な経過をたどりうることを十分に認識しておくべきであると考えられた．

はじめに

敗血症は重症の感染症が全身に影響を及ぼしている状態とされ，消化器外科領域においては汎発性腹膜炎，急性閉塞性化膿性胆管炎，急性胆嚢炎などが原因となりうるが，通常我々外科医が目にする非穿孔性の急性虫垂炎では極めてまれである．今回，我々は敗血症性ショックからacute respiratory distress syndrome（以下，ARDS）を併発した非穿孔性虫垂炎の1例を経験したので若干の文献的考察を加えて報告する．

症　例

症例：30歳代，男性

主訴：心窩部痛

既往歴：3年前，急性虫垂炎にて保存的治療で軽快している．他に特記すべき基礎疾患なし．

現病歴：2005年，心窩部痛が出現したため当院救急外来を受診，その時点では急性胃腸炎と診断され投薬を受けた．翌日右下腹部痛となり，再度外来を受診，その際の腹部造影CTで虫垂炎と診断され，夕方当科入院となった．

入院時現症：血圧102/72mmHg，脈拍数105回/分，体温38.3℃，SpO2 96％（room air）．胸部聴診上呼吸音清，右下腹部に限局した圧痛と軽度の筋性防御を認めたが，反跳痛はみられなかった．

入院時血液生化学検査：WBC 20,300/mm^3，RBC $507\times10^4/mm^3$，Hb 16.2g/dl，Plt $31.5\times10^4/mm^3$，T-Bil 1.47mg/dl，BUN 16.3mg/dl，Cr 1.06 mg/dl，CRP 2.7mg/dlと炎症反応の上昇を認めた（**Table 1**）．

入院時腹部単純X線写真：右下腹部に結腸ガスを認める他，特に異常所見を認めなかった．

入院時腹部CT：虫垂は直径12mm大に腫大しており，その周囲脂肪織濃度の軽度上昇が認められたが，明らかな腹腔内膿瘍や虫垂穿孔を疑う所見を認めなかった（**Fig. 1**）．

入院後経過：入院時の腹部所見，検査所見より急性虫垂炎と診断した．白血球高値であることもあり患者に手術を勧めたが，本人の強い希望で一

＜2007年3月28日受理＞別刷請求先：竹内　裕也
〒160-8582　新宿区信濃町35　慶應義塾大学外科

Table 1　Laboratory data on admission

WBC	20,300 /μl	T-bil	1.47 mg/dl
RBC	507×10^4 /μl	Amy	64 U/*l*
Hb	16.2 g/dl	BUN	16.3 mg/dl
Ht	47.5 %	Cre	1.06 mg/dl
PLT	31.5×10^4 /μl	Na	140 mEq/*l*
ALP	154 U/*l*	K	3.8 mEq/*l*
GOT	19 U/*l*	Cl	100 mEq/*l*
GPT	16 U/*l*	CK	136 U/*l*
LDH	152 U/*l*	CRP	2.7 mg/dl

晩保存的に経過観察することとした．禁飲食として抗菌薬CMZ 1gを1日2回投与開始した．

入院翌日早朝に，悪寒戦慄とともに39.8℃の発熱があり，同時に脈拍数が130台に増加，血圧が75/50mmHgに低下した．血圧維持のため輸液負荷とdopamin 6μg/kg/minを開始した．血液生化学検査ではWBC 11,800/mm^3，RBC 459×10^4/mm^3，Hb 14.4g/dl，Plt 21.3×10^4/mm^3，T-Bil 1.95mg/dl，BUN 16.7mg/dl，Cr 2.13mg/dlと白血球数，血小板数の減少と腎機能の悪化を認めた．腹部所見は入院時と著変なかったが，この時点で虫垂炎穿孔による腹膜炎とそれによる敗血症性ショックと考え，同日午前中，全身麻酔下に緊急手術を施行した．

手術所見：虫垂は上行結腸に沿うように後腹膜に癒着していた．虫垂周囲に漿液性の腹水を少量認めたが，膿性腹水や後腹膜膿瘍はみられなかった．虫垂は腫大しており表面は全体に暗赤色でところどころ壊死を認めたが，明らかな穿孔，穿通部位は認めず，壊疽性虫垂炎の所見であった．虫垂切除術と腹腔内洗浄を行い，手術を終了した．摘出された虫垂の内部には暗赤色の膿がみられたが，糞石は認めなかった．粘膜面は一部不明瞭化していたが，明らかな穿孔部位はみられなかった（**Fig. 2**）．

手術後経過：手術直後から咳嗽が認められ，徐々に経皮的動脈血酸素飽和度が低下した．胸部X線写真では両肺門を中心にすりガラス様陰影による透過性低下が認められた（**Fig. 3**）．また，9L 40%マスク下でpH 7.264，pO2 42.8mmHg，pCO2 55.6mmHg，BE－3.1mmol/*l*，HCO3- 24.6 mmol/*l*と低酸素血症，高二酸化炭素血症を認めたためARDSと診断し，手術終了約2時間後に緊急気管内挿管，人工呼吸器管理とした．

人工呼吸器装着後より収縮期血圧が60台に低下したためdopaminに加え，noradrenaline投与を開始した．さらに，循環動態の把握のためにSwan-Ganzカテーテルを挿入した．ARDSに対し

Fig. 1　An abdominal enhanced CT scan demonstrated a swollen appendix (white and black arrows). The appendix had no signs of perforation. Also intra-abdominal abscesses were not detected.

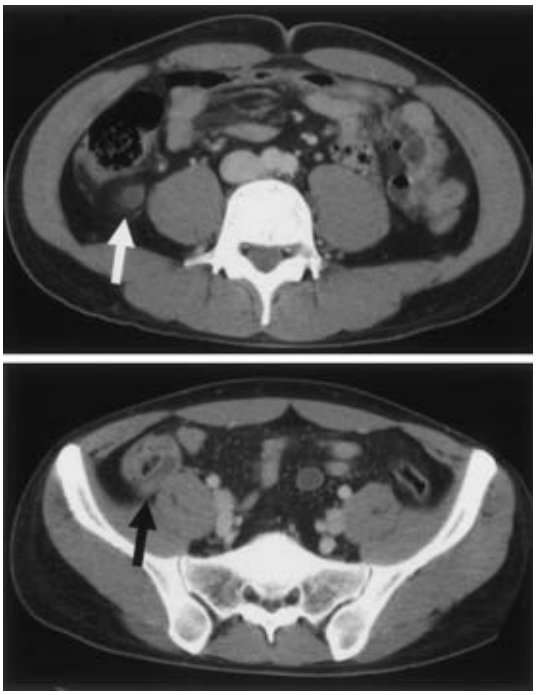

Fig. 2　Photo of the resected appendix. The appendix was gangrenous but not perforated macroscopically.

Fig. 3 Chest radiography and arterial blood gas analysis (BGA) just before and after the appendectomy. Slight infiltration was already recognized in the bilateral lungs just before the appendectomy. The patient was diagnosed with ARDS after the surgery.

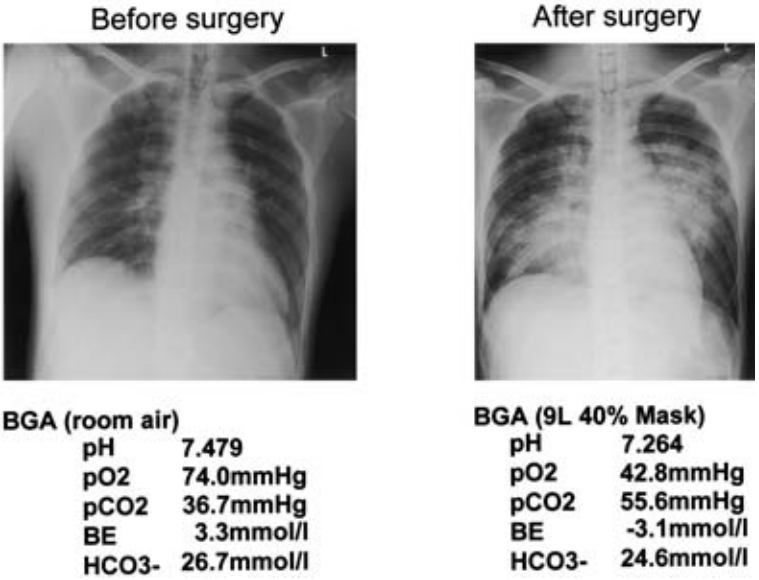

てはシベレスタットナトリウム水和物とコハク酸ヒドロコルチゾンナトリウム投与を開始した．noradrenaline 開始後も血圧が安定せず，尿量が確保できなかったため，エンドトキシン吸着療法（以下，PMX-DHP）を開始したところ，血圧の上昇を認め，体血管抵抗係数（以下，SVRI）が改善したためカテコラミンの減量が可能となった．抗菌薬としては術後より IPM/CS に変更したが，気管内挿管後は IPM/CS と CLDM の 2 剤併用とした．その他，臨床経過表（**Fig. 4**）に示すような集中管理を行った．

PMX-DHP 終了後も血圧は安定するようになり，手術日翌日（POD 1）より胸部 X 線上両肺野の透過性が改善し，POD 3 抜管し，POD 5 より経口摂取開始，POD 13 退院となった（**Fig. 5**）．

細菌培養結果としては虫垂内部の膿より *Streptococcus mitis*，*Bacteroides ovatus* が検出され，手術直前の血液培養からは *Streptococcus constellatus* が検出された．しかし，術中の腹水培養からは細菌が検出されなかった．

切除した虫垂の病理組織学的検査では壁全体に好中球を主体とする炎症性細胞浸潤がみられ，壊疽性虫垂炎と診断された．ところどころで壁構造が不明瞭化していたが，病理組織学的にも明らかな穿孔部位を認めなかった（**Fig. 6**）．

考　察

穿孔性急性虫垂炎に伴う合併症のうち敗血症の頻度は汎発性腹膜炎で約 10%，限局性腹膜炎で約 1% とされている[1]．しかし，本症例のような日常よく経験する非穿孔性急性虫垂炎に伴って敗血症が生じることは極めてまれである．医学中央雑誌と PubMed において「非穿孔性虫垂炎（non-/un-perforated appendicitis, non-/un-perforating appendicitis）」と「敗血症（sepsis）」をキーワードに検索し報告例を検討したところ，非穿孔性急性虫垂炎により敗血症が生じた症例は，1974 年より 2005 年まで自験例を含め本邦 7 例，海外 6 例の報告のみであった．

急性虫垂炎患者での漿膜側の細菌培養陽性率は化膿性虫垂炎 18%，壊疽性虫垂炎 38%，穿孔性虫垂炎 82% であり[2]，非穿孔性虫垂炎患者でも腹腔内に細菌感染が波及する可能性があると考えられ

Fig. 4　The patient's clinical course after admission.

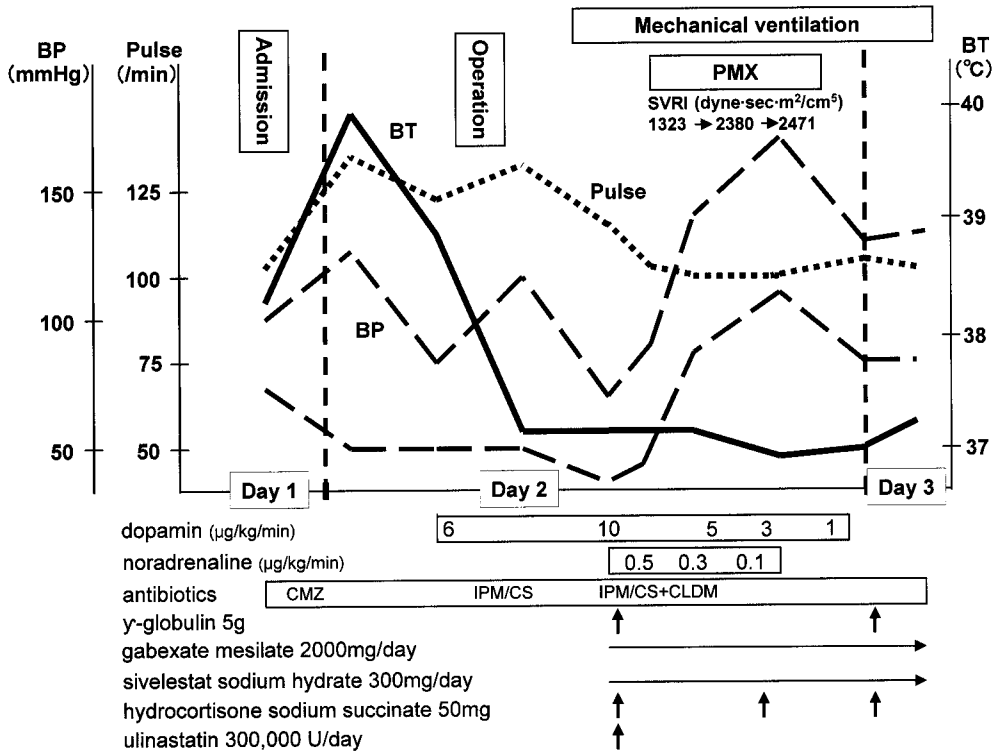

Fig. 5　Chest radiography and arterial blood gas analysis（BGA）under the mechanical ventilation. Both Chest X-ray and BGA revealed a significant improvement of ARDS.

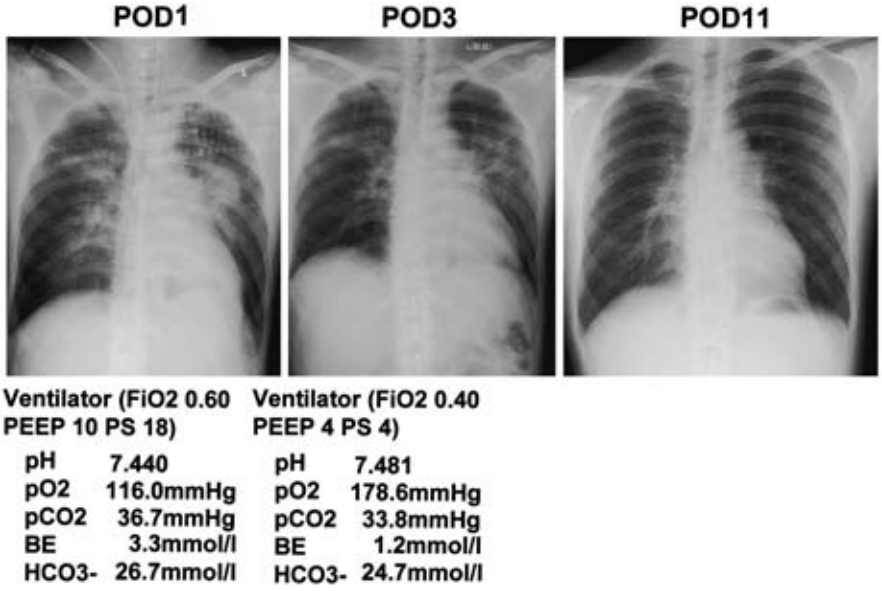

る．また，自験例の病理組織学的検査結果からは，炎症による虫垂壁構造の破綻や虫垂内圧の上昇から，虫垂壁内より細菌が血管内に侵入し敗血症を発症する可能性も考えられる．同定される細菌は，化膿性虫垂炎では大腸菌（約65%）や *Klebsiella*（約20%），*Streptococcus*（約10%）のような好気性菌が多く検出されるが，壊疽性や穿孔性のような炎症が進行した虫垂炎では前述の好気性菌に加え *Bacteroides* のような嫌気性菌との混合感染率が上昇する[3]．

Fig. 6 The microscopic findings revealed neutrophils' infiltration through the appendix wall.

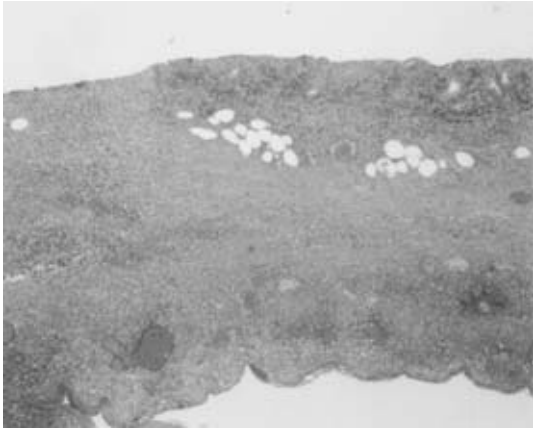

自験例を含めた報告例13例[4)~14)]をまとめてみると（**Table 2**），敗血症起因菌として7例（54%）の血液培養から大腸菌が同定されているが，必ずしも虫垂内部の膿からの培養と一致しているわけではない．本症例では虫垂内部の膿より *Streptococcus mitis*，*Bacteroides ovatus* が検出され，血液培養からは *Streptococcus constellatus* が検出された．また，腹水培養からは細菌が検出されなかった．*Streptococcus mitis* は，一般的には齲歯の原因となる口腔常在菌として知られており，心内膜炎の起因菌になることがある[15]．*Bacteroides* は大腸に常在する嫌気性のグラム陰性桿菌である．*Bacteroides ovatus* はときに創感染や，腹腔・骨盤内感染，菌血症の原因となる[16]．*Streptococcus constellatus* は，口腔，咽頭，泌尿生殖器，消化管などの粘膜の常在菌であるが，組織破壊性が強く膿瘍を形成しやすい特徴がある[17]．今回の血液培養の結果は contamination の可能性もあるため断定はできないが，特異な臨床経過から考察すると *Streptococcus constellatus* が敗血症起因菌となった可能性がある．しかし，本症例はエンドトキシン吸着療法が奏効したことから，虫垂内の膿から検出された *Bacteroides ovatus* のようなグラム陰性桿菌が敗血症の原因となった可能性や，これら複数の細菌が敗血症の起因菌となった可能性も否定できな

Table 2 Non-perforated appendicitis with severe sepsis

Case	Author	Year	Age/Sex	Blood culture	Pus culture from appendix	Duration from onset to sepsis	Shock	DIC	ARDS	Surgery	Prognosis
1	Fredlund[4]	1974	44/F	Unknown	Unknown	About 6h	+	+	−	+	Alive
2	Shibata[5]	1981	45/M	Unknown	Unknown	About 24h	−	+	−	−	Dead
3	Peters[6]	1982	17/M	*Klebsiella*	*Klebsiella*	24h	+	−	−	+	Alive
4	Pastorek[7]	1982	26/F	*E. coli*	Unknown	36h	−	+	−	+	Alive
5	Park[8]	1991	13/M	*E. coli*	Unknown	About 30h	−	−	−	+	Alive
6	Yamazaki[9]	1993	69/M	Unknown	*E. coli*	About 30h	+	+	−	+	Alive
7	Ruff[10]	1994	14/M	*E. coli*	Unknown	About 48h	−	−	−	+	Alive
8	Ruff[10]	1994	9/M	*E. coli*	Unknown	About 24h	−	−	−	+	Alive
9	Hirama[11]	2003	37/F	*E. coli*	Unknown	About 10h	+	−	−	+	Alive
10	Nakamura[12]	2004	61/M	*E. coli*	*E. coli*	About 24h	−	+	−	+	Alive
11	Ito[13]	2004	57/M	*E. coli*	Unknown	Unknown	+	+	−	+	Alive
12	Takemoto[14]	2004	32/M	Unknown	Unknown	About 24h	−	+	−	+	Alive
13	Our case		31/M	*Streptococcus*	*Streptococcus* *Bacteroides*	36h	+	−	+	+	Alive

い.

これまでの報告例13例の内訳をみると,平均年齢は35歳と決して高齢者に多いわけではないことがわかる.海外報告例では脾摘例[7]や小児報告例もあり，免疫機能低下例では注意が必要と考えられる．また，虫垂炎発症から敗血症発生までは，自験例も含めて24時間以上経過している例が多く，非穿孔性の急性虫垂炎でも長時間経過している症例は敗血症発生のリスクが少なからずあることを考慮すべきであろう．自験例は基礎疾患のない生来健康な30歳代男性であり,免疫不全症状はみられず,齲歯などの他の感染症も認めなかった.しかし，自験例は虫垂炎再発例であり，初発例よりも虫垂粘膜構造が破綻しやすく，細菌が血中に侵入しやすかったことが考えられる．さらに，生体の過剰な免疫反応が重篤な敗血症性ショックやARDSをもたらした可能性がある.

これまでの報告例では，敗血症の症状としてショックやDICを合併するものが約半数にみられるが,自験例のように明らかなARDSを合併したものは過去に報告がなかった．また，予後としては,これら13例の報告例のうち虫垂切除術を施行しえた12例は全例生存していた.敗血症を呈した非穿孔性の虫垂炎症例においては，全身状態の維持に努めながら，まず虫垂を切除することが救命に不可欠であると考察された.

ARDS診断基準は，　先行する基礎疾患を有し，急性に発症した低酸素血症（PaO2/FiO2値が200以下）で胸部X線上両側肺の浸潤影を認め，かつ心原性の肺水腫が否定されるものであり[18]，本症例は敗血症に伴うARDSと診断された．ARDSの治療としては一般的に敗血症の原因となった原疾患の治療に加え，低容量換気やhigh peepによる人工呼吸管理，ステロイド，シベレスタットナトリウム投与などが行われており，本症例でもこれらの治療を行うことにより，救命しえたと考えられた.

PMX-DHPは，エンドトキシン吸着カラムを用いて血液中のエンドトキシンを除去する治療法であり，下部消化管穿孔などの重症敗血症例に有効と考えられている[19]．本症例ではカテコラミン（dopamin，noradrenaline）投与下においても血圧が安定せず，尿量の確保も困難であったことからPMX-DHPを開始したが，結果的にSVRIの改善による循環動態の安定化を図ることが可能となった．虫垂炎に起因する重症敗血症症例に対しても積極的にPMX-DHPを施行すべきであると考えられた.

本症例を振り返り，特記すべき点としては入院時の自他覚所見に比べて白血球数が20,300/mm^3と異常高値であったことである．さらに，本症例は入院時にsystemic inflammatory response syndrome（SIRS）の診断基準を満たしていた．このような場合には，自他覚所見がさほど強くなくても，すでに菌血症が生じているものと判断し，迅速に外科的治療を行うことが必要であると考えられる．本症例は救命しえたとはいえ，手術適応時期の遅れについては反省すべき点が残る．また，今後の教訓として，基礎疾患のない急性虫垂炎患者で，明らかな穿孔性虫垂炎でなくとも，本症例のような敗血症やARDSを併発し重篤な経過をたどりうることを十分に認識しておくことが重要である.

なお，本論文の要旨は第61回日本消化器外科学会定期学術総会（2006年7月，横浜）にて発表した.

文　献

1) Lewis FR, Holcroft JW, Boey J et al：Appendicitis. A critical review of diagnosis and treatment in 1000 cases. Arch Surg **110**：677—684, 1975
2) Gilmore OJ, Browett JP, Griffin PH et al：Appendicitis and mimicking conditions. A prospective study. Lancet **2**：421—424, 1975
3) Law WY, Teoh-Chan CH, Fan ST et al：The bacteriology and septic complication of patients with appendicitis. Ann Surg **200**：576—581, 1984
4) Fredlund PE, Göransson G：Disseminated intravascular coagulation with peripheral gangrene complicating acute appendicitis. Br J Surg **61**：903—904, 1974
5) 柴田　醇：DICに高度の黄疸を伴い急死した急性化膿性虫垂炎の1剖検例．広島医　**34**：1048—1051, 1981
6) Peters J, Greenberg S, Gentry L et al：Sepsis associated with nonperforated appendicitis. South Med J **75**：75—76, 1982
7) Pastorek JG：Postsplenectomy sepsis from unperforated appendix. South Med J **75**：775, 1982

8) Park JW, Odessa T：*Escherichia coli* septicemia associated with acute appendicitis. South Med J **84**：667—668, 1991
9) 山崎洋二，竹口東一郎，佐川博文ほか：DIC を合併した非穿孔性急性壊死性虫垂炎の1例．外科 **55**：569—572, 1993
10) Ruff ME, Friedland IR, Hickey SM：*Escherichia coli* septicemia in nonperforated appendicitis. Arch Pediatr Adolesc Med **148**：853—855, 1994
11) 平間公昭，青木計績，松本陸郎ほか：保存的治療施行中に敗血症性ショックとなった非穿孔性急性虫垂炎の一例．日腹部救急医会誌 **23**：394, 2003
12) 中村 学，石坂克彦：虫垂内腔にガスを含み敗血症（sepsis）を合併した非穿孔性虫垂炎の1例．日腹部救急医会誌 **24**：105—108, 2004
13) 伊藤頼子，佐藤信博，八重樫泰法ほか：非穿孔性虫垂炎より敗血症ショックを呈した一例．日腹部救急医会誌 **25**：455, 2005
14) 武元浩新，福永 睦，山本和義ほか：SIRS に到った非穿孔性虫垂炎の1例．日本大腸肛門病会誌 **57**：751, 2004
15) 荻原正規，茅野秀一，清水道生：幼少時より心雑音を指摘され，脳出血で死亡した29歳男性例．埼玉医大誌 **30**：181—183, 2003
16) Weaver J, Whitehead TR, Cotta MA et al：Genetic analysis of a locus on the Bacteroides ovatus chromosome which contains xylan utilization genes. Appl Environ Microbiol **58**：2764—2770, 1992
17) 金森修三，新里 敬，豊田和正ほか：Streptococcus milleri group による肝膿瘍12症例の臨床的・細菌学的特徴．感染症 **75**：464—468, 2001
18) 社団法人日本呼吸器学会 ARDS ガイドライン作成委員会：ALI/ARDS 診療のためのガイドライン．秀潤社，東京，2005，p3—52
19) 斎藤人志，高島茂樹：大腸穿孔に起因した SIRS 症例に対するエンドトキシン吸着（PMX-DHP）療法の臨床的意義と各種メディエーターの推移．外科治療 **90**：1063—1064, 2004

A Case of Septic Shock and ARDS Associated with Nonperforating Appendicitis

Hiroya Takeuchi[1)2)], Kohei Yonezawa[1)], Shiei Kim[1)], Atsushi Shimada[1)],
Takashi Oishi[1)], Yoh Isobe[1)], Shunji Ikeuchi[1)], Kiyoshi Kubochi[1)],
Masaki Kitajima[2)] and Sumio Matsumoto[1)]
Department of Surgery, National Hospital Organization Tokyo Medical Center[1)]
Department of Surgery, Keio University School of Medicine[2)]

We report a rare case of septic shock and acute respiratory distress syndrome（ARDS）associated with nonperforating appendicitis. A Japanese man in his 30s diagnosed with acute nonperforating appendicitis, treated conservatively with antibiotics upon admission, suffered severe septic shock the next day, necessitating emergency appendectomy. The appendix was gangrenous but not perforated macroscopically. After surgery, the patient suffered severe ARDS. He was treated with mechanical ventilation and endotoxin absorption therapy using polymyxin B-immobilized fiber direct hemoperfusion（PMX-DHP), enabling him to recover from sepsis and ARDS. Nonperforating appendicitis with severe sepsis are very rare, and only 7 cases, including our, have been reported in Japanese literature. It may thus be important to recognize the existence of nonperforating appendicitis with severe sepsis or ARDS.

Key words：nonperforating appendicitis, sepsis, ARDS

〔Jpn J Gastroenterol Surg 40：1845—1851, 2007〕

Reprint requests：Hiroya Takeuchi Department of Surgery, Keio University School of Medicine
35 Shinanomachi, Shinjuku-ku, 160-8582 JAPAN

Accepted：March 28, 2007

©2007 The Japanese Society of Gastroenterological Surgery Journal Web Site：http://www.jsgs.or.jp/journal/