日消外会誌　40（11）：1852～1857，2007年

症例報告

発熱を伴って治癒切除後早期に2度の肝再発を来した横行結腸癌の1例

公立尾陽病院外科
八木　斎和　　市川　健次　　高橋　清嗣　　奥田　直人

症例は53歳の男性で，心窩部痛，食欲不振，39℃台の発熱があり，当院へ入院となった．精査にて横行結腸癌と診断し，拡大結腸右半切除術を施行した．病理組織学的検査結果から大腸低分化腺癌，stageIIと診断した．術後2か月後に発熱が出現し再入院となった．腹部CTで肝後区域に径2.5cm大の低吸収性腫瘤が存在し，当初は肝膿瘍と診断して治療していたが，1か月後のCTで腫瘤の増大を認め，肝生検で大腸癌肝転移と判明したため，肝右葉切除術を施行した．肝切除から1.5か月後に再び発熱が出現した．腹部CTで残肝S4部に径2.5cm大の低吸収性腫瘤を認めて，残肝再発と診断した．l-LV/5-FU（RPMI法）による化学療法を開始し，3クール施行して腫瘍は消失した．現在，化学療法を終了してから3年4か月経過しているが，再燃・新病変を認めていない．

はじめに

大腸癌は，消化器癌のなかでは比較的予後のよい疾患であるが，治癒切除を施行しても再発することはある．再発巣の早期発見・早期治療が重要であり，再発治療が功を奏すれば長期生存が期待できる[1]．今回，発熱が再発指標と考えられ，治癒切除後早期に2度の肝再発を来すも，肝再々発時の化学療法により長期生存が得られている横行結腸癌の1例を経験したので報告する．

症　例

症例：53歳，男性

主訴：発熱，食欲不振，腹痛

既往歴：異型狭心症．

現病歴：2002年7月中旬より心窩部痛があり，7月下旬より食欲不振と発熱が出現していた．発熱が39℃台となり，8月中旬に当院を受診・入院となった．

現症：身長177.5cm，体重56.5kg．血圧134/80 mmHg，体温39.1℃，脈拍84回/分．貧血・黄疸を認めず，表在リンパ節は触知しなかった．右上腹部に手拳大の腫瘤を触知し，同部位の圧痛と軽度の反跳痛・筋性防御を認めた．

検査所見：WBC 14,160/μl，CRP 14.1mg/dlと炎症所見は高値であった．他に，Hb 9.1g/dlと減少を認める以外は特記すべき異常値はなかった．腫瘍マーカーはCEA 1.2ng/ml，CA19-9 24.7U/ml，AFP 2.2ng/mlと正常であった．

腹部CT：右上腹部に径8cm大の腫瘤性病変を認め，横行結腸へ連続性があり，大腸癌が疑われた．腹水やfree airはなかった．肝内には腫瘤性病変を認めなかった．

注腸造影X線検査：横行結腸肝彎曲寄りにapple core signを認めた．

大腸内視鏡検査：横行結腸肝彎曲寄りにほぼ全周性の2型腫瘍を認めた．同部位の生検ではGroupVで，横行結腸癌と診断した．

経過：抗生剤で3日後には一旦解熱していたが，9日目に再び38℃台の高熱が出現して抗生剤を再開したが，発熱は続いた．腫瘍の穿破・穿通の可能性を考え，12日目に手術を施行した．

手術所見：腫瘍は横行結腸肝彎曲寄りに存在し，十二指腸水平部前壁に炎症性に癒着していたが，浸潤の所見はなく剥離可能で，拡大結腸右半切除術を施行した．

病理組織学的検査所見：低分化腺癌で，腫瘍の増殖が著明で漿膜への浸潤を認めた．穿孔の所見はなかった．

大腸癌取扱い規約第6版に準じて，低分化腺癌，

＜2007年3月28日受理＞別刷請求先：八木　斎和
〒490-1111　海部郡甚目寺町大字甚目寺字山ノ浦148
公立尾陽病院外科

T，3型，circ，80mm×100mm，se，P0，H0，M（−），n（−），ly0，v0，ow（−），aw（−），EW（−），D3，stageII，curAと診断した（**Fig. 1**）.

術後経過：経過良好で，術後3日目には発熱はなくなり，術後17日目に退院となった．術後補助化学療法は行わずに，経過観察していたが，10月中旬より37〜38℃台の発熱を認め，10月下旬に入院となった.

腹部CT（入院時）：肝後区域に径2.5cm大の低吸収性腫瘤が存在し，造影CTでは腫瘤辺縁部に軽度の低吸収帯を認めた（**Fig. 2a**）．手術前の腹部CTでは，同部位には腫瘤を認めていなかった.

腹部US（入院時）：肝後区域に3.1×2.6cmの周囲に低エコーを伴う内部は低，等エコーの混在した腫瘤を認めた.

腹部MRI（11日後）：肝後区域に径4cm大の境界不明瞭なT1強調像で淡い低信号，T2強調像で淡い高信号を呈する腫瘤を認めた.

腹部ダイナミックCT（13日後）：肝後区域に径3.5cm大と入院時より大きくなった低吸収腫瘤が存在し，被膜は造影されていた．周囲肝実質には造影されにくい低吸収域を認めたが，後期相にかけて徐々に増強されてきた（**Fig. 2b**）.

経過：肝転移も考えられたが，発熱と画像検査から肝膿瘍を疑って抗生剤で治療を開始して，入院3日後に経皮経肝膿瘍ドレナージを行ったが，膿の流出はなく細菌培養も陰性であった．この時の肝生検では転移像は得られなかった．抗生剤で抗炎症治療を継続したが，発熱は断続的に続き，腹部CT（31日後）では肝腫瘤はさらに増大していた（**Fig. 2c**）．再度の肝生検で低分化腺癌，大腸癌肝転移と診断されたため，12月初旬に手術を施行した.

手術所見：肝腫瘍は右葉後区域に存在し，径5cm大であった．術中USで肝内の他部位に腫瘍がないことを確認して，肝右葉切除術を施行した.

切除標本検査所見：大きさ5.5×4.5cm，白色調で境界明瞭な円形の充実性腫瘍であった．切除断端の陰性は十分に確保されていた（**Fig. 3a**）.

病理組織学的検査所見：低分化腺癌で大腸癌肝転移の所見であった（**Fig. 3b**）．腫瘍の周囲には線維化が存在し，中心部は壊死が強かった．腫瘍細胞の間質にはリンパ球浸潤が強かった．免疫染色では，原発巣・肝転移巣ともにLCA染色陽性の細胞が腫瘍部分に浸潤しており，その細胞はCD79a（B細胞），UCHL-1（T細胞）の混在したものであり，T細胞はCD4，CD8ともに陽性であった.

Fig. 1 Transverse colon cancer.
a：The resected specimen showed a circular type 3 tumor 80 mm×100 mm in size in the transverse colon.
b：Histological examination showed poorly differentiated adenocarcinoma exhibiting remarkable proliferation and invading to the serosa.（H.E. stain, ×100）

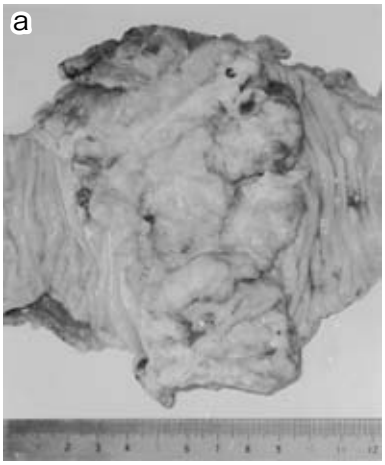

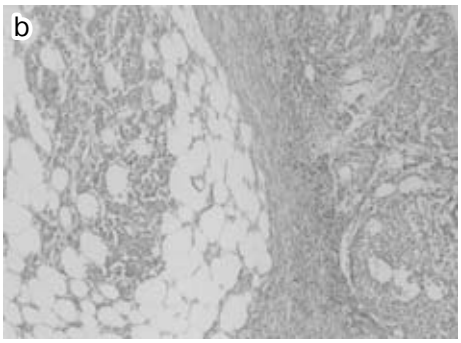

術後経過：当初37℃台の微熱が続いたが，軽快したため術後18日目には退院した．2003年1月下旬より37℃後半の発熱を認めて，肝切除後43日目に入院となった.

腹部CT：残肝S4部分に，周囲に造影効果を有する径2.5cm大の低吸収性腫瘤が存在した（**Fig. 4a**）．肝切除前の腹部CTでは，肝S4部には腫瘤を認めていなかった.

Fig. 2　a：Abdominal enhanced CT on admission showed a low-density mass 2.5 cm in diameter in the posterior hepatic segment. b：Abdominal dynamic CT（the early phase）13 days after admission revealed a non-enhanced low-density mass 3.5 cm in diameter with its capsular enhancement and a poorly-enhanced region surrounding the mass in the posterior hepatic segment. The mass became larger. c：Abdominal enhanced CT 31 days after admission showed a non-enhanced mass 4.5 cm in diameter, which became even larger.

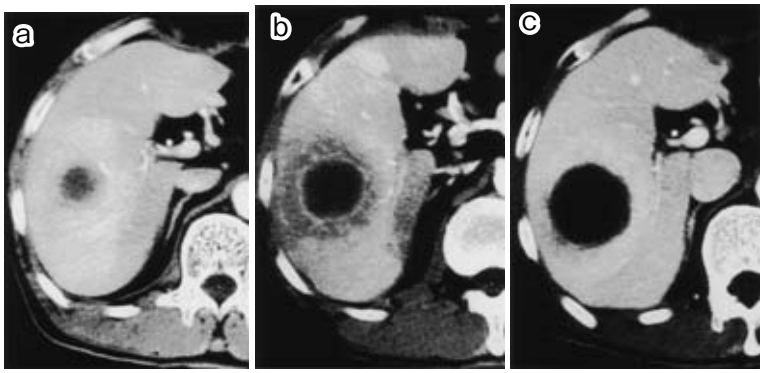

経過：肝切除術後の断端膿瘍の可能性も考慮したが，血液検査でCA19-9 97.9U/mlと上昇していること，CT像が前回の肝転移時と酷似していること，再発時期も前回と相似していることから，残肝再発と診断した．肝切除から残肝再発までの経過が短期間であることから，l-LV/5-FUによる化学療法を選択した．投与方法は，l-LV 375mg/body，5-FU 750mg/bodyを週1回の6週投与2週休薬を1クール（RPMI法）とした．1クール目の途中で退院し，外来にて治療を継続した．2クール終了後のCTでは，肝転移巣は著明に縮小していた．合計3クール施行した．その後のCTでは肝転移巣は消失し（**Fig. 4b**），CA19-9も正常化しており，complete response（以下，CR）と判断した．3クール終了後は，維持化学療法を施行せずに経過観察中であるが，化学療法開始から3年10か月経過した現在，再燃・新病変を認めることなく，外来通院中である．

考　察

大腸癌の再発危険因子としては，深達度，所属リンパ節転移，脈管侵襲，術前の血清CEA値が重要で，次いで組織型などとされる[1]．分子生物学的因子の研究も進んでいるが，現時点では補助的因子と位置づけられている[2]．本例は，脈管侵襲のない治癒切除後の成績が比較的良好なstageII結腸癌であるが，原発巣手術から肝転移出現（約2か月），転移巣出現後の増大（約1か月），肝切除から残肝再発出現（約1.5か月）と急速な経過をたどった．要因として，組織型が低分化腺癌であったことが考えられる．大腸低分化腺癌は，高・中分化腺癌と比較すると，発生頻度が全体の1.7～7.7％とまれであるが，右側結腸に多い，進行症例が多い，腹膜播腫・リンパ節・局所再発率が高い，生物学的悪性度が高く予後不良であることなどが報告されている[3)～6)]．組織学的悪性度と生物学的悪性度はよく相関していて分化度の低い癌ほど予後不良とされており，高分化型に比べて分化度の低い癌ほど腫瘍細胞の増殖能は高く，腫瘍の進行に深く関与していると考えられている[7]．

大腸癌は，同時性，異時性を含め約25％に肝転移がみられ，再発部位として最も多い．肝転移の診断は腹部USやCTで比較的容易で，診断に迷うことは少ないが，大腸癌肝転移は乏血性腫瘍のことが多いうえ，特に巨大化した転移巣の場合は腫瘍内部が壊死を来すと，画像上は造影効果の乏しい嚢胞性病変として描出されることがあるため注意が必要である[8]．画像診断に疑念を抱いた時には，肝生検を行って組織診断を得る必要があると考える．

肝転移の治療は，現在，切術可能で耐術可能で

Fig. 3 Liver metastasis. a：The cut surface of resected liver showed a white colored, round and solid tumor 5.5 cm in diameter. b：Histological examination showed poorly differentiated adenocarcinoma demonstrating liver metastasis from the colon cancer.（H.E. stain, ×200）



Fig. 4 a：Abdominal enhanced CT showed a low-density mass 2.5 cm in diameter with its capsular enhancement in the residual liver. b：Abdominal enhanced CT after 3 courses of chemotherapy showed a complete response.

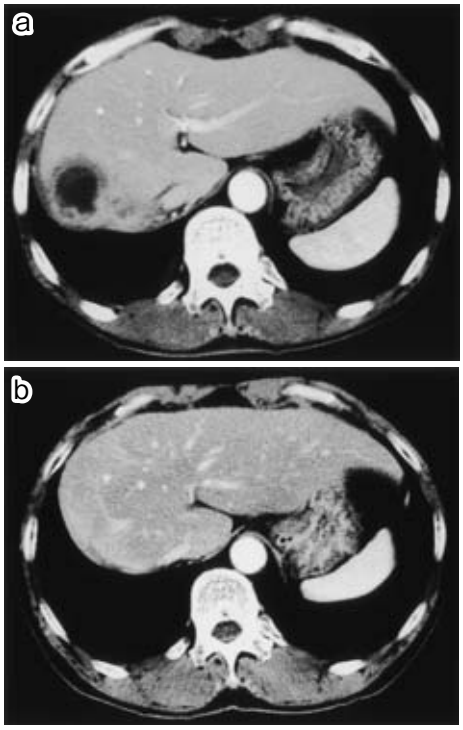

あれば肝切除が第1選択とされる．多くの施設では肝再発と診断後は早急な手術を原則にしていると推測されるが[9]，原発巣手術から肝再発までが1年以内のものは肝切除を施行しても予後不良との報告があり[10]，3か月程度待って肝・肝外病変の再評価を行ってから肝切除を行う施設もある[9)11]．また，残肝再発は肝転移切除後の40％以上にみられ，治療法として再肝切除が最も効果的とされるが，初回肝切除から残肝再発までが6か月以内のものは再肝切除を施行しても予後不良との報告がある[12]．鈴木ら[13]は，予後規定因子を有する症例では再肝切除が期待した治療効果をもたらすとは限らないので，他の治療法による効果と十分比較して適切な治療法を選択すべきであると述べている．本例では，初回肝再発時は急速に増大したが単発であり肝外病変もなく根治が期待できる肝切除を行った．残肝再発と診断後も再肝切除を考慮したが，その再発時期の速さから，手術などの局所療法ではなくl-LV/5-FU（RPMI法）による化学療法を選択した．本療法は，本邦で進行・再発大腸癌に対してFOLFIRI，FOLFOXなどが施行可能となる以前の有力な化学療法であり，後期第II相試験での奏効率は約30％で，部位別には原発巣よりも肝転移，リンパ節転移などの転移巣で有効率が高い傾向を示したと報告されている．また，奏効例の背景因子の検討では，年齢，性別，診断から投与開始までの時期，組織型などで有意な差を認めなかったが，有効例の多くは2クールまでで効果が出現して，観察期間は短いが1年生存率は90％以上と非有効例よりも良好な成績であったと報告されている[14)15]．本療法での長期間CR例の報告は少ないが，2クールでCRとなった大腸癌肝転移例が2例[16)17]，4クールでCRとなった非切除大腸癌例[18]，2クール後に遠隔リンパ節転移がCRとなった直腸癌切除例[19]があり，比較的早いクールでの効果出現となっている．肝転移CRの2例は，転移個数が2個と少なく，腫瘍の大き

さが2cm前後と小さかったことが奏効した一因と考えられる．本例でも，残肝再発時には単発で大きさが2.5cmと比較的小さかったことが，3クールで長期間CRが得られた要因と考えられる．また，分化度別の化学療法の成績に関する報告はないが，石橋ら[6]による大腸低分化腺癌非治癒切除・再発31例の検討では，LV/5-FU療法やそれ以前に施行されていた他の化学療法とも奏効例はないが，50%生存期間は，LV/5-FU療法施行群10例が11.7か月，それ以前の化学療法施行群7例が3.5か月，化学療法未施行群14例が3.1か月であり，LV/5-FU療法群の予後は他群よりも良好であったと報告している．本例では，化学療法により抗腫瘍効果が得られただけでなくmalignant cycleを断つ効果が得られたと考えられ，早期に再発を繰り返す症例に対しては，切除などの局所療法だけでなく，化学療法によりmalignant cycleを断つことも重要であると考えられる．近年，大腸癌に対する化学療法の進歩は著しく，2005年より本邦でもl-LV/5-FU持続静注併用療法とL-OHPが承認されてFOLFIRI，FOLFOXが施行可能となり，近い将来はcetuximab，bevacizumabなどの分子標的治療薬の併用なども施行可能となることが予想され，新たな治療戦略が期待される．

さらに，本例の経過で興味深い点は，初発時，肝再発時，残肝再発時ともに発熱を伴っていたことである．悪性腫瘍患者は約半数が経過中に発熱を来し，原因として感染症の合併が最も多く，他には腫瘍自体によるいわゆる腫瘍熱，薬物などの治療に起因する発熱や中枢神経への転移，膠原病の合併などがある．腫瘍熱は他の発熱原因の除外によってなされ，血液腫瘍では急性白血病，悪性リンパ腫で多く，固形癌では頻度は少ないが腎細胞癌，原発性肝癌で多いとされる．大腸癌では入院時に0～4.9%の頻度で，転移性肝癌でも高頻度に発症するとされる[20)21)]．本例では，感染症・薬物・中枢神経への転移・膠原病はなく，各段階において腫瘍治療後に解熱が得られているため，腫瘍熱と考えられる．悪性腫瘍の既往歴が発熱で初発した症例は，再発時にも発熱で発症してくることがあり[21)]，本例では，発熱により初回の肝再発時は肝膿瘍との鑑別に苦慮したが，発熱が2度の肝再発の初発症状であり早期発見につながったともいえ，再発時の指標になったと考えられる．腫瘍熱の機序は十分に解明されていないが，腫瘍細胞からの内因性発熱性サイトカイン（IL-1，IL-6，TNF-α，IFNなど）の放出と，腫瘍の壊死，潰瘍化，腫瘍内出血などにより炎症細胞や間葉系細胞を介して産生される2次的な発熱性サイトカインが原因と考えられている[20)21)]．本例では，初発時は腫瘍の潰瘍化と十二指腸への炎症性癒着があり，肝再発時は腫瘍中心部に強い壊死が存在するため2次的な発熱性サイトカインによる可能性が高いが，内因性発熱性サイトカインが原因である可能性も否定できない．腫瘍熱は，終末期などの腫瘍への積極的治療が困難な場合は対症療法となるが，腫瘍が治療により制御可能であれば症状の改善が見込まれる[22)]．悪性腫瘍患者の経過観察中に発熱をみた場合は，腫瘍熱の可能性も考慮して再発巣の早期発見・早期治療につなげる必要があると考える．

大腸癌は，消化器外科医にとって日常最も診療機会の多い疾患の一つであり，2005年には大腸癌治療ガイドラインも発行されている．しかし，特異な経過をたどることもあり，診断・治療には慎重な判断が必要と考えられる．

稿を終えるにあたり，病理組織診断について御指導頂きました橋詰良夫先生（愛知医科大学加齢医科学研究所）に深謝いたします．

文　献

1）白水和雄：大腸癌治癒切除後の再発．杉原健一編．再発大腸癌治療ガイドブック．南江堂，東京，2003，p7―17
2）安野正道，杉原健一：大腸癌の診断　病期分類．消外　**28**：696―702, 2005
3）三浦直也，浜本哲郎，大久保美智子ほか：血便で発症し，巨大な深掘れ帯状潰瘍の形態を呈した大腸低分化型腺癌の1例．消化管の臨　**9**：85―89, 2003
4）窪田　覚，永澤康滋，船橋公彦ほか：大腸低分化型腺癌の臨床病理学的検討．東邦医会誌　**43**：50―56, 1996
5）西村洋治，関根　毅，小林照忠ほか：稀な大腸悪性腫瘍の臨床病理学的検討　第54回大腸癌研究会アンケート調査報告．日本大腸肛門病会誌　**57**：132―140, 2004
6）石橋敬一郎，加藤博之，吉松和彦ほか：大腸低分化腺癌における臨床病理学的検討．東女医大誌　**72**：117―124, 2002
7）川崎浩史，多淵芳樹，斉藤洋一：大腸癌の細胞分裂能と臨床病理所見並びに予後との関連．日外会

誌 91：837—843, 1990
8) 小林 聡，蒲田敏文，松井 修ほか：画像から見た転移性肝癌—原発臓器によって画像は違うか—．外科治療 92：127—132, 2005
9) 上野秀樹，橋口陽二郎，初瀬一夫ほか：大腸癌肝転移に対する wait-and-see policy．外科 66：1605—1609, 2004
10) Ueno H, Mochizuki H, Hatsuse K et al：Indicators for treatment strategies of colorectal liver metastases. Ann Surg 231：59—66, 2000
11) 安野正道，杉原健一：大腸癌肝転移の治療方針と成績．消外 29：1149—1158, 2006
12) Suzuki S, Sakaguchi T, Yokoi Y et al：Impact of repeat hepatectomy on recurrent colorectal liver metastases. Surgery 129：421—428, 2001
13) 鈴木昌八，坂口孝宣，中村 達：肝切除後の残肝再発に対する治療．外科 66：1666—1670, 2004
14) 吉野正曠，太田和雄，栗原 稔ほか：多施設共同研究による大量 l-leucovorin・5-FU 併用療法の進行結腸・直腸癌に対する後期第 II 相試験（東日本グループ）．癌と化療 22：785—792, 1995
15) 小西孝司，藪下和久，田口鐵男ほか：多施設共同研究による l-Leucovorin・5-FU 併用療法の進行結腸・直腸癌に対する後期第 II 相試験．癌と化療 22：925—932, 1995
16) 石井芳正，高橋正泰，石亀輝英ほか：大腸癌肝転移に対して l-Leucovorin/5-FU 療法および Leucovorin/UFT 療法が奏功した 1 例．癌と化療 33：675—678, 2006
17) 勝又健次，一宮博勝，若菜洋一ほか：5-Fluorouracil/l-Leucovorin 療法が奏功した大腸癌肝転移の 2 例．癌と化療 31：623—625, 2004
18) 水島恒和，山東勤弥，位藤俊一ほか：5-Fluorouracil/l-Leucovorin による全身化学療法が著効した進行大腸癌の 1 例．癌と化療 31：2047—2049, 2004
19) 神宮和彦，中島志彦，井上雅仁ほか：遠隔転移リンパ節が術後 Levofolinate（l-LV）/5-Fluorouracil（5-FU）療法で CR となった直腸癌切除例の 1 例．癌と化療 31：117—119, 2004
20) 河北敏郎，麻生範雄：悪性腫瘍と発熱．カレントテラピー 21：1102—1105, 2003
21) 郡 義明：発熱 悪性腫瘍によるもの—主に腫瘍熱について—．今月の治療 12：13—17, 2004
22) 渡辺健太郎：悪性腫瘍と発熱．診断と治療 91：1043—1046, 2003

A Case of Liver Metastasis with Fever Early and Twice Developing after Curative Resection for Transverse Colon Cancer

Yoshikazu Yagi, Kenji Ichikawa, Kiyotsugu Takahashi and Naoto Okuda
Department of Surgery, Biyo Public Hospital

A 53-year-old man admitted for epigastralgia, anorexia, and high fever and undergoing right hemicolectomy based on a diagnosis of transverse colon cancer was found in histological examination to have poorly differentiated stageII colon adenocarcinoma. Fever appeared 2 months surgery and abdominal computed tomography（CT）showed a low-density mass 2.5cm in diameter in the posterior hepatic segment. Following treatment for a liver abscess, the mass grew after 1 month and was diagnosed by liver biopsy as liver metastasis from the colon cancer. After right hepatic lobectomy, fever reappeared 1.5 months later. Abdominal CT showed a low-density mass 2.5cm in diameter in the residual liver, suggesting recurrent liver metastasis. We started 3 courses of chemotherapy with l-LV/5-FU（RPMI regimen), after which abdominal CT showed a complete response. The patient remains recurrence-free at this writing 3 years and 4 months after chemotherapy ended.

Key words：colon cancer, fever, early recurrence

〔Jpn J Gastroenterol Surg 40：1852—1857, 2007〕

Reprint requests：Yoshikazu Yagi Department of Surgery, Biyo Public Hospital
148 Yamanoura, Jimokuji, Jimokuji-cho, Ama-gun, 490-1111 JAPAN

Accepted：March 28, 2007

©2007 The Japanese Society of Gastroenterological Surgery Journal Web Site：http://www.jsgs.or.jp/journal/