日消外会誌　40（11）：1864～1867，2007年

症例報告

腹壁瘢痕ヘルニアと鑑別を要したSpigelヘルニア多発の1例

済生会中和病院外科

樫塚　久記　　山本　雅敏　　西脇　英敏
植田　　剛　　細井　孝純　　今川　敦史

症例は虫垂切除既往のある75歳の女性で，腹痛と嘔吐を主訴に当科に入院となった．右下腹部に弾性軟の15×10cmの腫瘤を認めた．腹部CTで右下腹部の外腹斜筋腱膜の菲薄化と内腹斜筋腱膜および腹横筋腱膜の欠損を認めた．小腸造影X線検査でヘルニア内容の小腸に狭窄・拡張を認めなかった．Spigelヘルニアと診断し，手術を施行した．手術所見では，虫垂炎の手術瘢痕部より頭側の腹直筋外縁にSpigel腱膜の欠損と外腹斜筋腱膜下に脱出するヘルニア嚢を二つ認め，Spigelヘルニア多発と診断した．なお，ヘルニア内容物は手術時すでに還納していた．ヘルニア嚢をおのおの切除およびヘルニア門を結節縫合にて閉鎖した．今回，我々は腹壁瘢痕ヘルニアと鑑別を要したSpigelヘルニア多発の1例を経験したので若干の文献的考察を加えて報告する．

はじめに

Spigelヘルニアは腹壁ヘルニアの一つで，腹横筋線維が腱膜に移行する半月状線と腹直筋外縁の間，すなわちSpigel腱膜に発生する非常にまれな疾患である．今回，我々は腹壁瘢痕ヘルニアと鑑別を要した極めてまれなSpigelヘルニア多発例を経験したので，若干の文献的考察を加えて報告する．

症　　例

患者：75歳，女性

主訴：腹痛，嘔吐

既往歴：35歳時，虫垂切除術．

家族歴：特記すべきことなし．

現病歴：平成14年8月腹痛と嘔吐が出現したため，当科を受診した．同日，腸閉塞の診断で精査加療目的にて当科に紹介入院となった．

現症：身長142cm，体重51kg，BMI 25.3で肥満体であった．血圧130/70mmHg，脈拍76回/分，体温36.5度．虫垂切除術創やや頭側の右下腹部に15×10cm大の軟らかい腫瘤を認めた．腫瘤は体位によって変化せず，用手的に腹腔内へ還納はできなかったが，圧痛および腹膜刺激症状は認めなかった．

入院時検査所見：白血球数7,400/μl，CRP値0.81と軽度の炎症所見を認める以外，異常を認めなかった．

腹部単純X線検査：右下腹部の膨瘤部位を中心に鏡面像と著明な小腸ガス像を認めた（**Fig. 1**）．

腹部CT：右下腹部に内腹斜筋腱膜および腹横筋腱膜の欠損を認め，腹腔から菲薄化した外腹斜筋腱膜下へ脱出する大網を認めた（**Fig. 2A**）．さらに，その欠損部の尾側に腸管をヘルニア内容とする小さなヘルニアの脱出を認めた（**Fig. 2B**）．

右下腹部に虫垂切除の手術創を認め，腹壁瘢痕ヘルニアも完全に否定できなかったが，画像所見から，大網あるいは腸管を内容物とするSpigelヘルニア多発と診断した．さらに，尾側の小さなヘルニアに腸管が脱出したため，一時的にイレウス症状を呈したと推測された．全身状態は良好で絞扼症状を認めず，保存的加療を行った．イレウス症状が改善した第5病日に小腸造影X線検査を施行した．

小腸造影X線検査：立位像で腹壁外に脱出す

＜2007年5月31日受理＞別刷請求先：樫塚　久記
〒573-8511　枚方市星丘4―8―1　星ヶ丘厚生年金病院外科

Fig. 1 Plain abdominal radiography showed abnormal small intestine gas with niveau.

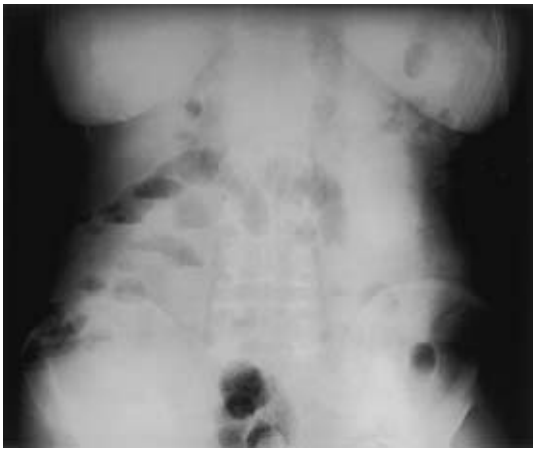

Fig. 2 Abdominal CT showed the absence of aponeurosis at the lateral margin of the right rectus abdominis muscle and the omentum (A) and intestinal tract (B) projecting out of the abdominal cavity.

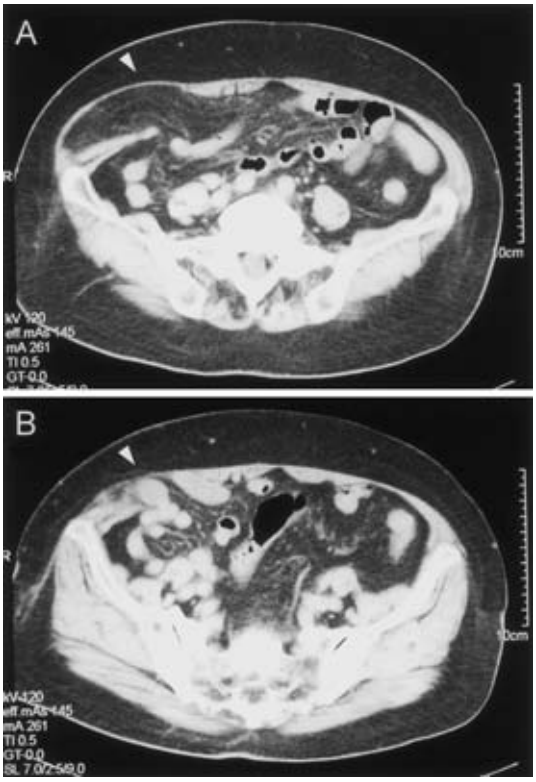

Fig. 3 X-ray examination of the small intestine showed no stenosis and dilatation.

る小腸を認めたが，脱出腸管に明らかな狭窄・拡張像を認めなかった（**Fig. 3**）.

以上の所見から，ヘルニア内容を大網および小腸とするSpigelヘルニア多発と診断し，第12病日手術を施行した.

手術所見：全身麻酔下に手術を開始，右傍腹直筋切開を加えた．ヘルニアにより菲薄化した外腹斜筋腱膜を切開すると，直下に腹膜前脂肪組織に覆われたヘルニア嚢を認めた．ヘルニア門を露出させ，ヘルニア嚢を全剥離した．ヘルニア嚢は二つ併存し，両病変の間に正常の腱膜を介しており，おのおの独立した病変で，頭側が12cm，尾側が3cmであった．ヘルニア嚢は虫垂切除術創とは明らかに異なり，手術瘢痕部より（約3cm）頭側に存在した．内側からヘルニア嚢を切開すると，ヘルニア内容はすでに自然還納しており，ヘルニア門が直視下に観察された（**Fig. 4**）．ヘルニア門の最大径は頭側が3cm，尾側が1cmのヘルニア門（矢印）が併存しており，腹直筋外縁のSpigel腱膜上に位置していた．Spigelヘルニア多発と診断し，ヘルニア嚢をおのおの切除後，腹横筋，内腹斜筋の欠損がスリット状で，脆弱化を認めなかったため，メッシュによる補強を行わず単結節縫合閉鎖を行った.

術後経過：術後経過は順調であり，第15病日で

Fig. 4　Uppon laparotomy, two hernia orifices were located on Spigelian aponeurosis of the lateral margin.

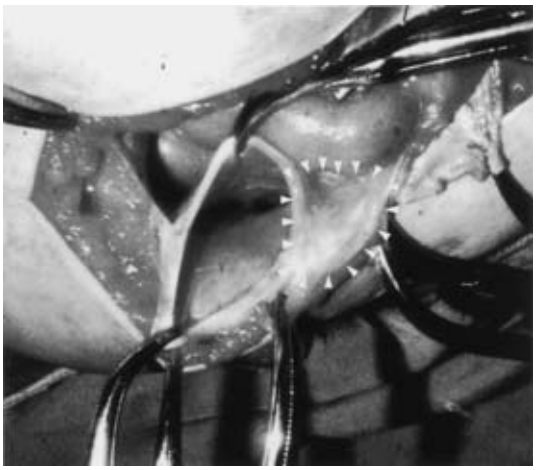

退院した.

考　　察

Spigelヘルニアは腹横筋線維が腱膜に移行する半月状線と腹直筋外縁との間に存在するSpigel腱膜に発生する極めてまれな腹壁ヘルニアの一つで,全腹壁ヘルニアの2%以下といわれている[1)2)].小林ら[3)]が本邦報告例65例を集計しているが,その後も症例報告が散見される程度である.

発生機序として,解剖学的要因と後天的要因が考えられている.解剖学的要因として,内腹斜筋と腹横筋の筋腱繊維の走行特性により両者間に裂隙が生じやすいことがあげられる.特に,左右の上前腸骨棘を結んだ線より頭側6cmの範囲で,発生頻度は約90%と多く,Spigelian hernia beltと呼ばれている[1)].また,後天的要因として,外科手術歴,腹部外傷,加齢,極度の肥満,るいそう,腹水などの腹圧の上昇および筋腱繊維の菲薄化などもあげられる[4)].本症例の発生部位もSpigelian hernia beltに一致しており,解剖学的要因に加齢,肥満および虫垂切除術の既往による腹壁の脆弱化が複雑に絡み合って発症したものと推測される.

ヘルニア門の最大径は,欧米の報告では0.5〜2cmとされるが,本邦では平均4cmとやや大きいため,欧米で多いとされるRicher嵌頓は少ない[1)3)].ヘルニア嚢の脱出形態は三つに分類され,①腹横筋と内腹斜筋腱膜を貫通し外腹斜筋腱膜下に脱出する場合が最も頻度が高く,②腹横筋腱膜を貫通し,内腹斜筋下に脱出,あるいは③皮下に脱出する症例はまれである.ヘルニア内容として小腸あるいは大網が大部分を占めるとされているが,結腸や虫垂,胃,卵巣,Mechel憩室,胆嚢,子宮,睾丸の報告もあり,注意が必要である[1)3)].本症例では脱出するヘルニア嚢も大きいため,長い経過の間に外腹斜筋腱膜は菲薄化したものと考えられる.主病巣として3cm大のヘルニア門が存在し,さらに同側に最大径1cmのヘルニア門が併存する極めてまれな多発症例であった.これまでの本邦報告例の大部分が単発例のみであり,我々が医学中央雑誌で「Spigelヘルニア」「多発」をキーワードとして1983年から2006年まで検索しえたかぎり,本邦における多発例は自験例を含め2例が報告されているに過ぎない[5)].本症例では,既存した大きなSpigelヘルニアに新たなSpigelヘルニアが合併したため,大きなSpigelヘルニアのみではヘルニア門も大きく易還納性で嵌頓の恐れがなかったが,隣接した小さいSpigelヘルニアで小腸が1次的に嵌頓し,イレウス症状を呈したと推測される.

臨床症状としては腫瘤触知と局所疼痛を主訴とすることが多く,一般的に腹圧をかけると増悪し,臥位で軽減する[6)].しかし,特徴的な臨床症状には乏しく,診断にあたっては本ヘルニアの存在を念頭におかなければ,その診断には困難を要すると考える.

以前は手術時に診断される症例も多かったが,最近では診断法として腹部超音波検査[7)],腹部CT[8)]の有効性が指摘されている.Shenoudaら[8)]は腹部CTの特徴として,腹壁の層構造や欠損部を明らかにできること,さらにCT値からヘルニア内容を推定できると述べている.一方,腹部超音波検査は簡便で,腹壁欠損部を容易に描出できるが,ヘルニア内容が確定できない場合がある[9)].

治療としては,唯一手術が根治的治療である.欧米ではヘルニア嚢の還納または切除とヘルニア門の単純閉鎖のみで十分といわれ,再発率は0.7%

程度とされている[1]．ヘルニア門が大きい場合や周囲組織が脆弱な場合，再発防止の意味を含めてメッシュの使用は有効であると考える．最近，補強に prolene hernia system（PHS）や bard composix kugel patch を使用した症例[10)11)]が報告されており，今後積極的に行われる可能性が示唆される．本症例ではヘルニア門の周囲組織はしっかりしており，縫合閉鎖のみ行ったが，腹壁筋腱膜の脆弱な症例では多発例の存在も念頭において種々のメッシュによる補強が有効であると考える．術後4年6か月を経過した現在，再発徴候を認めていない．

本症例では虫垂切除の既往もあり，腹壁瘢痕ヘルニアとの鑑別を要した．その確定診断には本疾患の存在，特に本症例のような多発例もあることを認識することが不可欠であり，かつ腹部CTが非常に有効であると考えられた．

文　献

1) Spangen L：Spigelian hernia. World J Surg **13**：573—580, 1989
2) Holder LE, Schneider HJ：Spigelian hernias. Anatomy and roentgenigraphic manifestations. Radiology **112**：309—313, 1974
3) 小林　隆，岡田貴幸，皆川昌広ほか：腹壁瘢痕ヘルニアと鑑別を要した半月状線ヘルニアの1例．日臨外会誌　**65**：2268—2272, 2004
4) Luedke M, Scholz FJ, Larsen CR et al：Computed tomographic evaluation of Spigelian hernia. Comput Med Imaging Graph **12**：123—129, 1988
5) 今村　秀，安蘓正和，三井信介ほか：イレウスを発症したSpigelヘルニア多発の1例．日臨外会誌 **62**：1315—1320, 2001
6) 塩田喜代美，植木孝宜，青井重喜ほか：CTにて術前診断した半月状線ヘルニアの1例．日臨外会誌 **63**：1308—1311, 2002
7) Nelson NF, Renigers SA, Nyhus LM et al：Ultrasonography of the abdominal wall in the diagnosis of Spigelian hernia. Am Surg **46**：373—376, 1980
8) Shenouda NF, Hyams BB, Rosenbloom MB：Evaluation of Spigelian Hernia by CT. J Comput Assist Tomogr **14**：777—778, 1990
9) Brahmbhatt D, Fogler R：Colonic obstruction secondary to incarcerated spigelian hernia. Report of a case. Dis Colon Rectum **33**：305—307, 1990
10) 久野　博，野川辰彦，地引政晃：Prolene Hernia Systemを用いて修復したSpigelヘルニアの1例．日臨外会誌　**67**：1717—1720, 2006
11) 岡崎　誠，梅本健司，平塚正弘：コンポジックスクーゲルパッチを用いたSpigelヘルニアの1例．日臨外会誌　**65**：1412—1415, 2004

A Rare Case of Multiple Spigelian Hernia demanded Differentiation from Cicatricial Hernia of the Abdominal Wall

Hisanori Kashizuka, Masatoshi Yamamoto, Hidetoshi Nishiwaki,
Takeshi Ueda, Takasumi Hosoi and Atsushi Imagawa
Department of Surgery, Saiseikai Chuwa Hospital

A 75-year-old woman was admitted for abdominal pain and vomiting was found in abdominal findings to have a tender 15×10cm mass. Abdominal computed tomography showed no aponeurosis at the lateral margin of the right rectus abdominis muscle and the omentum and intestinal tract projecting out of the abdominal cavity. X-ray examination of the small intestine showed no stenosis or dilation. Under a diagnosis of multiple Spigelian hernia, we resected the two hernia sacs and closed the orifice of the hernia with interrupted sutures. Spigelian hernia is uncommon in all abdominal wall hernia and multiple Spigelian hernia is even rarer.

Key words：Spigelian hernia, cicatricial hernia

〔Jpn J Gastroenterol Surg 40：1864—1867, 2007〕

Reprint requests：Hisanori Kashizuka　Department of Surgery, Hoshigaoka Koseinenkin Hospital
4-8-1 Hoshigaoka, Hirakata, 573-8511 JAPAN

Accepted：May 31, 2007

©2007 The Japanese Society of Gastroenterological Surgery　Journal Web Site：http://www.jsgs.or.jp/journal/