日消外会誌　40（11）：1868～1873，2007年

症例報告

心原性ショックで発症した消化器癌術直後のたこつぼ心筋障害の2例

西条市立周桑病院外科
和久　利彦　　戸田　桂介　　石井　龍宏　　雁木　淳一

症例1は67歳の男性で，S状結腸癌穿孔にてハルトマン手術を施行した．手術終了抜管前にshort runを来し，電気的除細動を行った．急性心筋梗塞の疑いで緊急心臓カテーテル検査を施行した．冠動脈に有意狭窄はなく，左室心尖側2/3にakinesisを認めた．左室壁運動異常は次第に軽快し，78病日に退院した．症例2は80歳の男性で，胃癌で幽門側胃切除術を施行した．術後5時間で突然のショック症状と呼吸困難が出現したため，人工呼吸器管理するとともにドパミン・ドブタミンの投与を行ったがショック状態から離脱できなかった．急性心筋梗塞疑いで緊急心臓カテーテル検査を施行した．冠動脈に有意狭窄はなく，左室心尖側80%にakinesisを認めた．ショック状態から離脱できないまま術後第2病日に死亡した．たこつぼ心筋障害は比較的予後良好な疾患とされているが開腹術後に心原性ショックを呈し不幸な転帰をたどる症例が存在することを認識する必要がある．

はじめに

たこつぼ心筋障害（以下，本症）は左室心尖部から体部にかけての収縮能低下と心基部の過収縮により特徴的な“たこつぼ”の形態を示す可逆性の左室壁運動異常である．発症の誘因として精神的・身体的ストレスの関与が指摘されている．今回，我々は消化器癌術直後に心原性ショックで発症した本症の2例を経験したので若干の文献的考察を加え報告する．

症　例

症例1：67歳，男性

現病歴：突然の下腹部痛で当院受診．

入院時現症：意識清明，身長160cm，体重47kg，体温36℃，脈拍数80回/分，血圧105/75mmHg，下腹部を中心に圧痛と筋性防御が認められた．

入院時検査所見：軽度の貧血（RBC 368×10^4/mm^3，Hb 10.2g/dl）と炎症反応（WBC 9,300/mm^3，CRP 12.1mg/dl）を認めたが，肝機能（GOT 21IU/*l*，LDH 227IU/*l*）・腎機能・CPK（136IU/*l*）は正常であった．胸部X線検査写真で心胸郭比は45%で両肺野に異常所見を認めなかった．心電図異常も認めなかった．

腹部CT所見：腹腔内遊離ガス，腹水，S状結腸の壁肥厚が認められた．

以上の所見から，S状結腸穿孔による汎発性腹膜炎と診断し，発症後6時間で緊急開腹術を施行した．

手術所見：S状結腸の腫瘤が腹壁・膀胱・後腹膜に浸潤していたため，浸潤部から1cmの距離をとって腫瘤を剥離しハルトマン手術を施行した．手術時間は2時間，術中出血量は150ml，術中尿量は170ml，術中輸液量1,000mlであった．術中後半の心電図上で脈拍数90～100回/分と頻脈であった．

術後経過：手術終了抜管前に2段脈が出現し，即short runを来したためリドカイン150mg静注，電気的除細動を行った．洞調律に回復したものの，V2～V5のST上昇，V4～V6のR波減高，V2V3の異常Q波の出現を認めた（**Fig. 1**）．血液検査所見ではWBC 12,000/mm^3，GOT 18IU/*l*，LDH 305IU/*l*，CPK 89IU/*l*，トロポニンT陰性であった．心エコー上，左室の壁運動は心尖側部広範囲にakinesisを呈し左室内腔の拡大を認めた．急性心筋梗塞あるいは本症疑いで緊急心臓カテーテル検査を施行した．冠動脈に有意狭窄はなく，左室心尖側2/3にakinesisを認め，本症と診断し

＜2007年4月25日受理＞別刷請求先：和久　利彦
〒720-0001　福山市御幸町大字上岩成148―13　公立学校共済組合中国中央病院

Fig. 1 Preoperative electrocardiography showed findings within normal limits, but postoperative electrocardiography showed ST elevation in leads V2-5 and abnormal Q waves in leads V2, 3. Electrocardiography on postoperative day（POD）2 showed inverted T waves in leads V3-6.

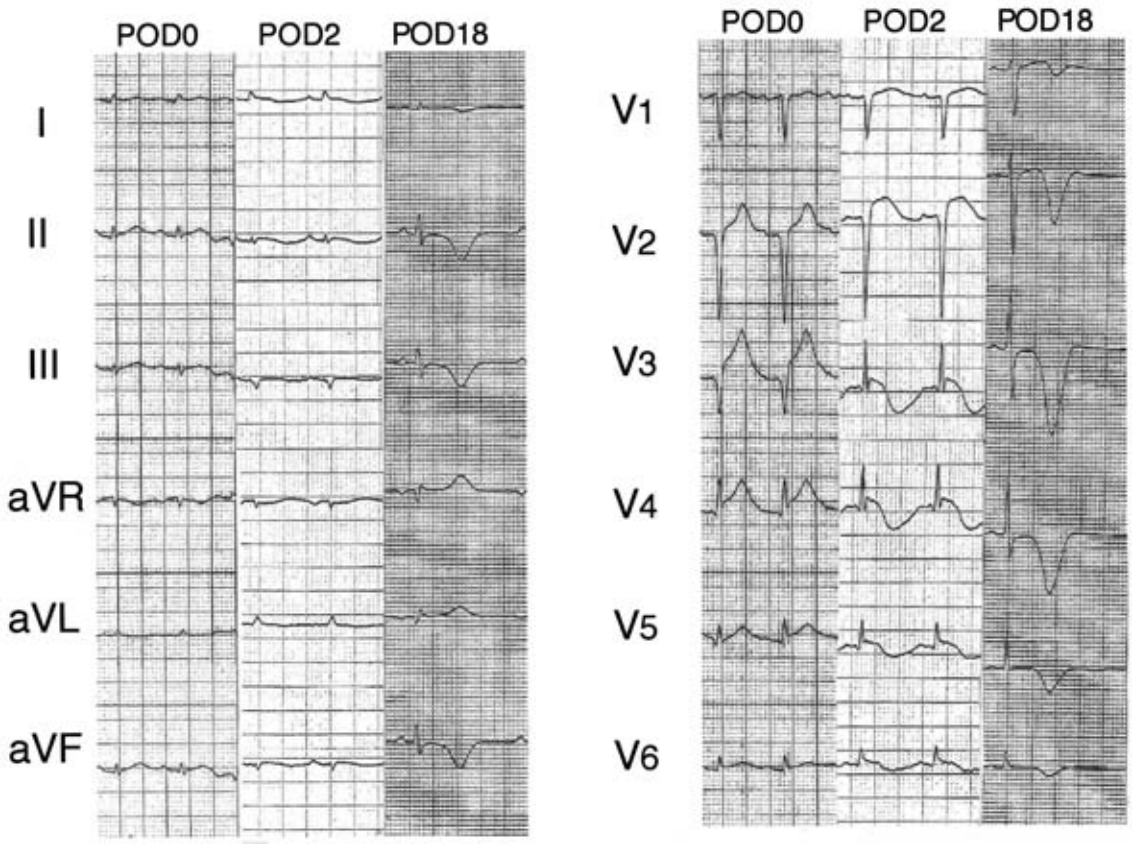

た(**Fig. 2**)．ドパミン 6μg/kg/min，ミルリノン 0.5 μg/kg/min，リドカイン 1.5mg/min で開始し 12 時間ごとにフロセミド 10mg と血栓予防にヘパリン 1 万単位/day を投与した．収縮期血圧は 70～80mmHg であったが第 2 病日にはショック状態・人工呼吸器管理から離脱した．頭部 CT を施行したが，くも膜下出血などの異常を認めなかった．心エコー上，左室壁運動異常は第 18 病日にはほぼ正常まで改善した．心筋逸脱酵素は第 1 病日 GOT 20IU/*l*，LDH 299IU/*l*，CPK 273IU/*l*，第 2 病日 GOT 41IU/*l*，LDH 350IU/*l*，CPK 380IU/*l*，第 3 病日 GOT 26IU/*l*，LDH 255IU/*l*，CPK 128 IU/*l* と推移し，陰性 T 波の出現を認めた(**Fig. 1**)．

切除標本の病理組織学的検査所見は well～moderately differentiated adenocarcinoma depth se，ly1，v0 であったため化学療法を行った後第 78 病日に退院した．

症例 2：80 歳，男性

現病歴：3 週間悪心・嘔吐が続くため近医受診．胃 X-P にて幽門狭窄を指摘され当院へ紹介となった．

入院時現症：身長 155cm，体重 35kg，体温 35.7℃，脈拍数 90 回/分，血圧 100/65mmHg．胸部聴診上，心音・呼吸音に異常なし．腹部は平坦・軟で腫瘤は触知しなかった．

入院時検査所見：貧血（RBC $297\times10^4/mm^3$，Hb 6.5g/dl）と低蛋白血症（TP 5.1g/dl，ALB 2.6 g/dl）を認めたが，肝機能（GOT 26IU/*l*，LDH 160IU/*l*）・腎機能・CPK（190IU/*l*）は正常であった．胸部 X 線検査写真で心胸郭比は 44% で両肺

Fig. 2　Left ventriculography showed apical akinesis and basal hyperkinesis (A, B). Coronary angiography for suspected coronary ischemia showed normal arteries (C, D).

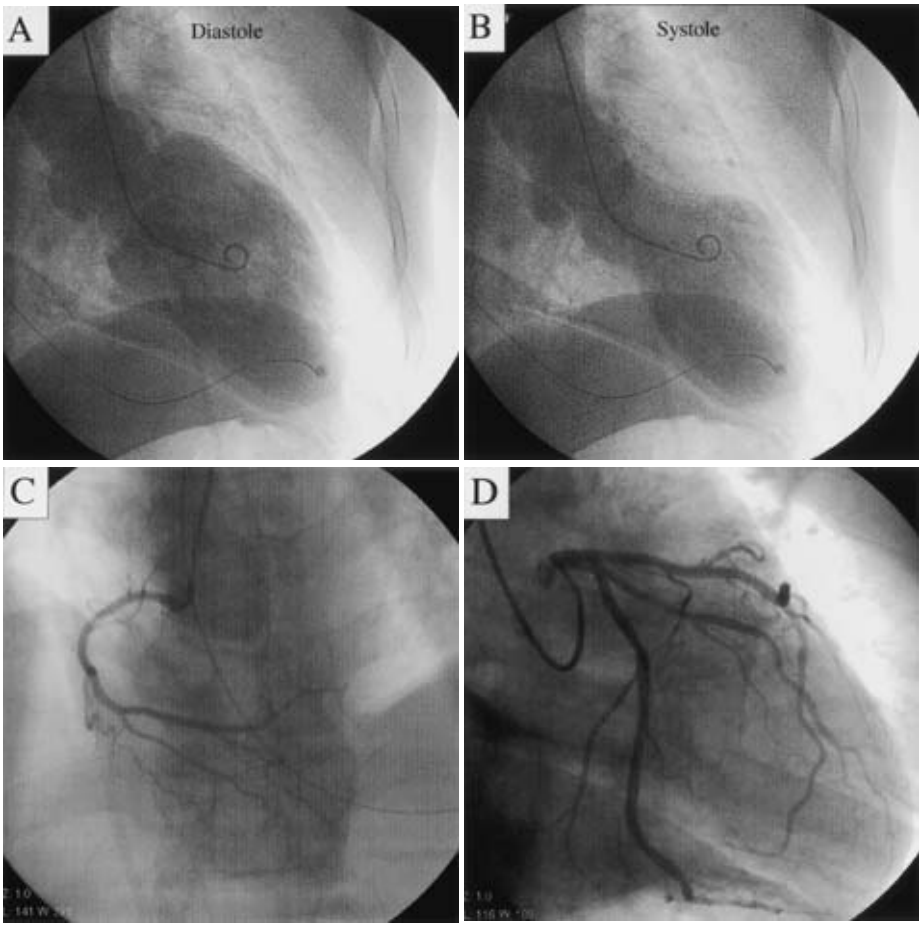

野に異常所見を認めなかった．心電図異常も認めなかった．

胃内視鏡検査で前庭部に全周性の腫瘤を認め生検結果はwell differentiated tubular adenocarcinomaであった．腹部CTで肝・リンパ節転移，膵浸潤，腹水を認めなかった．

術前心エコー所見：左室壁運動は良好であったがII°の大動脈弁閉鎖不全を認めた．

手術までの19日間に中心静脈栄養，流動食による栄養管理と輸血を行った．

手術所見：肝転移，腹膜播種はなく幽門側胃切除術＋D2を施行した．手術時間は3時間10分，術中出血量は380ml，術中尿量は200ml，術中輸液量1,400mlであった．術中後半の心電図上で脈拍数100回/分と頻脈であった．

術後経過：術後5時間で突然のショック症状(収縮期血圧60mmHg)と呼吸困難，低酸素血症が出現したため人工呼吸器管理するとともにドパミン，ドブタミン，メチルプレドニゾロン，シベレスタットナトリウムの投与を行ったが，ショック状態から離脱できなかった．心電図上V2～V5の陰性T波，V4～V6のR波減高の出現を認めた(**Fig. 3**)．血液検査所見ではWBC 10,500/mm^3，GOT 1,314IU/*l*，LDH 1,791IU/*l*，CPK 1,144IU/*l*と心筋逸脱酵素の上昇を認め，トロポニンTは陽性，動脈血液ガス分析ではPaO_2 80.4mmHg，$PaCO_2$ 38.2mmHg(FiO_2 0.5人工呼吸器下)であった．心エコー上，左室の壁運動は心尖側部広範囲

Fig. 3 Preoperative electrocardiography showed findings within normal limits, but postoperative electrocardiography showed inverted T waves in leads V2-5.

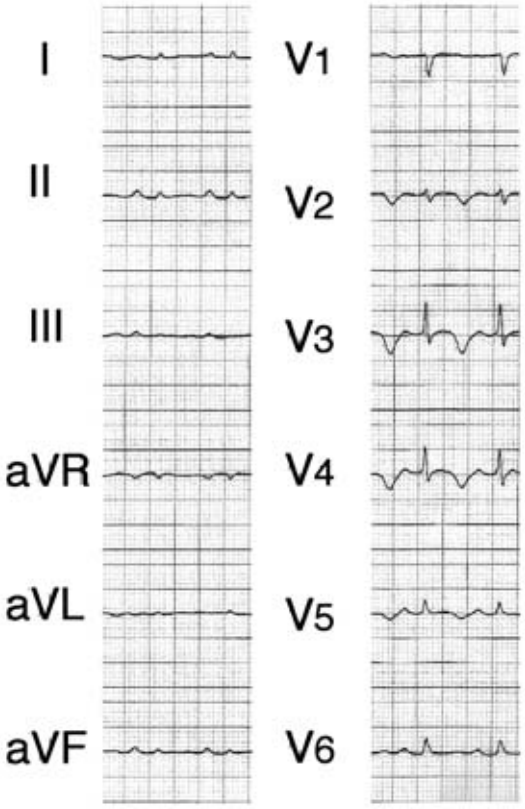

にakinesisを呈し左室内腔の拡大を認めた．急性心筋梗塞あるいは本症疑いで緊急心臓カテーテル検査を施行した．冠動脈に有意狭窄はなく，左室心尖側80%にakinesisを認め本症と診断した(**Fig. 4**)．さらに，頭部CTを施行したが，くも膜下出血などの異常を認めなかった．ドパミンとドブタミンをそれぞれ15μg/kg/minまで増量し，ミルリノン0.5μg/kg/minの投与も行った．ショック状態が継続するため大動脈内バルーンパンピング(以下，IABP)を考慮したがII°の大動脈弁閉鎖不全があり断念した．術後第2病日のWBCは7,200/mm^{3}であり，心筋逸脱酵素はGOT 2,737IU/*l*，LDH 2,197IU/*l*，CPK 5,735IU/*l*とさらに上昇していた．陰性T波はさらに深くなっていた．ショック状態から離脱できないまま術後第2病日に死亡した．家族の希望により剖検は施行しなかった．

考　察

本症は現在でも，その成因については不明な点が多いが，阪神淡路大震災，新潟県中越地震後に多数の本症の発症が観察されたことでその病態の成因におけるストレスの重要性が再確認された．最近本症の発症に関して，ストレスの交感神経刺激，カテコラミン分泌亢進の結果心室過収縮状態が起こり，一部の症例で心基部の過収縮により心室内圧較差が生じると，閉塞腔は極めて高圧となり壁応力が極端に高くなり心筋障害に至るという仮説が考えられている．さらに，カテコラミン中毒説，心筋層内細小動脈の攣縮や遺伝的素因も考えられている[1]．本症の臨床的特徴は，①急性心筋梗塞を疑うような胸痛や胸部絞扼感で発症して，心筋梗塞類似の心電図変化（ST上昇・ST低下・Q波の出現・T波逆転）を示し，心筋逸脱酵素の上昇はあっても軽度にとどまり，②心尖に比較的限局した左室壁運動異常が出現するが急性期冠動脈造影で有意の狭窄を認めず，③左室壁運動異常は数週の経過で回復するというものである．しかし，心筋障害の広がりによっては，ショックに陥ったり致死的不整脈を呈するばかりでなく死亡例もまれながら報告されている[2)~4)]．

1994年から2006年までの医学中央雑誌で「たこつぼ心筋障害」「術後」をキーワードに検索しえたかぎりでは，消化管術後に本症を来した本邦論文報告例は12例であった[5)~9)]．12例は標準的な手術を施行され，術中の体液バランス等の循環動態にも配慮されているにもかかわらず本症を発症したが死亡例は認められなかった．心筋逸脱酵素の記載のあった10例中9例が心筋逸脱酵素の正常・軽度上昇例であり，他1例はCPKが1,000 IU/*l*を超えたが全く合併症がなかった．12例中の2例や症例2のようにST変化のない陰性T波が発症時から認められることがあるが[10)11)]，心原性ショック，急性肺水腫を呈し予後不良に至る可能性がある心電図変化と考えられた．本症発症後対症療法でカテコラミン投与を行った症例は6例あったが，循環動態の悪化を認めたものは1例にすぎなかった．

予後良好な本症で症例2のような致命的な心筋障害が発生した機序は，標準的消化器手術操作で

Fig. 4　Left ventriculography showed apical akinesis and basal hyperkinesis (A, B). Coronary angiography for suspected coronary ischemia showed normal arteries (C, D).

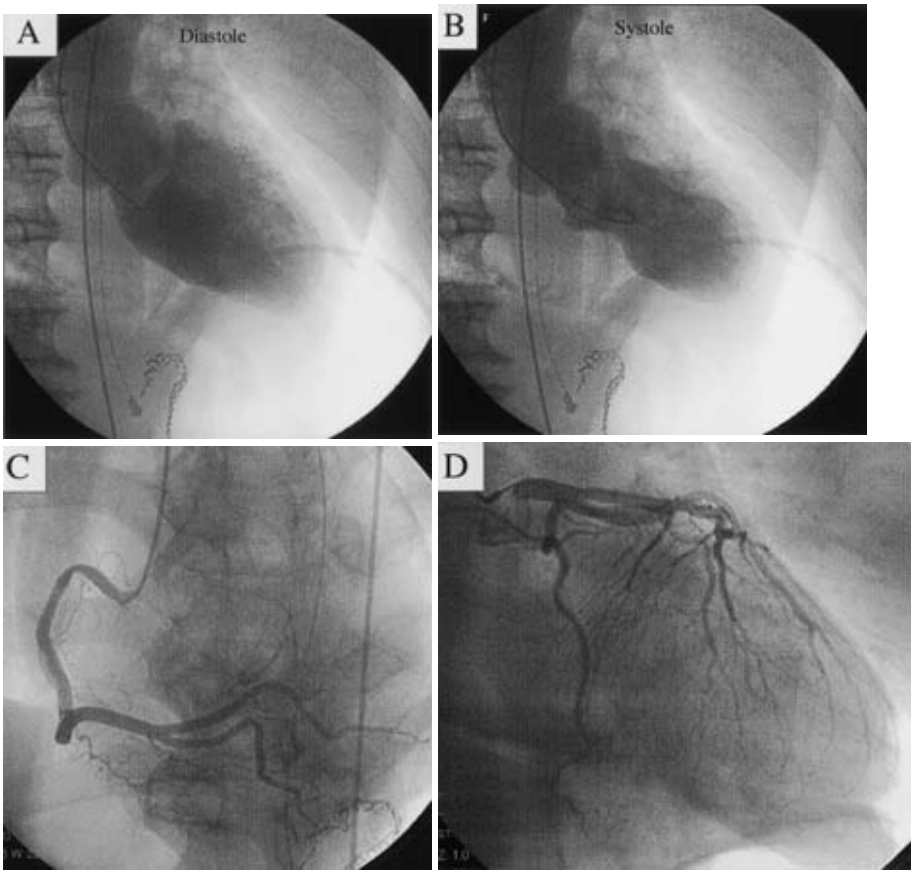

受ける通常の身体的精神的ストレスが，遺伝的素因をベースに，症例2のみに特異的に過剰に交感神経系を活性化させた結果高度な心室内圧較差を生じ，さらに心筋層内細小動脈攣縮なども同時に来したためと考えられた．

本症での心不全，心原性ショックでは対症療法としてカテコラミンが使用されることが多いが，本症発症の要因にカテコラミン中毒説はあるものの循環動態が悪化するどころか改善することが多い．また，ストレス性心血管疾患に頻用されるβ遮断薬は，交感神経系の抑制，カテコラミンの分泌抑制，心収縮力抑制，心拍数低下を来すが，本症に対するβ遮断薬の使用は交感神経系の抑制から心室内圧較差の解除を促し本症の治療薬として期待できる可能性がある[1]．さらに，ポンプ失調が各種薬物治療に不応性の場合には，時期を逃さずIABPなどの機械的補助循環装置を使用する場合がある[12]．自験例でも術中の心拍数の亢進は交感神経系活性化・カテコラミンの上昇のあらわれととらえ，予防的にβ遮断薬の投与を考慮しておれば，特にIABPも使用できない症例2では，致命的な結果を回避しえた可能性があると反省させられた．

文　献

1) 島田和幸，Feigenbaum H，小玉　誠：ストレス誘発心血管疾患．Circ Front **10**：5—16, 2006
2) 河合祥雄：たこつぼ型心筋障害，またはたこつぼ（Ampulla or Amphora）心筋症　本邦学会報告例の検討．呼吸と循環　**48**：1237—1248, 2000
3) Akashi YJ, Tejima T, Sakurada H et al：Left ventricular rupture associated with takotsubo cardio-

myopathy. Mayo Clin Proc **79**：821—824, 2004
4) Sakai K, Ochiai H, Katayama N et al：Ventricular septal perforation in a patient with takotsubo cardiomyopathy. Circ J **69**：365—367, 2005
5) 長尾知哉，大和田哲郎，橋本　学ほか：大動脈内バルーンパンピングが循環管理に有効であったたこつぼ型心筋症の1症例．麻酔　**53**：799—802, 2004
6) 平能康充，龍沢泰彦，早稲田龍一：腹腔鏡下手術の気腹直後に発症したたこつぼ型心筋症の1例．日鏡外会誌　**9**：577—581, 2004
7) 森岡伸浩，宮下　薫，藍澤喜久雄ほか：結腸右半切除後，たこつぼ型心筋症を発症した1例．日臨外会誌　**66**：817—821, 2005
8) 菅原由至，毛利教生，永江隆明ほか：急性肺水腫で発症した膵頭十二指腸切除後のたこつぼ心筋障害の1例．日臨外会誌　**66**：1027—1031, 2005
9) Yabuuchi S, Miura K, Shiiba K et al：Successful treatment of intraoperatve heart failure caused by ampulla cardiomyopathy by intra-aortic balloon pumping and percutaneous cardiopulmonary support：report of a case. Surg Today **35**：874—878, 2005
10) 土橋和文，長谷　守：たこつぼ心筋障害の臨床像．Heart View **8**：151—158, 2004
11) 山田京志，河合祥雄：たこつぼ心筋障害とは．Heart View **8**：588—592, 2004
12) 斎藤雅彦，上嶋健治：たこつぼ心筋障害急性期治療の考え方．Heart View **8**：188—192, 2004

Two Cases of "Takotsubo" Cardiomyopathy Presented with Cardiogenic Shock Immediately after Surgery for Gastrointestinal Cancer

Toshihiko Waku, Keisuke Toda, Tatsuhiro Ishii and Junichi Gangi
Department of Surgery, Saijo Municipal Shuso Hospital

Case 1：A 67-year-old man admitted for lower abdominal pain and muscular rigidity with tenderness in the lower abdomen was found in abdominal computed tomography（CT）to have intraperitoneal free air, ascites, and wall thickening in the sigmoid colon. Preoperative electrocardiography showed findings within normal limits. Under a diagnosis of sigmoid colon perforation, we partially resected the sigmoid colon and constructed a terminal colostomy. The man suddenly developed ventricular tachycardia in electrocardiography just after surgery ended and before extubation. Coronary angiography for suspected coronary ischemia showed normal arteries, but left ventriculography showed apical akinesis and basal hyperkinesis. Left ventricular function normalized on postoperative day 18. The man was discharged from our hospital on postoperative day 78. Case 2：An 80-year-old man admitted for pyloric stenosis had preoperative electrocardiography and echocardiography findings within normal limits. Under a diagnosis of gastric cancer, we conducted a distal gastrectomy（D2）. He suddenly developed cardiogenic shock and dyspnea five hours postoperatively. Mechanical ventilation support and infusion of dopamine and dobutamine was started, but his systolic BP was still around 60mmHg. Coronary angiography for suspected coronary ischemia showed normal arteries, but left ventriculography showed apical akinesis and basal hyperkinesis. Left ventricular function could not be normalized, and he died of cardiogenic shock two days postoperatively. The prognosis of takotsubo cardiomyopathy is generally thought to be good. We present a rare case of cardiogenic shock as a complication of takotsubo cardiomyopathy, with the patient dying two days after surgery. It is thus important for surgeons to recognize the possibility of critical complications of takotsubo cardiomyopathy occurring after gastrointestinal surgery.

Key words：takotsubo cardiomyopathy, gastrointestinal surgery, cardiogenic shock

〔Jpn J Gastroenterol Surg 40：1868—1873, 2007〕

Reprint requests：Toshihiko Waku　Department of Surgery, Chyugoku Central Hospital
148-13 Kamiiwanari, Ooaza, Miyuki-cho, Fukuyama, 720-0001 JAPAN

Accepted：April 25, 2007

©2007 The Japanese Society of Gastroenterological Surgery　Journal Web Site：http://www.jsgs.or.jp/journal/