日消外会誌　40（11）：1874～1879，2007年

症例報告

重症腹膜炎術後に発症した腹部コンパートメント症候群の診断治療に最高気道内圧モニタリング・減張腹壁創管理が有効であった１救命例

愛生会山科病院外科
荒金　英樹　　稲田　　聡　　安井　　仁
閑　啓太郎　　清水　正啓

症例は63歳の女性で，S状結腸憩室穿孔による汎発性腹膜炎のため，緊急手術，腹腔内洗浄，人工肛門造設術を行った．術中より敗血症性ショックとなるが，閉腹時では腹腔内圧の上昇の所見は認めなかった．術後，多量の輸液と持続血流ろ過透析を施行，術後５日目，最高気道内圧の上昇を認め，膀胱内圧を測定すると30mmHgであった．腹部コンパートメント症候群と診断，減圧目的に再手術を施行した．回腸が屈曲部で分節状に壊死を起こし，回盲部から口側に約150cm切除，小腸断端は右側腹部で人工肛門とした．腹壁は縫合せず，閉鎖式持続吸引法を施行した．再手術後５日目，腸管の浮腫が軽減し，腹壁の再縫合を施行した．以後，全身状態は徐々に改善し，１年３か月後に退院となった．腹部コンパートメント症候群による腸管壊死は致死的な病態だが，膀胱内圧測定の補助として最高気道内圧のモニタリングは，腹腔内圧の上昇の早期発見に有用な方法と考えられた．

はじめに

腹部コンパートメント症候群（abdominal compartment syndrome；以下，ACS）は，腹圧の上昇により引き起こされる一連の病態で，致死的な症候群である[1]．今回，我々は大腸憩室の穿孔による汎発性腹膜炎手術後に発症したACSにより小腸が分節状に壊死を起こした症例を経験した．1967年から2006年までのMedline，2000年から2006年までの医学中央雑誌で「腹部コンパートメント症候群」をキーワードとして検索したところ，腸管壊死を起こしたACSの症例は極めて厳しい予後が報告され[2]，生存例の報告はS状結腸壊死で１例のみであった[3]．その特徴的な壊死の形態から，ACSによる小腸壊死の発症のメカニズムの理解に貴重な症例と考え，腹腔内圧（intra-abdominal pressure；以下，IAP）のモニタリングの方法，腹壁創の管理方法も含め，文献的考察を加え報告する．

＜2007年４月25日受理＞別刷請求先：荒金　英樹
〒607-8086　京都市山科区竹鼻四丁野町19―4　愛生会山科病院外科

症　　例

患者：63歳，女性

主訴：下腹部痛

家族歴，既往歴：特記すべきことなし．

飲酒，喫煙歴：なし．

入院時現症：身長168cm体重70kg，体温36.2℃，血圧　152/80mmHg.

現病歴：急激な下腹部痛を訴え，当院救急外来受診，腹部CTにて消化管穿孔による汎発性腹膜炎と診断され，同日緊急手術となる．S状結腸憩室の穿孔により多量の糞便が腹腔内に広がっていた（**Fig. 1**）．20,000mlの生理食塩水で洗浄し，穿孔部位を挙上，双口式の人工肛門を作成した．周囲の小腸は発赤著明で，浮腫も認めたが，型のごとく容易に閉腹され，閉腹による腹圧の異常な上昇は認めなかった．最高気道内圧（peak airway pressure；以下，PAP）と膀胱内圧（intra-bladder pressure；以下，IBP）の推移をみると，初回手術終了時でのPAPは20cmH_2O，IBPは5mmHgで，特に異常は認めなかった（**Fig. 2**）．

手術前，術中より血圧の低下，乏尿が認められ，

Fig. 1 Operative findings. A 5-mm perforation was identified in the sigmoid colon. A massive outflow of enteral contents occurred through the perforation. The small intestine was noted to be acutely inflamed, but was neither perforated nor edematous.

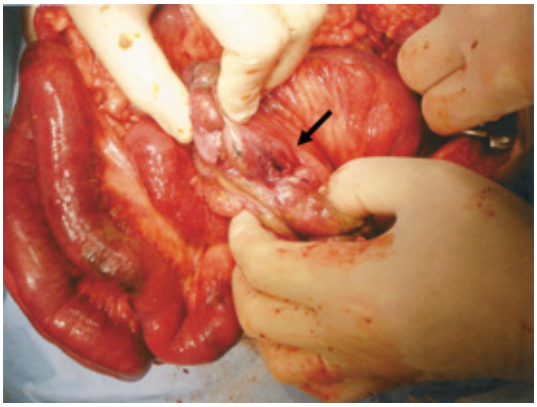

Fig. 2 Postoperative course of PAP and IBP.

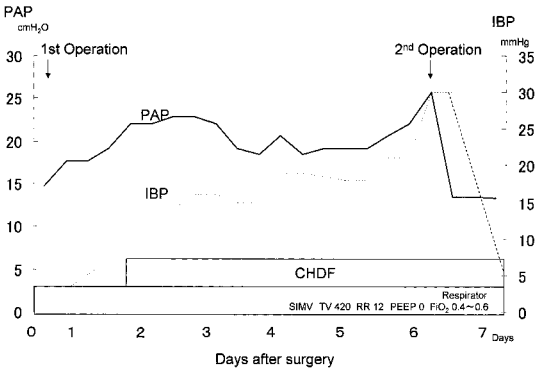

術中より人工呼吸器管理，カテコラミン，多量の輸液を開始，第1病日に血圧は安定したものの，尿量は20ml/h以下，同時に肺水腫によると考えられる気道内圧の上昇も認め，continuous hemodiafiltration（以下，CHDF）を開始した．術直後は正常範囲内であったPAP，IBPは帰室後より徐々に上昇傾向を認め，第2病日にCHDF開始に伴い，一旦横ばいとなるが，第6病日未明にPAPは再び上昇，IBPを測定すると30mmHg前後からACS発症と診断した．減圧目的に病室で手術創を開放したところ，一部小腸の壊死を認めたため，緊急再手術となった．

Fig. 3 Intraoperative findings showed marked segmental edema of the small intestine and necrosis of the ileum（circle）. Necrotic parts corresponded to flexures of the ileum.

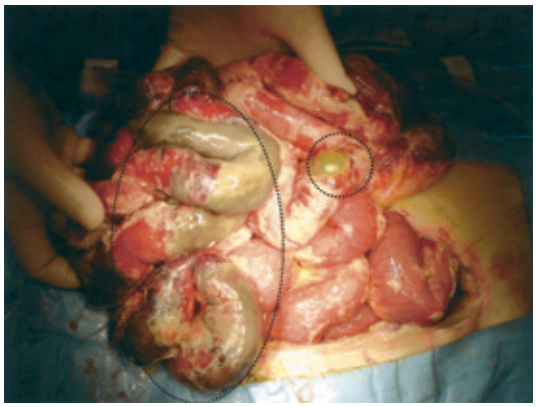

Fig. 4 Macroscopic findings of the ileum. About 150 cm of ileum was resected. Segmental necrosis was seen in the circled areas and degree of necrosis was severe in the contralateral part of the associated mesenterium.

再手術所見：小腸は著明に腫脹し，屈曲部で分節状に壊死を起こしていた（**Fig. 3**）．壊死の範囲は主に回腸で，回腸末端部から約150cmを切除（**Fig. 4**），約100cmの空腸が温存できた．切除断端は右側腹部で双口式の人工肛門とした．閉腹は施行せずに，創部にガーゼにフィルムを貼り，フィルム面を腸管側とし，そのうえに多孔式ドレーンを留置，ドレープを全体に貼り創部を閉鎖，ドレーンは持続吸引とした（**Fig. 5**）．

帰室後よりPAP，IBPともに著明に低下した

Fig. 5　Conventional vacuum pack closure. A：Sigmoid colostomy. B：Ileostomy. C：Suction tube. D：Operative wound. Details are shown in Figure 7.

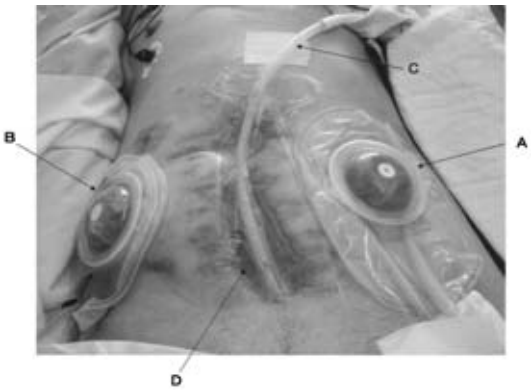

Fig. 6　Methods of measuring IBP[4].

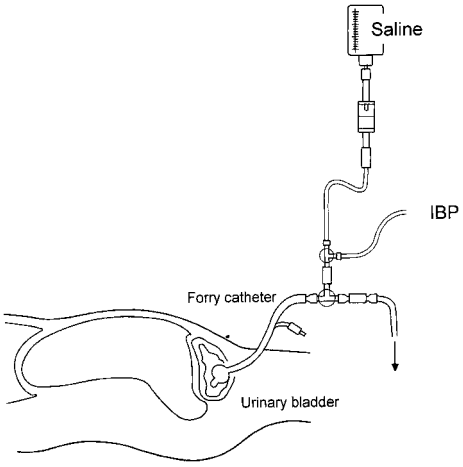

が，尿量は20ml/h以下のためCHDFは継続した．再手術後5日目になりvital signは安定し，腸管浮腫が軽減されたため，腹腔内を洗浄のうえ，閉腹した．

その後も肺水腫，adult respiratory disorder syndrome（ARDS）を併発，人工呼吸器管理続行しながら，中心静脈栄養管理下で経鼻胃管よりGFO，エレンタール投与などを施行した．腹壁創の感染が遷延したが，全身状態は徐々に軽快され，4か月後には大腸の人工肛門閉鎖，初回手術より1年後に小腸人工肛門閉鎖，退院となった．

考　察

ACSは腹腔内圧の上昇が一定域値を超えることにより，心血管，呼吸器，肝腎機能といった多臓器の機能障害をから生命に危険が生じる症候群とされ，IAP 20mmHg（＝27.2cmH_2O）以上では死亡率と強い相関が生じるとされている[1)4)5)]．動物実験での消化管への腹腔内圧の影響の検討では，IAPが20mmHg前後で61%，40mmHgで28%まで腸粘膜血流の減少が認められると報告されている[6)]．腸管粘膜の血流の低下による虚血性の変化は，粘膜のpHの低下を誘引しbacterial translocationが高率に惹起され，敗血症に至るとされ[1)]，臨床の現場では多量の輸液による腸管の浮腫に加え，カテコラミンの投与により腸管の血流は一層低下していると考えられる．また，本症例では，回腸で屈曲している部位で分節状に壊死を起こしていた．このことは，IAP上昇による腸間膜全体の血流の低下だけではなく，屈曲部で物理的な局所の血流障害が加わり，壊死部が回腸に集中していたことは，空腸では辺縁動脈が発達しているのに対して，回腸はend arteryであるという解剖学的差異によるものと推察された．

ACSに関連する問題として，①IAPのモニタリング法，②減圧手術のタイミング，③創部管理方法の3点について検討した．

IAPのモニタリングの方法は，IBPで間接的に行うことが推奨され[7)]，Kronら[8)]により詳細に検討，報告されている．本方法は多くの施設で汎用され[5)]（**Fig. 6**），通常は4～8時間おきに測定することが推奨されている[9)10)]が，経時的なモニタリングが難しく，我々はIBPを補完する方法としてPAPを注意深く観察することとした．PAPの上昇がACSの特徴的所見であることは，すでに1976年にRichardsonら[11)]により指摘され，Meldrumら[12)]はIBPを基準としたACSの重症度分類を提唱し，PAPとIAPとの関連についての検討をしている．その中で，IBP 16～25mmHgでは40%にPAPの上昇を認め，乏尿よりも先に変化することを指摘し，PAPの急激な上昇は手術適応の1因子と報告している．これに対して，新井らは，MeldrumらがGrade 3と分類したACS症例では全例乏尿が認められたにもかかわらず，PAPの上

Fig. 7 A：Surgical film covering the entire system. B：Double-lumen irrigation tube above gauze（side a）. The wound is easily irrigated by the tube. C：Gauze with film on inner aspect（side b）covering wound. D：Paste preventing air leakage.

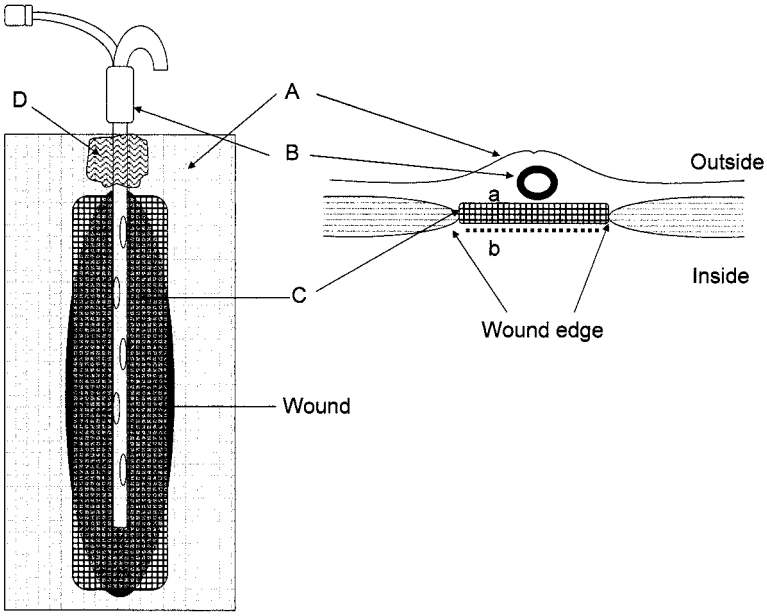

昇は1例認めたのみと報告している．我々の症例ではPAPの最高値は35cmH_2O（＝25.8mmHg）であったが，上昇が急であったため，8時間間隔で測定したIBPを急遽測定，IBP値30mmHgと上昇していたことから，緊急手術を準備した．PAPはその数値よりも時間的変化が重要であると考えられ，Raeburnら[13]の報告と同様に，容易に経時的モニタリングが可能な点からもIBPを補完する重要な観察項目と考えられた．

腸管壊死を回避する減圧手術のタイミングはIBP 25～26mmHg以上で減圧再手術を推奨している報告が多い[8)12)14)]．しかし，新井らはACSが懸念された時点で，すでにIBPは全例28mmHg以上であったと報告している．本症例でも，IBP 30 mmHg前後でACSと診断されたが，PAPの変化をみると，IBPの上昇から比較的早期に除圧できたものと考えている．

除圧後の腹部創の管理方法は，Barkerら[15]によるvacuum pack closureを中心に，さまざまな方法が報告がされている．Barkerらは腹壁欠損部に一時的にメッシュシートを用い，さらにHedderichら[16]はMarlex meshにzipperを用いたユニークな方法の有用性を報告している．本邦では，特別な準備を必要とせず，コストの面でも有用な方法として輸液用のフィルムバッグを利用するsilo closureによる方法が数多く紹介されている[5)17)]．本症例ではガーゼにフィルムを直接貼り，フィルム面を腸管側とし，その対側面に側孔を数個作成した持続吸引チューブを置き，それをサージカルドレープで閉鎖した（**Fig. 7**）．本方法は非常に簡便で，ユニットの交換は3日に1度程度で，管理も容易，持続吸引チューブを洗浄用のダブルルーメンにすることにより，創の汚染やチューブの閉塞などの際にも，閉鎖したままで簡便に洗浄を行うことができ，吸引は間歇的低圧持続吸引で十分であった．消化管穿孔などの腹腔内の汚染が高度の症例では非常に有用な方法と考えられた．

本要旨は第107回日本外科学会総会（2007年4月，大阪）で報告した．

文　献

1) Dietmar H：The compartment syndome of the abdominal cavity：a state of the art review. J Int Care Med **15**：201―220, 2000
2) 新井正徳，増野智彦，登坂直規ほか：腹部外傷における abdominal compartment syndrome（ACS）の治療戦略．日救急医会誌　**13**：289―294, 2002
3) 長井俊志，宮内正之：二期的閉腹による破裂性腹部大動脈瘤手術後の abdominal compartment syndrome（ACS）予防についての検討．日血管外会誌　**14**：545―550, 2005
4) Rubinson RM, Vasko JS, Doppman JL et al：Inferior vena caval obstruction from increased intra-abdominal pressure. Experimental hemodynamic and angiographic observations. Arch Surg **94**：766―770, 1967
5) 杉山　貢，森脇義弘，鈴木範行：【腹部救急疾患診断と治療のながれ】Abdominal compartment syndrome（ACS）．外科　**67**：1005―1012, 2005
6) Diebel LN, Dulchavsky SA, Brown WJ：Splanchnic ischemia and bacterial translocation in the abdominal compartment syndrome. J Trauma **43**：852―855, 1997
7) 月岡一馬：【Abdominal Compartment Syndrome】intraabdominal pressure monitoring の実際どの測定方法が最も実際的か．救急集中治療　**13**：159―164, 2001
8) Kron IL, Harman PK, Nolan SP：The measurement of intra-abdominal pressure as a criterion for abdominal re-exploration. Ann Surg **199**：28―30, 1984
9) Ivatury RR, Porter JM, Simon RJ et al：Intra-abdominal hypertension after life-threatening penetrating abdominal trauma：prophylaxis, incidence, and clinical relevance to gastric mucosal pH and abdominal compartment syndrome. J Trauma **44**：1016―1021, discussion 1021―1013, 1998
10) Sugrue M, Jones F, Lee A et al：Intraabdominal pressure and gastric intramucosal pH：is there an association? World J Surg **20**：988―991, 1996
11) Richardson JD, Trinkle JK：Hemodynamic and respiratory alterations with increased intra-abdominal pressure. J Surg Res **20**：401―404, 1976
12) Meldrum DR, Moore FA, Moore EE et al：Prospective characterization and selective management of the abdominal compartment syndrome. Am J Surg **174**：667―672, discussion 672―663 1997
13) Raeburn CD, Moore EE, Biffl WL et al：The abdominal compartment syndrome is a morbid complication of postinjury damage control surgery. Am J Surg **182**：542―546, 2001
14) 新井正徳，加地正人，勝見　敦ほか：重症多発外傷において，abdominal compartment syndrome（ACS）をきたし，腸管壊死に陥った1例．日腹部救急医会誌　**21**：571―575, 2001
15) Barker DE, Kaufman HJ, Smith LA et al：Vacuum pack technique of temporary abdominal closure：a 7-year experience with 112 patients. J Trauma **48**：201―206, discussion 206―207, 2000
16) Hedderich GS, Wexler MJ, McLean AP et al：The septic abdomen：open management with Marlex mesh with a zipper. Surgery **99**：399―408, 1986
17) 森脇義弘，小菅宇之，豊田　洋ほか：【Damage control surgery の適応と意義】出血制御困難となった damage control 腹部手術後の血液拡散防止のための密閉下高圧持続吸引法．日腹部救急医会誌　**25**：917―921, 2005

Abdominal Compartment Syndrome with Intestinal Necrosis, caused by Perforation of Diverticulosis of the Sigmoid Colon

Hideki Aragane, Satoshi Inada, Hitoshi Yasui,
Keitaro Kan and Masahiro Shimizu
Department of Surgery, Aiseikai Yamashina Hospital

A 63-year-old woman diagnosed with sigmoid diverticulum perforation, underwent intraabdominal irrigation and sigmoid colostomy. Despite septic shock intraoperatively, no increase in intraabdominal pressure was apparent at closure of the abdominal wall. After large-volume fluid therapy and continuous hemodiafiltration, elevated peak airway pressure was recognized and intrabladder pressure measured at 30mmHg on postoperative day 5. Abdominal compartment syndrome was diagnosed, necessitating emergency surgery. Segmental necrosis was seen at flexures of the ileum, so the ileum was transected 150cm orally and the ascending colon was transected in half. Both stumps were used to form ileostomy and colostomy. The abdominal wall was opened and conventional vacuum packs applied. On POD 5 after reoperation, intestinal edema decreased together with intraabdominal pressure. Following resuturing of the abdominal wall, her general condition gradually improved and she was discharged 15 months later. Bowel necrosis following abdominal compartment syndrome is lethal, and elevated intraabdominal pressure must be detected as early as possible. We found monitoring of peak airway pressure under respirator control to be useful in detecting this condition early.

Key words：abdominal compartment syndrome, peak airway pressure, intestinal necrosis

〔Jpn J Gastroenterol Surg 40：1874—1879, 2007〕

Reprint requests：Hideki Aragane Department of Surgery, Aiseikai Yamashina Hospital
19-4 Takehana Shichono-cho, Yamashina-ku, Kyoto, 607-8086 JAPAN

Accepted：April 25, 2007

©2007 The Japanese Society of Gastroenterological Surgery Journal Web Site：http://www.jsgs.or.jp/journal/