日消外会誌　40（12）：1977～1981，2007年

症例報告

術後補助化学療法中に発症したニューモシスチス肺炎の１例

中野総合病院外科，同　病理部*

大野　　玲　　上田　吉宏　　吉田　　謙　　谷口　和樹
永原　　誠　　石丸　神矢　　石田　孝雄　　波多野吉治*

患者は79歳の女性で，回腸原発悪性リンパ腫のため回盲部切除後，補助化学療法としてcyclophosphamide, adriamycin, vincristine, prednisolone（CHOP）を施行した．2クール施行後より息切れと発熱が発現した．胸部X線単純検査および胸部CTにて肺門を中心としたスリガラス陰影を認めた．β-Dグルカン高値のためニューモシスチス肺炎（pneumocystis pneumonia；以下，PCP）と診断し，バクトラミンおよびステロイドを使用したところ著効し自覚症状および画像所見も改善した．PCPは日和見感染症であり，強力な免疫抑制療法時やHIV感染者，臓器移植患者のみならず抗癌剤による化学療法時に発症するリスクが高い．化学療法による副作用として発症するPCPは早期診断，早期治療が重要と考えられた．

はじめに

Pneumocystis pneumonia（以下，PCP）はカリニ原虫による日和見感染症であり，さまざまな免疫不全状態患者に発症しうる代表的な呼吸器疾患である．今回，我々は悪性リンパ腫術後補助化学療法中に発症したPCPを経験したので若干の文献的考察を加え報告する．

症　　例

患者：79歳，女性

既往歴・家族歴：特記事項なし．

現病歴：2006年春頃から右下腹部痛を自覚するため4月下旬当院外科初診．右下腹部に腫瘤を触知し腹部造影CTで回盲部に約8cmの腫瘍を認めた．精査加療目的で5月初旬入院した．

入院時現症：右下腹部に手拳大の腫瘍を触知した．

入院時血液検査所見：異常所見なし．

造影CT：回腸末端に全周性壁肥厚像を認めた（**Fig. 1**）．明かなリンパ節転移はなく頸部および胸部CTでも他臓器には異常はなかった．

上部消化管内視鏡検査：異常所見なし．

下部消化管内視鏡検査：Bauhin弁から約6cmにわたって発赤の強い一部潰瘍を有する全周性の腫瘤を認めたが狭窄はなかった（**Fig. 2**）．

生検組織検査：リンパ球に類似した大型の腫瘍細胞がびまん性に増殖しdiffuse large B-cell lymphoma（DLBL）と診断した．

小腸造影X線検査：回腸末端に潰瘍底を有する隆起性腫瘤を認めた．他部位には異常はなかった（**Fig. 3**）．

以上から，回腸原発悪性リンパ腫と診断し5月中旬手術を施行した．

手術所見：下腹部正中切開で開腹した．腫瘤は約10cmで回腸末端に存在しており右臓側腹膜へ浸潤していた．浸潤部腹膜を合併切除し回盲部切除（D3）を行いcircular staplerを用い再建した．

術後経過は良好で，術後14日目に退院した．

術後病理組織学的検査所見：回盲部を中心とした約10cmの腫瘤で腫瘍細胞は漿膜まで及んでいた．HE染色では明瞭な核小体を有する腫瘍細胞がびまん性に増殖していた．免疫組織染色ではL-26（＋），CD3（－），UCHL-1（－）でありDLBLと診断した（**Fig. 4**）．No202リンパ節まで腫瘍細胞の転移を認めた．

補助化学療法：7月初旬からCHOP療法を施

＜2007年5月30日受理＞別刷請求先：大野　　玲
〒164-8607　中野区中央4―59―16　中野総合病院外科

Fig. 1　CT examination revealed circumferential wall thickness of the terminal ileum.

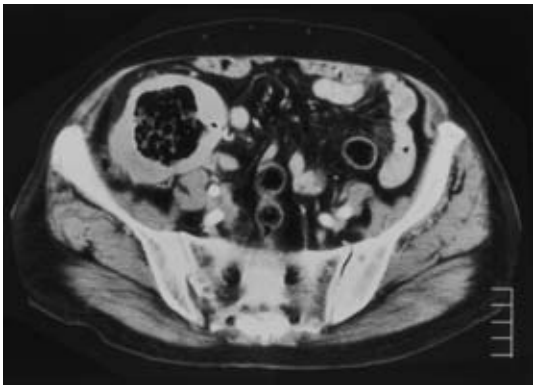

Fig. 2　Colonoscope finding showed a large circumferential tumor with shallow ulceration on the terminal ileum, but no stenosis.

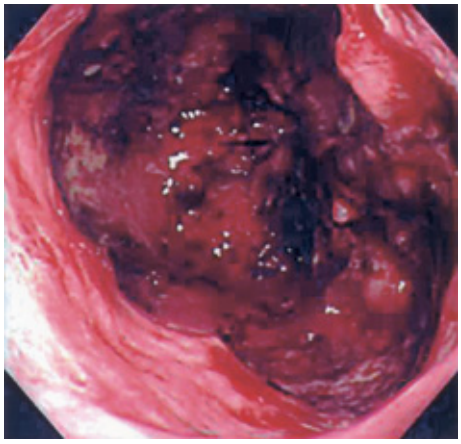

行した．2クール施行後の9月中旬頃から息切れが出現し，9月中旬熱発と呼吸困難のため入院した．

入院時理学検査：体温39.5℃，両肺野に肺雑音が聴診された．Room airでSaO2は90%．

血液生化学検査所見：WBC4,200/μl，CRP4.1 mg/dlであった．KL-6値は234U/mlと正常値でβ-D-glucan値は300pg/ml以上（正常値25pg/ml以下）と高値であった．

胸部単純X線検査，胸部CT：肺門を中心としたスリガラス陰影を認めた（**Fig. 5**）．

以上，臨床症状，検査所見および画像所見より

Fig. 3　Barium enema visualized a large tumor with an ulceration on the terminal ileum.

カリニ肺炎と診断した．ST合剤であるバクトラミンおよびステロイドを投与した．他の感染症が合併している可能性も考慮し抗真菌剤とカルバペネム系抗菌剤も併用した．バクトラミンとステロイド投与開始1週間で自覚症状は改善した．胸部X線上のスリガラス陰影は遷延したものの，臨床症状が改善したため，バクトラミンの投与は10日で中止しその後11日間バクタ内服を続けST合剤投与を計21日間とした．治療奏効後のβ-D-glucan値は20pg/mlとcut-off値以下に正常化し10月下旬退院した．

考　察

PCPを引き起こすカリニ原虫は世界中のヒトに分布してみられる病原体で，健康小児の大部分

Fig. 4 Histopathological findings showed diffuse infiltration of large lymphoma cells（A：H.E. ×20), positive for L-26 but negative for CD3 neither UCHL-1 in immunohistochemistory（B, C, D respectively×20).

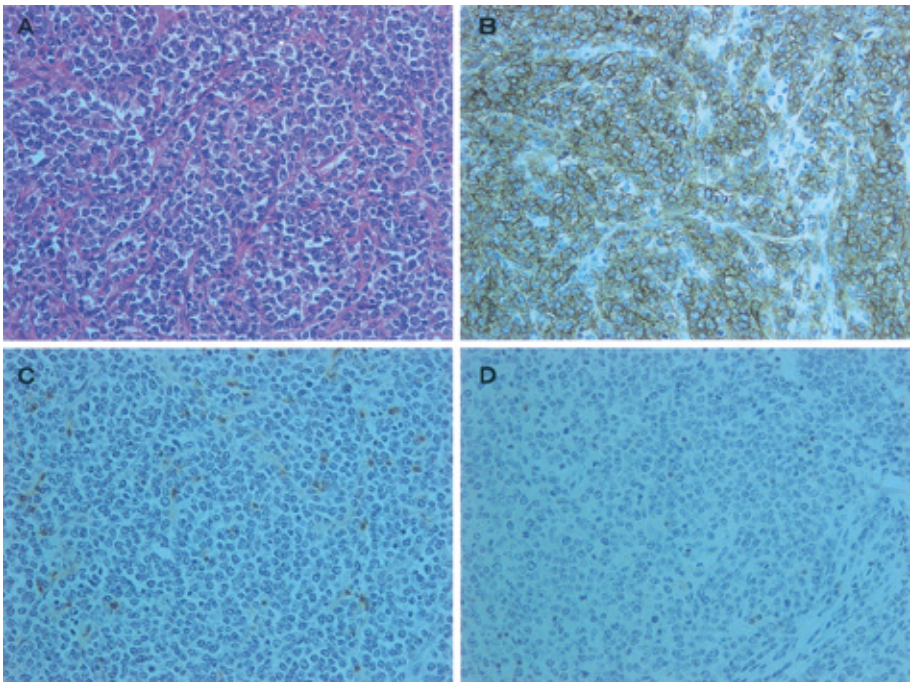

Fig. 5 CT scan of the chest revealed diffuse ground glass opacities bilaterally.

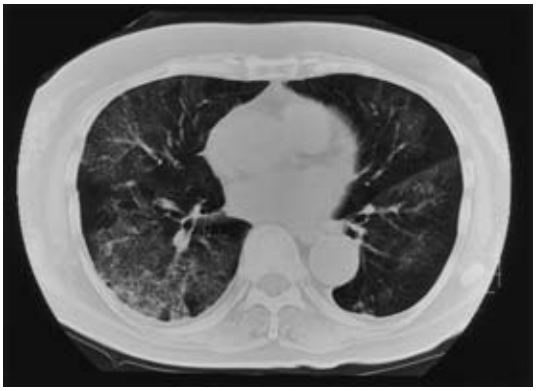

は3〜4歳までに本原虫に曝露される．PCPは生体が免疫不全状態に陥りカリニ原虫が肺胞内で増殖することにより発症する[1]．早期診断および早期治療が最も重要である．画像所見として胸部X線で両側性びまん性スリガラス状陰影が特徴的である．CTはわずかな肺病変を描出できるため早期診断に非常に有用である．また，Gaシンチグラムの感度は高くびまん性の集積が認められなければPCPはほぼ否定的である[2]．

PCPの確定診断は喀痰あるいは気管支洗浄液からのカリニ原虫検出であるがPCPでは喀痰を伴わないことが多く菌体検出の頻度は低い．血液生化学検査所見では深在性真菌症の血清補助診断に用いられているβ-D-glucanが上昇することが特徴的とされ，診断や治療効果判定に用いられている[1)3)]．TBLBや胸腔鏡下肺生検などの侵襲度は高いものの診断率が極めて高い検査法もある．

PCPの国際的な診断基準は存在しないが，①自覚症状，②低酸素血症，③画像所見，④菌体検出，⑤β-D-glucan値の上昇，⑥喀痰PCR検査陽性として①〜③に加え，⑤または⑥があればPCPの可能性が高いと判断し速やかに治療を開始するべきである[2]．本症例では息切れ，低酸素血症などの臨床症状が著明で侵襲的な検査は施行しておらず菌体の検出はできなかったが，画像上両側性びまん

性スリガラス状陰影を呈しておりβ-D-glucan値の上昇を認めPCPと診断した.

PCPの治療薬としてはST合剤とペンタミジンがある. 治療の第1選択薬はST合剤であるが, 本剤の副作用としてアレルギー反応や骨髄抑制があり十分な注意を必要とする. これらの副作用のためST合剤が使用できない場合にペンタミジンに変更し両剤併用はしない. 標準投与期間は原則的に合計21日間であるが, 21日時点で効果が不十分な場合は1～2週間の治療延長を考慮する[1]. 臨床症状が改善傾向にあれば, 胸部X線上の正常化まで投与を続ける必要はない.

さらに, PCPの治療にはステロイドの併用が重要であり, ステロイドはST合剤などの治療で崩壊したカリニ原虫による免疫反応に誘発されたサイトカインによって引き起こされる呼吸不全の増悪を抑制する作用がある[1].

治療終了後も発症時の免疫不全状態が持続している場合は, 再発予防のための維持療法が必要である. 通常はST合剤内服を続け, 内服困難である場合にはペンタミジンの吸入を行う[1].

消化管原発悪性リンパ腫は全消化管悪性腫瘍の1～4%である. 好発年齢は60歳代で男性に多いという. 小腸原発悪性リンパ腫は胃原発についで多く部位では回腸末端に好発すると言われている[4)5)]. 本症例では腫瘤触知を契機にCTや内視鏡検査を行い, Dawsonら[6)]が提唱している診断基準に基づき小腸原発悪性リンパ腫と術前診断した.

小腸悪性リンパ腫は特徴的な臨床症状に乏しく腸重積などの腸閉塞症状, 下血で急性腹症として開腹され確定診断されることも珍しくなく, 術前診断が容易でない疾患の一つである[7)8)].

治療は一般的にNaqvi分類に基づいてなされており[9)], 腫瘍が局所に限局していればリンパ節郭清を伴う手術が行われ術後化学療法が併用される. 他臓器浸潤や遠隔転移がある症例には化学療法が先行され場合により放射線療法も選択される. 悪性リンパ腫の化学療法としてはCHOP療法が一般的であり, 今回, 我々は手術を先行させ術後CHOP療法を行った. 化学療法施行中もっとも発現しやすい副作用は骨髄毒性, 消化器毒性がある. 肺毒性としては間質性肺障害が一般的だが, 本症例のごとく免疫機能低下に起因したと思われるPCPにも十分注意が必要であると考えられた.

なお, 本考察中に用いた文献は医学中央雑誌(1961～2006年)をもとに「ニューモシスチスカリニ肺炎」,「回腸原発悪性リンパ腫」をキーワードとして検索した.

文　献

1) 鳴河宗総, 安岡　彰：知っておきたい真菌感染症, ニューモシスチス肺炎の診断. 治療. 呼吸器科　**6**：80―86, 2004
2) 針谷正祥：ニューモシスチス肺炎. 内科　**97**：681―683, 2006
3) 平岡範也, 池田栄人, 山田亮詞ほか：カリニ肺炎の臨床的検討. 京都医会誌　**51**：17―22, 2004
4) 松下昌祐, 蜂須賀喜多男, 山口晃弘ほか：原発性小腸悪性腫瘍の治療成績. 日外会誌　**88**：832, 1987
5) 中神一人, 二村雄次, 弥政洋太郎ほか：小腸悪性腫瘍の臨床像. 消外　**6**：25―32, 1983
6) Dawson IMP, Cornes JS, Morson BC：Primary malignant lymphoid tumors of the intestinal tract. Br J Surg **49**：80―89, 1961
7) 谷村葉子, 下地英機, 水野伸一ほか：腸重積にて発症した回腸悪性リンパ腫の1例. 外科　**64**：587―589, 2002
8) 清水祐智, 栗原智宏, 奥澤星二郎：回腸原発悪性リンパ腫により腸重積を併発した1例. 日救急医会関東誌　**23**：94―95, 2002
9) Naqvi MS, Burrows L, Kart AE：Lymphoma of the gastrointestinal tract：prognostic guides based on 162 cases. Ann Surg **170**：221―231, 1969

A Case of Pneumocystis Pneumonia during Adjuvant Chemotherapy after Ileocecal Resection Diagnosed as Terminal Ileal Primary Malignant Lymphoma

Ryo Oono, Yoshihiro Ueda, Ken Yoshida, Kazuki Taniguchi,
Makoto Nagahara, Shinya Ishimaru, Takao Ishida and Yoshiharu Hatano*
Department of Surgery and Department of Pathology*, Nakano General Hospital

Adjuvant chemotherapy with cyclophosphamide, vincristine, adriamycin, prednisolon (CHOP) was administered to a 79-year-old woman following ileocecal resection diagnosed as terminal primary malignant ileal lymphoma. After 2 cycles of CHOP, she was admitted for a severe nonproductive cough and high fever. X-ray imaging and computed tomography (CT) of the chest showed diffuse ground-glass bilateral opacities diagnosed as pneumocystis pneumonia (PCP) as deduced from markedly elevated serum beta-D-glucan. Following treatment with trimethoprim-sulfamethoxazole and corticosteroids, she recovered and her chest radiography became normal. PCP occurs most commonly in patients undergoing immunosuppressive therapy for cancer or organ transplantation and people with AIDS. These treatments should be started early in the course of the illness as side effects of adjuvant chemotherapy for cancer.

Key words：pneumocystis pneumonia, terminal malignant lymphoma, chemotherapy

〔Jpn J Gastroenterol Surg 40：1977—1981, 2007〕

Reprint requests：Ryo Oono Department of Surgery, Nakano General Hospital
4-59-16 Chuo, Nakano-ku, 164-8607 JAPAN

Accepted：May 30, 2007

©2007 The Japanese Society of Gastroenterological Surgery Journal Web Site：http://www.jsgs.or.jp/journal/