日消外会誌　41（1）：22～28，2008年

症例報告

C-kit 陽性食道原発悪性黒色腫の１例

公立昭和病院外科，同　病理科*

小林　　隆　　照屋　正則　　清水誠一郎*　　三木　健司
田中　穂積　　小林　　薫　　森田　恒治

c-kit 陽性食道原発悪性黒色腫の１例を経験した．食道原発悪性黒色腫の生物学的悪性度は極めて高く，一般に予後不良とされている．症例は66歳の男性で，貧血を主訴に来院し上部消化管内視鏡検査にて食道原発悪性黒色腫と診断された．免疫組織学的検索の結果，悪性黒色腫のマーカーであるHMB-45，S100，チロシナーゼに陽性であったほかに，*c-kit* も陽性であった．患者が術後補助化学療法を拒否したため経過観察としていたが，８か月後の胸部CTにて肺転移・縦隔リンパ節転移を認めたため２度目の手術を施行．病理組織学的検査結果は，悪性黒色腫の転移であった．その後も化学療法を拒否されているが，初回手術から３年９か月経過した現在，明らかな再発兆候なく生存中である．本症例は我々の知るかぎり食道原発悪性黒色腫における *c-kit* 発現の最初の報告であり，文献的考察を交え報告する．

はじめに

食道原発悪性黒色腫（primary malignant melanoma of the esophagus；以下，PMME）は食道粘膜にメラノサイトを証明したPavaら[1]により1963年に最初に報告された．頻度は食道悪性腫瘍中0.1～0.5％を占め，世界では1989年に139例が集計されている[2]．本邦では1999年に143例の集計があり[3]，近年では毎年１例以上の報告がある．通常は進行性隆起性の黒褐色調あるいは無色の腫瘍として中下部食道に発生することが多く，その生物学的悪性度は極めて高く，予後不良とする報告が多い[3)4)]．

*c-kit*はレセプター型チロシンキナーゼである *c-kit* 遺伝子にコードされた受容体蛋白質で造血・配偶子形成・メラニン形成や細胞伝達に重要な働きをするチロシンキナーゼ受容体である[5)~8)]．皮膚悪性黒色腫のin situ病変や浸潤部のjunctional componentsでは *c-kit* が発現しているのに対して，悪性黒色腫がさらに浸潤した部位や他部位に転移すると *c-kit* の発現が認められなくなるとの報告がある[9)~12)]．しかし，*c-kit* がPMMEにおいて発現されているかどうかについては現在のところ明らかになっておらず，本症例は我々の知るかぎりPMMEにおける *c-kit* 発現の最初の報告であり，文献的考察を交え報告する．

症　　例

患者：66歳，男性

主訴：貧血

家族歴：特記すべきことなし．

既往歴：特記すべきことなし．

現病歴：2003年５月検診にて高度貧血を指摘され精査目的に当科を紹介された．

入院時現症：身長152cm，体重62kg．眼瞼結膜に貧血を認めたが眼球結膜に黄染なし．表在リンパ節は触知せず．

入院時検査所見：Hb 6.4g/dlと高度貧血を呈していた以外は血液・生化学上異常を認めなかった．腫瘍マーカーではSCC，CEA，CA19-9いずれも正常範囲内であった．

上部消化管内視鏡検査：下部食道から食道胃接合部付近にかけて一部黒褐色調の隆起性病変を認め，周辺に黒色の丈の低いルゴール染色で染まらない隆起性病変を認めた（**Fig. 1A**）．病変は噴門よ

＜2007年６月27日受理＞別刷請求先：小林　　隆
〒187-8510　小平市天神町2―450　公立昭和病院外科

Fig. 1 A：Gastrointestinal endoscopy revealed confirmed polypoid lesion consisted of melanotic and amelanotic part at lower esophagus. B：Abdominal CT scan showed a protruding tumor in the upper part of the stomach.

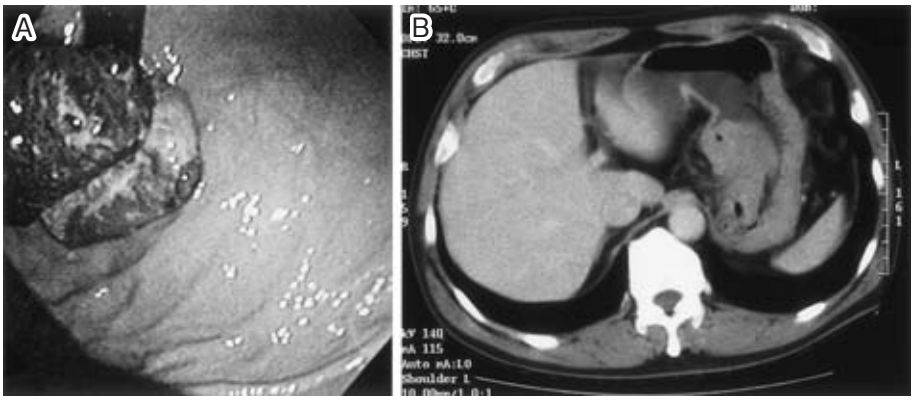

り胃内に突出していた.

腹部CT：食道下部より胃噴門部直下に突出する径約6cmの腫瘍を認める. 明らかなリンパ節腫大は認めない（**Fig. 1B**）.

生検病理組織学的検査：免染では悪性黒色腫のマーカーであるHMB-45，S100，チロシナーゼ，vimentinにそれぞれ陽性である一方，上皮性マーカーであるcytokerati，Ber-ep4には陰性で悪性黒色腫と診断された.

頸部～骨盤部CTや大腸内視鏡検査などによる全身検索で他に病変を認めなかったことから，PMMEの診断にて2003年5月胸部食道亜全摘術を施行した.

手術所見：上腹部正中切開にて開腹．腹膜播種および肝転移を認めず，明らかなリンパ節転移を認めなかった. 胃噴門部に約8cmの腫瘍を触知したが漿膜面への露出はなかった．癌占居部位Aeの食道癌取扱い規約に準じ腹部2群リンパ節郭清を行った．胃噴門部の大きな腫瘍を胸腔内に引きあげることは困難と判断し，胃管を形成した後に腫瘍上縁2cmの部位で食道を一旦切離した. 胸腔内操作時に根治不能な病変を認めた場合に試験開胸で終了できるよう，この段階で噴門側胃切除術・食道残胃吻合再建を行い閉腹した．次に，体位を左半側臥位として右第6肋間で後側方開胸した．胸膜播種など根治性を損なう病変がないことを確認し，予定通り根治的食道亜全摘術の方針とした．右気管支動脈・迷走神経心臓枝・肺枝を温存，胸腔内2群リンパ節郭清後に食道裂孔より胸腔内に胃管を牽引挙上した．食道残胃吻合部を含め食道を再切除し食道亜全摘術を施行，再建は胸腔内食道残胃吻合とした．手術時間7時間5分，出血量290mlであった．食道癌取扱い規約に基づく手術診断はAe，T2（MP），N0，M0，IM0，stage IIであった.

Fig. 2 The resected specimen showed coexistence of elevated two melanotic and amelanotic polypoid lesions at lower esophagus.

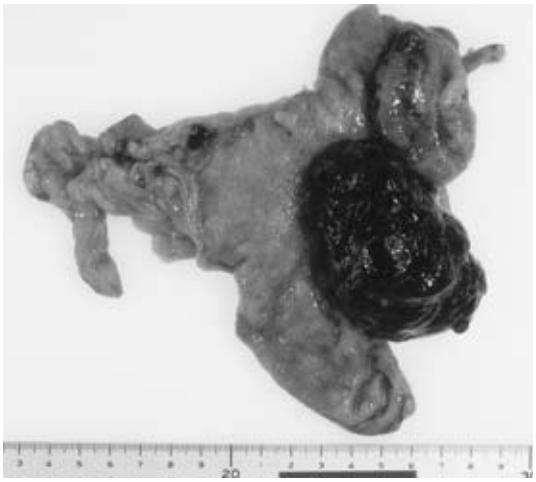

Fig. 3　A：Melanoma cells in the epithelium of the esophageal mucosa were positively stained with HMB-45（×100）. B：Melanoma cells in the submucosal layer and muscularis propia（mp）were positively stained with HMB-45（×100）.

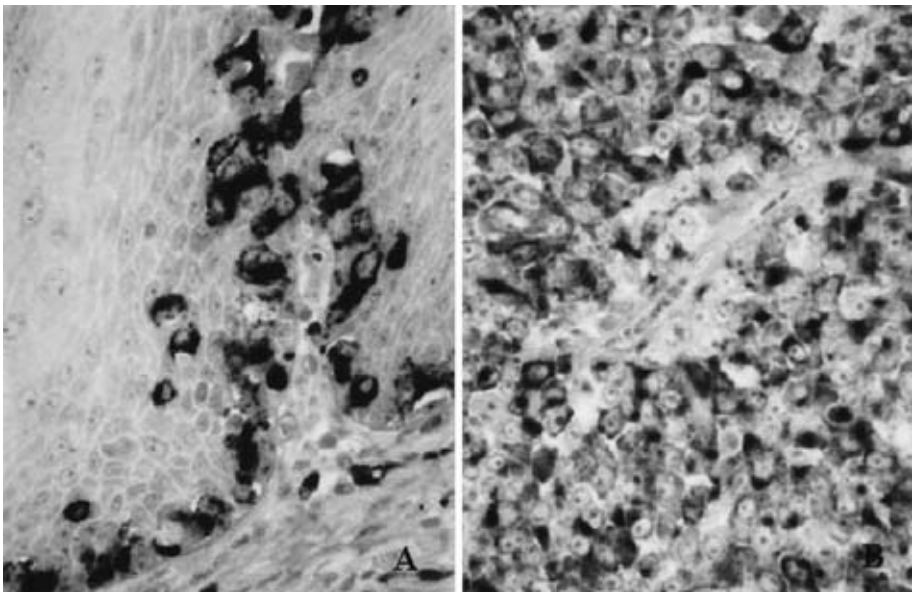

Fig. 4　A：C-kit was positive in the epithelium of the esophageal mucosa（×100）. B：C-kit was negative in the infiltrated stroma of the esophageal wall（×100）.

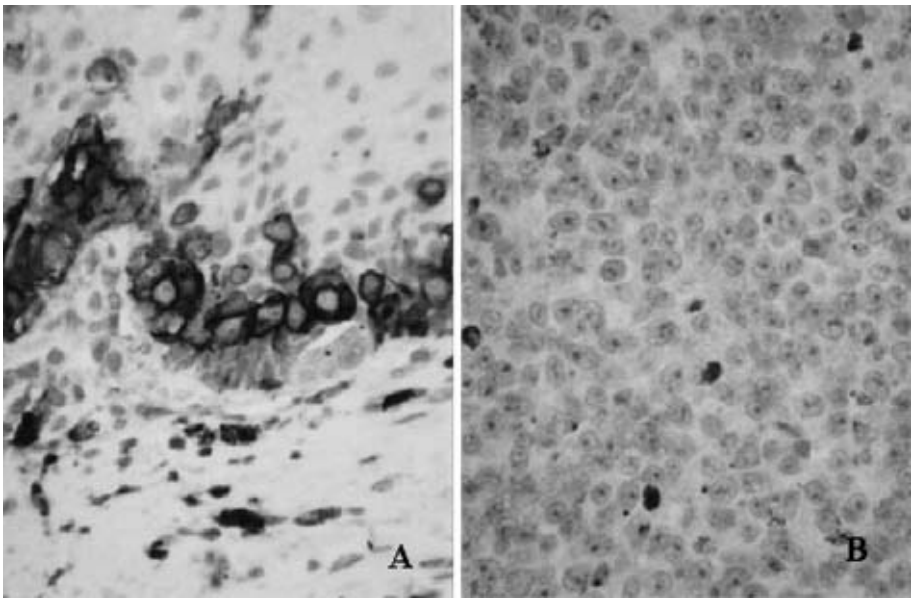

切除標本：下部食道から食道胃接合部にかけて，6.5×7.0cm の黒褐色調の隆起と 3.5×5.2cm の無色素性の連続した隆起を認めた（**Fig. 2**）.

病理組織学的検査所見：腫瘍細胞は食道固有筋

層にまで浸潤していた. PMMEの粘膜上皮と粘膜下層および固有筋層へと深く浸潤している部位はとも にHMB-45, S-100 proteinおよびチロシナーゼ陽性であった(**Fig. 3A, B**). これに対して, *c-kit*は粘膜上皮でのみ発現しており, 食道間質浸潤部位においては*c-kit*の発現を認めなかった(**Fig. 4A, B**). 免染には抗ヒトCD117・ウサギポリクローナル抗体(DAKO), 抗ウシS-100・ウサギポリクローナル抗体(DAKO), 抗ヒトメラノソーム・マウスモノクローナル抗体(DAKO), 抗ヒトtyrosinase・マウスモノクローナル抗体(Novocastra)を用いた.

遺伝子解析:*c-kit*遺伝子のexon 9, 11, 13, 17およびPDGFRαの遺伝子解析を行ったが, いずれも突然変異を認めなかった.

術後経過:術後合併症なく翌2003年6月に退院した. 本人が術後化学療法を拒否したため経過観察としていたが, 8か月後の2004年2月, 胸部CTにて肺転移・縦隔リンパ節転移を認めたため手術施行. 病理組織学的検査の結果は, PMMEの肺・縦隔リンパ節転移であった. 免染の結果, *c-kit*はいずれの転移巣においても発現していなかった. その後も化学療法を拒否されているが, 初回手術から3年9か月経過した現在, 明らかな再発兆候なく現在生存中である.

考　察

PMMEは, 報告例は少ないものの予後は極めて不良で, 本症例のように術後再発したにもかかわらず3年9か月が経過した現在生存中であることは極めてまれと考える. さらに, 我々が調べえたかぎり, 免疫組織学的検索にて*c-kit*陽性であったPMMEの報告例はなく, 以下この2点を中心に文献的考察を交えて報告する.

PMMEは早期に血行性・リンパ行性に全身に転移するため, 5年生存率が4.2%[3]や2.2%[4]との報告や, 平均生存期間10か月前後との報告があり, 典型的な悪性度の高い腫瘍である[3)4)13)]. 治療法は手術療法・化学療法があり, 術後補助化学療法としてDAV療法(dacarbazine, nimustine, vincristine)が行われることが多い. 皮膚科領域では転移再発例に対しては, CDV療法やDAC-Tam療法(dacarbazine, nimustine, cisplatine, tamoxifen)が主に行われている. しかし, これらの化学療法の奏効率は30%前後, CR率はわずか数%に過ぎない. 野見ら[14]による2年以上の生存例の検討では, そのほとんどが腫瘍径5cm未満, 深達度sm以浅の根治手術がなされた症例である. 一方, 深達度smでn0にもかかわらず再発死亡した報告もあり術前の化学療法や免疫療法などの集学的治療を積極的に導入すべきとの報告もある[15]. 山口ら[13]によるPMME本邦193例の解析によると, 単変量解析では深達度(T1b以浅か否か), リンパ節転移の有無, 遠隔転移の有無が予後に影響を与え, 多変量解析では深達度のみが予後規定因子であった. 本症例は, 初回食道手術標本で腫瘍細胞が固有筋層にまで浸潤しており, 術後8か月目には肺転移および縦隔リンパ節転移を来し, 2度目の手術が施行されていることから上記の要件を満たしておらず, 通常であれば予後不良の進行PMMEと考えられる. しかも, 患者本人の希望により, 初回術後以降一切の補助化学療法・ホルモン療法・免疫療法を行わずに経過観察しているが, 2度目の手術後は現在まで再発兆候なく初回手術から3年9か月が経過した現在生存中である. このように, 本症例はPMMEとして特異な経過を辿っていることから, 通常のPMMEとは異なる病理組織学的特徴を有している可能性が示唆された. 悪性黒色腫の病理組織学的特徴は, 腫瘍細胞が円形・短紡錘形・卵円形で, 明瞭な核質構造と比較的大きい明瞭な核小体を有し, 胞体内にHE染色で褐色に染まるメラニン顆粒を含み, メラノサイト, メラノファージなどのメラノーシスがみられることである. Allenら[16]はPMMEの診断基準として基底層におけるjunctional activityを重要としたが, Kreuser[17]の65例の検討でjunctional activityを認めたのが40%に過ぎなかったことから, 腫瘍の増大や潰瘍形成に伴いjunctional activityは消失すると考えられ, 最近では必ずしもjunctional activityの有無は問題にしない. 本症例は10cmを超える巨大な腫瘍でjunctional activityは認めなかったが, 腫瘍細胞の形状・HE染色性といった病理組織学的特徴におい

て通常の悪性黒色腫と同様であった．そこで最近，表皮悪性黒色腫でその発現および意義について検討されている *c-kit* について本症例で調べることとした．

船坂ら[18]によると，先天性・後天性母斑細胞性母斑計16例の表皮内母斑細胞は全例一様に細胞膜に一致して *c-kit* 強陽性を示したが，真皮内では表皮直下の母斑細胞を除くと *c-kit* 陰性を示した．一方，dysplastic nevus の13例全例，表在型黒色腫4例中3例，結節型黒色腫5例全例および転移性黒色腫7例中6例で *c-kit* 陰性であった．これに対して，肢端型黒色腫8例全例で表皮基底層に位置するメラノーマ細胞および基底層に接して胞巣を形成しているメラノーマ細胞で *c-kit* 陽性であったが，垂直に増殖する浸潤性のメラノーマ細胞では一部を除いてすべて *c-kit* 陰性であった．したがって，*c-kit* 染色動態の差異が肢端型黒色腫の起源，さらには悪性黒色腫の多段階癌化過程を解析する手掛かりになる可能性がある．また，転移性悪性黒色腫で *c-kit* 遺伝子の変異が認められたことから，ある種の黒色腫では *c-kit* 遺伝子の変異により悪性進展することが示唆されている[19]．さらに，gastrointestinal stromal tumor（以下，GIST）においては *c-kit* 遺伝子の突然変異が独立した予後不良因子となるとの報告がある[20]．なお，1例報告なのでその解釈には慎重を要するが，本症例において *c-kit* 遺伝子に変異が認められなかったことが，再発はしたものの比較的良好な予後が保たれている理由になっている可能性が推測された．

GIST 以外でも，ある種のヒト固形癌にて *c-kit* 発現の解析がなされている（**Table 1**）[11)23)24]．例えば，肺癌・神経膠芽腫・精上皮腫においては *c-kit* の強い発現を認めるのに対し[6]，甲状腺癌・乳癌神経膠星状細胞腫では腫瘍の進展に伴い *c-kit* の発現が低下するとの報告がある[11]．*c-kit* 発現に関する up-reguration あるいは down regulation による制御の乱れが癌化への重要なステップになる可能性が示唆されており，培養前駆マスト細胞における検討から，*c-kit* 発現低下の生化学的機序としてサイトカインによる *c-kit* 発現の down regulation が推測されている[18]．

Table 1　Change in expresion of c-kit gene product in solid tumors

Year	Author	Tumor from	Fraction positive
1992	Natali[11]	Breast (mixed histiotype)	10/80
		Thyroid (mixed histiotype)	2/14
		Lung	
		adenocarcinoma	10/21
		squamous cell carcinoma	3/14
		large cell carcinoma	2/7
		microcytoma	7/7
		Testis	
		seminoma	6/6
		disgerminoma	1/1
		gonadoblastoma	1/1
		Embryonal carcinoma	0/3
		Colon & Rectum	0/19
		Liver	0/11
		Pancreas	0/3
		Stomach	0/9
		Endometrium	0/10
		Skin (mixed histiotype)	0/15
		Urinary bladder	3/10 (tumor cells)
		Prostate	0/6
		Ovary (mixed histiotype)	2/15 (tumor cells)
		Brain (mixed histiotype)	3/36 (tumor cells)
		Soft tissue (mixed histiotype)	0/11
		Kidney	1/12 (tumor cells)
		Adrenal	0/2
		Melanocytes	22/31 (tumor cells)
2005	Nio[23]	Pancreas (invasive ductal carcinomas)	70/91
2007	Becker[24]	Liver (hepatocellular carcinoma)	6/258

本症例は，免疫組織染色による検索に関して興味ある所見を呈した．すなわち，PMME の粘膜上皮と粘膜下層および固有筋層へと深く浸潤している部位はともに S-100 protein，HMB-45 およびチロシナーゼに陽性であったが，*c-kit* は粘膜上皮でのみ陽性であり，食道間質浸潤部位では *c-kit* の発現を認めなかった．Sabanathan ら[2]は PMME の組織学的・細胞学的特徴が，肢端型悪性黒色腫のそれと類似していると報告しており，Ohashi ら[21]

は肢端型黒色腫における表皮基底層で増殖する *c-kit* 陽性細胞は，腫瘍増殖の最初の段階を示唆している可能性があるとしている．本症例の肺・縦隔リンパ節転移巣で *c-kit* 発現が陰性化していた事実からも，ある種の PMME においては，メラノサイトにおける *c-kit* 産物が悪性進展するにしたがって down regulation され，腫瘍の進展・転移に重要な役割を果たしている可能性が示唆された．さらに，本症例で明らかになったように，従来の悪性黒色腫での発現が知られている S-100 protein，HMB-45 およびチロシナーゼと *c-kit* の染色性の相違は，PMME における *c-kit* 発現にはこれらとは異なる病理組織学的意義があることを示唆している．

c-kit 陽性の消化管原発悪性黒色腫の報告は，医学中央雑誌刊行会 Web版で「悪性黒色腫」「*c-kit*」をキーワードとして 1983 年～2006 年 11 月までについて検索したところ，永島ら[22]の直腸肛門部悪性黒色腫の報告しかなく，PMME では本報告例が第 1 例目と考えられる．これまで *c-kit* 陽性消化管原発悪性黒色腫の報告例が極めて少ないことから，その臨床的意義は低いとみなすのか，消化管原発悪性黒色腫の病理組織学的検索で *c-kit* の免疫染色をルーチンで行っていないために報告例が少ないだけなのか，評価には慎重を要するが，今後は既存症例の病理標本の見直しも含め，免疫組織学的検索による *c-kit* の発現および *c-kit* 遺伝子の突然変異に関する遺伝子解析や予後との関係が明らかにされる必要があると考える．

文　献

1) De la Pava S, Nigogosyan G, Pickren JW et al：Melanosis of the esophagus. Cancer **16**：48—50, 1963
2) Sabanathan S, Eng J, Pradhan GN：Primary malignant melanoma of the esophagus. Am J Gastroenterol **84**：1475—1481, 1989
3) 嶋田　鼎，五十嵐渉，堀野　豊ほか：消化管悪性黒色腫わが国報告例の検討．外科治療　**80**：1213—1222, 1999
4) Naomoto Y, Perdomo JA, Kamikawa Y et al：Primary malignant melanoma of the esophagus：report of a case successfully treated with pre- and post-operative adjuvant hormone-chemotherapy. Jpn J Clin Oncol **28**：758—761, 1998
5) Gibson PC, Cooper K：CD117（KIT）：a diverse protein with selective applications in surgical pathology. Adv Anat Pathol **9**：65—69, 2002
6) Matsuda R, Takahashi T, Nakamura S et al：Expression of the c-kit protein in human solid tumors and in corresponding fetal and adult normal tissues. Am J Pathol **142**：339—346, 1993
7) Hanks SK, Quinn AM, Hunter T：The protein kinase family：conserved features and deduced phylogeny of the catalytic domains. Science **241**：42—52, 1988
8) Hubbard SR, Till JH：Protein tyrosine kinase structure and function. Annu Rev Biochem **69**：373—398, 2000
9) Guerriere-Kovach PM, Hunt EL, Patterson JW et al：Primary melanoma of the skin and cutaneous melanomatous metastases：comparative histologic features and immunophenotypes. Am J Clin Pathol **122**：70—77, 2004
10) Montone KT, van Belle P, Elenitsas R et al：Proto-oncogene c-kit expression in malignant melanoma：protein loss with tumor progression. Mod Pathol **10**：939—944, 1997
11) Natali PG, Nicotra MR, Sures I et al：Expression of c-kit receptor in normal and transformed human nonlymphoid tissues. Cancer Res **52**：6139—6143, 1992
12) Stefanou D, Batistatou A, Zioga A et al：Immunohistochemical expression of vascular endothelial growth factor（VEGF）and C-KIT in cutaneous melanocytic lesions. Int J Surg Pathol **12**：133—138, 2004
13) 山口智弘，塩飽保博，小出一真ほか：食道原発悪性黒色腫の 1 例と本邦報告例（193 例）の検討．日消誌　**101**：1087—1094, 2004
14) 野見武男，阪口晃行，山田行重ほか：食道原発悪性黒色腫の 1 例．日外科系連会誌　**29**：43—47, 2004
15) 中村　努，井手博子：消化管悪性黒色腫．癌と化療　**30**：619—625, 2003
16) Allen AC, Spitz S：Malignant melanoma；a clinicopathological analysis of the criteria for diagnosis and prognosis. Cancer **6**：1—45, 1953
17) Kreuser ED：Primary malignant melanoma of the esophagus. Virchows Arch A Pathol Anat Histol **385**：49—59, 1979
18) 船坂陽子，市橋正光：c-KIT とメラノーマ．臨皮 **49**：76—80, 1995
19) Willmore-Payne C, Holden JA, Tripp S et al：Human malignant melanoma：detection of BRAF- and c-kit-activating mutations by high-resolution amplicon melting analysis. Hum Pathol **36**：486—493, 2005
20) Andersson J, Bumming P, Meis-Kindblom JM et al：Gastrointestinal stromal tumors with KIT

exon 11 deletions are associated with poor prognosis. Gastroenterology **130**：1573—1581, 2006
21) Ohashi A, Funasaka Y, Ueda M et al：c-KIT receptor expression in cutaneous malignant melanoma and benign melanotic naevi. Melanoma Res **6**：25—30, 1996
22) 永島琢也，熊本吉一，片山清文ほか：直腸肛門部 C-kit 陽性無色素性悪性黒色腫の1例．日臨外会誌 **67**：851—855, 2006
23) Nio Y, Omori H, Hashimoto K et al：Immunohistochemical expression of receptor-tyrosine kinase c-kit protein and TGF-beta1 in invasive ductal carcinoma of the pancreas. Anticancer Res **25**：3523—3529, 2005
24) Becker G, Schmitt-Graeff A, Ertelt V et al：CD 117（c-kit）expression in human hepatocellular carcinoma. Clin Oncol **19**：204—208, 2007

C-kit Positive Malignant Melanoma of the Esophagus：A Case Report

Takashi Kobayashi, Masanori Teruya, Seiichiro Shimizu*, Kenji Miki,
Hozumi Tanaka, Kaoru Kobayashi and Koji Morita
Department of Surgery and Department of Pathology*, Showa General Hospital

We describe a case of c-kit-positive primary malignant melanoma of the esophagus（PMME）that is, to our knowledge, the first report. A 66-year-old otherwise healthy man with severe anemia was found in endoscopy to have a protruding tumor with partial pigmentation of the lower thoracic esophagus. Endoscopic biopsy specimens of the tumor were diagnosed as malignant melanoma, necessitating thoracic esophagectomy with lymph node dissection and esophagogastrostomy. Eight months later, CT showed two metastatic lesions in the left lung, which we removed by partial lung resection with lower mediasinal lymphnode dissection. He rejected the adjuvant chemotherapy throughout follow-up and is doing well three years and 9 months after initial surgery and three years after the second surgery for recurrence. PMME is rare and typically aggressive. Management of patients with PMME is unsatisfactory because most tumors are advanced at diagnosis, and therapeutic options are limited by inaccessibility and early dissemination of neoplasms. The protooncogene c-kit encodes a transmembrane tyrosine kinase receptor, c-kit, that is thought to play an important role in hematopoiesis, spermatogenesis, and melanogenesis. Although PMME is rare, the study of c-kit status in PMME gives new insight into tumorigenesis and PMME progression.

Key words：primary malignant melanoma of the esophagus, *c-kit*, gastrointestinal stromal tumor
〔Jpn J Gastroenterol Surg 41：22—28, 2008〕

Reprint requests：Takashi Kobayashi　Department of Surgery, Showa General Hospital
2-450 Tenjincho, Kodaira, 187-8510 JAPAN
Accepted：June 27, 2007

©2008 The Japanese Society of Gastroenterological Surgery　Journal Web Site：http://www.jsgs.or.jp/journal/