日消外会誌　41（1）：29～34，2008年

症例報告

食道癌のsalvage手術として縦隔鏡下食道切除術を施行した2例

北海道大学大学院医学研究科腫瘍外科学分野，斗南病院外科[1]，旭川赤十字病院外科[2]

菊地　健司　　七戸　俊明　　奥芝　俊一[1]　　北城　秀司[1]
川原田　陽[1]　　真名瀬博人[2]　　平野　　聡　　近藤　　哲

食道癌の化学放射線療法後のsalvage手術は侵襲が大きく，手術関連死も含めて合併症が多いことが知られている．治療の選択肢が多様化してきた現在，侵襲の少ないsalvage手術術式の確立が必要と考える．今回，我々は中下部食道癌のsalvage手術として縦隔鏡下食道切除術を2例経験したので報告する．症例1はstage IIの食道癌と診断され，化学放射線療法を施行されたが，非奏効と診断され当科紹介．化学放射線療法後のhigh risk症例で病変が下部食道に限局していたため，縦隔鏡下食道切除術を施行．術後，縫合不全を認めたものの保存的に軽快した．症例2はstage IIの食道癌と診断され，化学放射線療法を施行．途中，食道穿孔と縦隔炎を発症したが保存的治療にて軽快．食道狭窄症状が増悪したため当科紹介．化学放射線療法後の食道穿孔を伴うhigh risk症例であり，縦隔鏡下食道切除術を施行．合併症なく経過し第15病日に退院した．

はじめに

近年の化学放射線療法（以下，CRT）の進歩により，切除可能食道癌に対する初回治療としてCRTの選択される機会が多くなってきている．それに伴い，CRT後の再発病変や残存病変・CRT無効例に対して，外科的治療を必要とされる機会が多くなると予想される．一方で，salvage手術の侵襲は大きく手術関連死を含めて合併症が多いことも知られている[1)2)]．このため，手術侵襲と根治性のバランスがとれた手術術式の確立が課題であると考える．当科では術前診断でリンパ節転移や気管支浸潤を疑う所見を認めず，根治切除の期待できる中部下部食道癌に対するsalvage手術として縦隔鏡下食道切除術を施行している．今回，我々は中下部食道癌のsalvage手術として，縦隔鏡下食道切除術を2例経験したので報告する．

症　　例

症例1：56歳，男性

主訴：検診にて指摘を受けた．

現病歴：検診にて異常を指摘され，近医を経て当院消化器内科を受診．精査の結果，食道癌（T1N0M0 Stage I）と診断された．同時に下咽頭癌（Stage I）と喉頭癌（Stage I）も指摘され，これらに対して内視鏡的粘膜切除術が施行された．食道癌に対しては手術療法とCRTが提示され，CRTを希望．化学療法と放射線照射が行われたが，progressive disease（以下，PD）の評価のため手術目的に当科紹介となった．

現症：162cm，57kg．表在リンパ節は触知しなかった．

術前治療：fluorouracil（5-FU）800mg/m^{2}をDay1～5，cisplatin（CDDP）80mg/m^{2}をDay1に投与．これを2コース施行した．放射線照射は上縦隔から上腹部にかけて合計50.4Gy照射した．

上部消化管内視鏡検査所見：CRT前は門歯から36cmの食道左前壁を中心に約半周性の0-IIc病変を認めた（**Fig. 1a**）．CRT後，腫瘍の潰瘍底は深く掘れた状態を呈していた（**Fig. 1b**）．生検でsquamous cell carcinomaの残存が証明された．

超音波内視鏡（以下，EUS）検査所見：CRT前に施行．下部食道に深達度sm3の病変を認め

＜2007年6月27日受理＞別刷請求先：菊地　健司
〒060-8648　札幌市北区北15条西7丁目　北海道大学大学院医学研究科腫瘍外科学分野

Fig. 1　Before chemoradiation therapy, gastrointestinal endoscopic examination revealed a Type IIc lesion at the lower thoracic esophagus (a). After chemoradiotherapy, it revealed type 3 tumor which had deep ulcer floor (b).

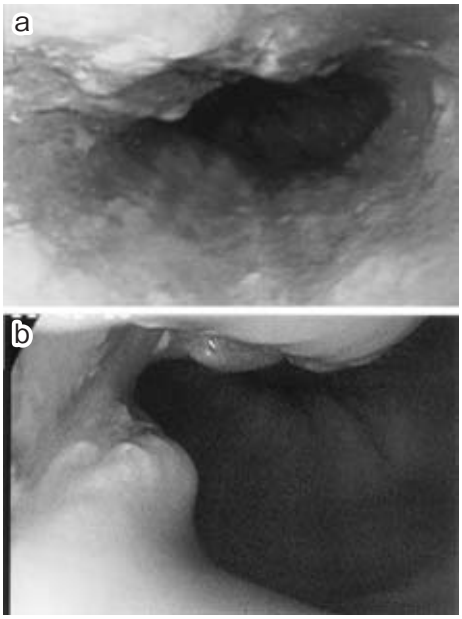

Fig. 2　Before chemoradiation therapy, chest CT showed the wall of the lower thoracic esophagus was slightly thick (a). After chemoradiotherapy, the wall of the esophagus got thicker and contacted with the pericardium (b).

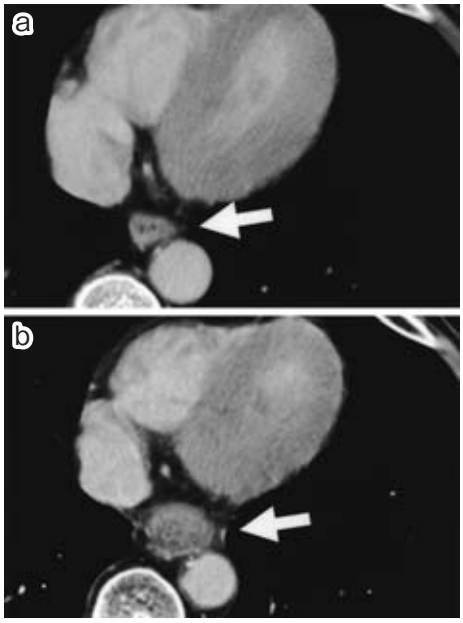

た．転移を示唆するようなリンパ節の腫大は認めなかった．

食道造影検査所見：下部食道に約 4cm にわたる陰影欠損を認めた．

胸部 CT 所見：CRT 前，下部食道に軽度の食道壁の肥厚を認めた(**Fig. 2a**)．CRT 後は食道壁の肥厚が増悪．腫瘍は心膜と下行大動脈に接していたが，明らかに浸潤を示唆する所見は認めなかった．転移を示唆するリンパ節は認めなかった(**Fig. 2b**)．

Fluorodeoxyglucose-positron emission tomography (以下，FDG-PET) 所見：CRT 後に施行．病変部に一致して異常集積を認めたほか，転移を示唆する所見は認めなかった．

以上より，放射線化学療法の効果は PD と評価し，Lt T3N0M0 Stage II と診断した．CRT への反応が乏しかったことから，新たな化学療法ではなく手術療法が選択された．病変が下部に限局しており，術前検査にてリンパ節転移を認めなかったため，縦隔鏡下食道切除術が施行可能と判断した．

手術所見：約 6cm の頸部創と約 7cm の上腹部創で縦隔鏡と直視下に手術を行った．腫瘍は横隔膜直上に位置し，心膜・壁側胸膜との剥離が困難であったため，両側開胸として胸膜と心膜の一部を合併切除した．再建は大彎側の細径胃管を用いて後縦隔経路に行った．リンパ節の郭清範囲は 1 群にとどめた．手術時間は 498 分，出血量は 400 ml であった．

病理組織学的検査所見：Moderately diff. SCC，infβ，pT3 (pAd)，ie (−)，ly1，v1，pIM0，pPM (−)，pDM (−)，pEM (−)，pN 0 (0/15)，Stage II.

術後経過：第 1 病日に人工呼吸器から離脱し，一般病棟に帰棟．その後，頸部食道胃管吻合部に minor leakage を認めたが，保存的に軽快した．第 66 病日より経口摂取し，第 76 病日に退院した．術後，他院にて化学療法を 2 コース施行されている (5-FU 1,100 mg/body を Day1〜5，CDDP 110 mg/body を Day1 に投与)．術後 1 年経過したが，無再発生存中である．

症例2：54歳，男性

主訴：検診にて指摘を受けた．

現病歴：検診にて異常を指摘され，当院消化器内科受診．精査の結果，食道癌（T3N0M0 stage II）と診断された．手術療法とCRTが提示され，患者の希望によりCRTが行われた．CRTの途中，食道穿孔とそれに伴う縦隔炎を発症したが保存的治療にて軽快した．化学療法2コース目終了直前に狭窄症状が増悪し，手術目的に当科紹介となった．

現症：172cm，59kg．表在リンパ節は触知しなかった．

術前治療：5-FU 400mg/m^{2}をDay1～5，8～12に，CDDP 80mg/m^{2}をDay1，8に投与．これを2コース施行．放射線は上縦隔から下縦隔にかけて合計58Gyの照射を行った．

上部消化管内視鏡検査所見：CRT前は門歯より32～38cmに右壁を中心とした2型の腫瘍と対側の0-IIc病変を認めた（**Fig. 3a**）．CRT後は狭窄が強く，病変の口側までしか観察できなかった（**Fig. 3b**）．

EUS検査所見：CRT前，中部食道にAd以深の深達度と考えられる病変を認めた．転移を示唆するリンパ節の腫大は認めなかった．

食道造影検査所見：手術直前．中部食道の全周性の狭窄所見と口側の拡張した食道を認めた．また，穿孔部から縦隔への造影剤の漏出を認めた（**Fig. 4**）．

胸部CT所見：CRT前，下行大動脈とも1/4周性に接する食道壁の肥厚を認めた（**Fig. 5a**）．CRT後，食道壁はさらに肥厚．右後縦郭には含気の伴う内部がやや不均一な領域を認め，食道穿孔による炎症所見と考えられた（**Fig. 5b**）．

FDG-PET所見：CRT前に施行．気管分岐下から横隔膜近傍にかけて集積亢進を認めたが，他に異常な集積は認めなかった．

以上より，Mt T3 N0 M0 Stage IIと診断．食道穿孔と高度な狭窄症状から食事摂取不能な状態であり，現状からのquality of life（以下，QOL）を高めることを目的として，手術を施行することとした．縦隔炎を併発しているhigh risk症例であったことと病変が中部食道に限局していたこと，画像上明らかなリンパ節転移がないことより縦隔鏡下食道切除術を選択した．

Fig. 3 Gastrointestinal endoscopic examination revealed a Type II tumor and a type 0-IIc lesion at the middle thoracic esophagus before chemoradiotherapy (a). After chemoradiotherapy, the anal side of the tumor was not observed by severe constriction (b).

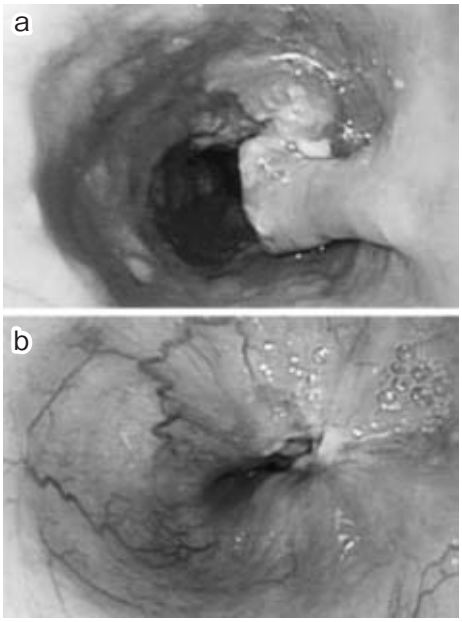

手術所見：Mt領域に腫瘍を触知した．周囲の臓器と強く癒着していたが，縦隔鏡下に剥離し，非開胸手術が可能であった．再建は胸壁前経路にて全胃管で行った．縫合不全を予防する一助になると考え，噴門部領域のリンパ節郭清は縮小し，吻合部の血流を保持するために左胃動脈と内胸動脈，左胃静脈と内胸静脈の血管吻合を付加した．手術時間は609分．出血量は2,240mlで1,120mlの輸血を要した．

病理組織学的検査所見：Well diff. SCC, infγ, pT3（pAd）以深，ie（+），ly2，v2，pIM0，pPm（−），pDM（−），pEM 0mm，pN0（0/5），pStage IIであった．

術後経過：第1病日に人工呼吸器から離脱し，一般病棟に帰棟．合併症なく経過し，第6病日より経口摂取．第15病日で退院となった．術後化学

Fig. 4　Esophagram showed dilation of oral side of the tumor and stenosis at the middle thoracic esophagus, revealed leakage of the radiographic contrast agent to the mediastinal space.

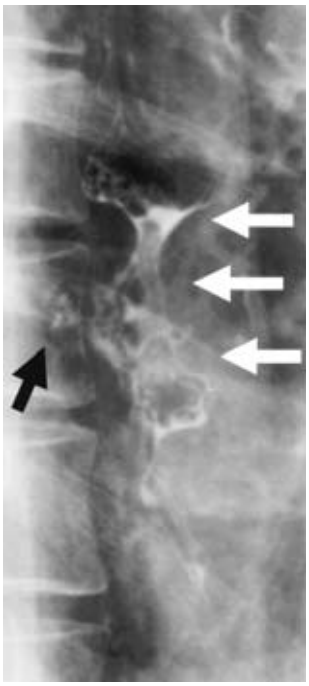

Fig. 5　Before chemoradiotherapy, chest CT showed the wall of the lower esophagus was thick (a). After chemoradiotherapy, the wall thickness got worse. Low density area including air at the posterior mediastinal space was observed (b).

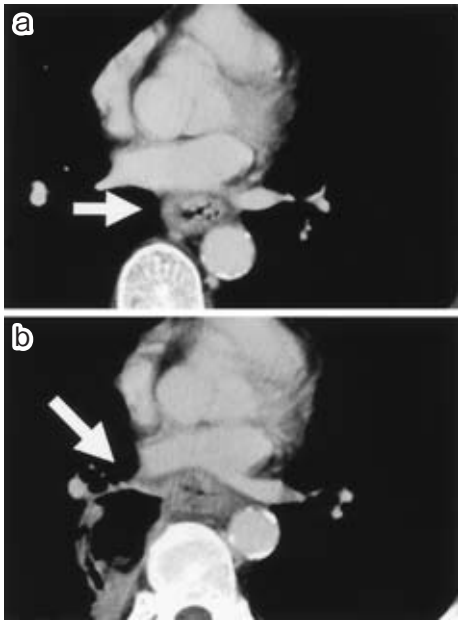

療法は全身状態から評価して施行しなかった．その後，頸部や縦隔に明らかなリンパ節転移は認めなかったものの，術後7か月目に多発肺転移にて永眠された．

考　察

近年の食道癌への CRT の進歩により，切除可能食道癌における初回治療として CRT が選択される機会が増えている．このような状況で，salvage 手術の対象はこれまでの切除不能進行症例に CRT を施行し down stage の得られた症例だけでなく，CRT 非奏効症例や完全寛解後の再発症例も含まれるようになってきた[3]と考えられる．このため，今後も対象症例の増加が見込まれるが，salvage 手術に関する報告例は少なく，適正な手術施行時期や安全な手術術式が確立しているとは必ずしもいえないのが現状である．

根治切除可能食道癌の治療方針において，手術単独例と CRT 施行群では5年生存率に差がなかったとする報告[4]もあるが，最近では CRT に salvage 手術を補完させることで手術単独症例と5年生存率において同等であったとする報告[5]も見られる．また，CRT 非奏効例や再発例の中には salvage 手術が生命予後の延長のほかに QOL の改善に寄与しうる症例が存在するものと想定される．本報告例の症例1は予後の延長の一助になった可能性があり，症例2では QOL の向上に寄与したものと考える．

当施設では，根治切除可能食道癌に対して，放射線化学療法の専門医からの説明を含めた十分なインフォームドコンセントのうえで，手術療法を選択された場合は用手補助下胸腔鏡下食道切除術（hand-assisted thoracoscopic surgery；以下，HATS）による鏡視下食道切除と3領域郭清を標準術式としているが，一部の salvage 症例や低呼吸機能で開胸手術が困難な症例，心血管系疾患合併症例などの high risk 症例に対しては開胸を伴わず比較的低侵襲と考えられる縦隔鏡下食道切除術を選択している．

これまで，salvage 手術の問題点として，手術の

困難さと手術侵襲の大きさ，術後の合併症と手術関連死亡率の高さなどが挙げられてきている．宮崎ら[1]は，術前治療の行われていない食道切除に比べてsalvage手術では，手術時間やICU在室日数，術後在院日数が有意に延長したと報告している．また，Urschel[2]らも，salvage手術群では人工呼吸器管理期間や在院日数，縫合不全発生率は有意に悪く，手術関連死亡率も高い傾向にあるとしている．今後もCRT後のsalvage手術が増加してくることが予想される中，その課題はいかに手術侵襲を軽減し術後合併症を減らすかにあると思われる．

当科では手術侵襲の軽減を期待して胸部中下部食道癌に対するsalvage手術として，術前にCT・EUS・FDG-PETなどでリンパ節転移を疑う所見がなく，経横隔膜的に根治切除可能と想定される症例には，縦隔鏡下食道切除術を選択している．しかしながら，リンパ節転移や気管支浸潤の疑われる症例に対しては耐術能や根治性，安全性から考慮して，開胸手術やHATSを選択している．

これまでの報告では，salvage手術の合併症が高くなる原因として放射線治療による高度な瘢痕組織の繊維化が指摘されている[6)7)]が，縦隔鏡下食道切除では縦隔鏡を介して大部分の手術操作を直視下に行うことが可能で，比較的安全に行うことができる．手術は頸部の約6cmと上腹部正中の約7cmの皮膚切開で施行可能であり，従来の開胸開腹による食道切除と比べて傷は小さく，症例2のような術後早期退院の一因と考えられる．

現時点での縦隔鏡下食道切除の問題点は，頸部創からも上腹部創からも距離がある気管周囲の剥離操作が困難である点と，リンパ節郭清においてNo.107とNo.106-tb Lの完全郭清が困難である点である．当科では胸部上部食道癌は気管周囲の剥離が困難である点から本術式の適応には含めず，胸部中下部食道癌に限定して行っている．Salvage手術におけるリンパ節郭清に関して3領域郭清を行うべきか否かに関する大規模なtrialはないものの，Nakamuraら[8]はsalvage手術に3領域郭清を行った群と行わなかった群では累積生存率に差がなく，侵襲の少ない食道切除が術後経過の改善させる可能性があるとの報告があり，必ずしも通常の食道癌手術と同等なリンパ節郭清は必要ではない可能性がある．加えて，salvage手術の手術関連死が15%とも報告[9]されている現状では，むしろ本術式のような縮小手術を考慮すべきと考える．

Bummら[10]が1993年に報告して以来，縦隔鏡下食道切除に関する報告は少なく，広く普及しているとはいえない．我々がPubMedを用いて「esophagectomy and mediastinoscopy」をkey wordとして1997～2006年の10年間を検索したかぎりでは，症例報告は散見されるものの，大規模な症例検討はBummら[11]の124例の食道腺癌症例の検討とTangokuら[12]の42例の早期食道癌症例の検討のみである．Tangokuらの報告によれば，縦隔鏡下食道切除術は手術時間も短く出血量も少量で，手術関連死の少なさからみても安全に施行可能であったとされている．Koideら[13]は，3例の高齢で呼吸器疾患などの合併症を有する症例に縦隔鏡補助下非開胸食道抜去術を施行し良好な術後経過を得ている．当科でもこれまで縦隔鏡下食道切除術を21例（内訳はsalvage手術5例，心血管系疾患合併4例，呼吸器疾患合併4例，肺癌術後3例など）施行しているが，症例数が乏しく現在のところ有意なデータは得られていない．術後の再発形式についても詳細は明らかではなく，CTを頻回に行うなどして通常の食道癌手術と比較して厳重にfollow upすることとしている．

いまだ縦隔鏡下食道切除術施行症例の報告は少ないものの，高頻度の合併症が予想される食道癌salvage手術において，比較的低侵襲と考えられる縦隔鏡下食道切除術は選択肢の一つになりうると考えられた．

文　献

1）宮崎修吉，里見　進：食道癌　根治的化学放射線療法とSalvage手術．日外会誌　**105**：485―488, 2004

2）Urschel JD, Sellke FW：Complications of salvage esophagectomy. Med Sci Monit **9**：173―180, 2003

3）篠田雅幸，波戸岡俊三：食道癌におけるsalvage surgery．臨外　**57**：191―198, 2002

4) Hironaka S, Ohtsu A, Boku N et al：Nonrandomized comparison between definitive chemoradiotherapy and radical surgery in patients with T2-3 NanyM0 squamous cell carcinoma of the esophagus. Int J Radiat Oncol Biol Phys **57**：425—433, 2003
5) 日月祐司：Salvage 手術の適応と治療．臨外 **60**：193—199, 2005
6) 島田　裕，今村正之，渡辺　剛ほか：化学療法後の食道癌手術とその留意点．手術　**53**：1565—1569, 1999
7) 青山法夫，南出純二，小泉博義：化学療法/化学放射線療法後の食道癌手術．手術　**53**：1571—1575, 1999
8) Nakamura T, Hayashi K, Ota M et al：Salvage esophagectomy after definitive chemotherapy and radiotherapy for advanced esophageal cancer. Am J Surg **188**：261—266, 2004
9) Swisher SG, Wynn PW, Putnam JB et al：Salvage esophagectomy for recurrent tumors after definitive chemotherapy and radiotherapy. J Thorac cardiovasc Surg **123**：175—181, 2002
10) Bumm R, Holscher AH, Feussner H et al：Endodissection of the thoracic esophagus. Technique and clinical results in transhiatal esophagectomy. Ann Surg **218**：97—104, 1993
11) Bumm R, Feussner H, Bartels H et al：Radical transhiatal esophagectomy with two-fields lymphadenectomy and endodissection for distal esophageal adenocarcinoma. World J Surg **21**：822—831, 1997
12) Tangoku A, Yoshino S, Abe T et al：Mediastinoscope-assisted transhiatal esophagectomy for esophageal cancer. Surg Endosc **18**：383—389, 2004
13) Koide N, Hiraguri M, Nishino A et al：Three elderly patients with lower esophageal cancer successfully treated by transhiatal esophagectomy assisted by mediastinoscopy. Surg Laparosc Endosc Percutan Tech **10**：391—395, 2000

Two Cases of Esophagectomy under Mediastinoscopy in Salvage Surgery for Esophageal Cancer

Kenji Kikuchi, Toshiaki Shichinohe, Shunichi Okushiba[1], Shuuji Kitashiro[1],
Yo Kawarada[1], Hiroto Manase[2], Satoshi Hirano and Satoshi Kondo
Department of Surgical Oncology, Graduate School of Medicine, Hokkaido University
Department of Surgery, Tonan Hospital[1]
Department of Surgery, Asahikawa Red Cross Hospital[2]

Although salvage esophagectomy after definitive chemoradiation is more invasive than standard esophagectomy and causes many complications, some reports indicate that salvage surgery is more effective than other therapeutic options in recurrent esophageal cancer. Safer surgical procedures must be set for salvage esophagectomy. We conducted salvage esophagectomy under mediastinoscopy for middle and lower esophageal cancer. Case 1：A 56-year-old man diagnosed with stage II esophageal cancer, experienced tumor growth following chemoradiation. Because the tumor was localized in the lower esophagus, we conducted esophagectomy under mediastinoscopy to minimize invasiveness the patient. Minor leakage in the postoperative course was cured with conservative therapy. Case 2：A 54-year-old man diagnosed with stage II esophageal cancer, and undergoing chemoradiation developed esophageal perforation and mediastinitis during therapy that were cured with coservative therapy. At the end of the second course of chemotherapy, he suffered severe esophageal narrowing, so we conducted transhiatal esophagectomy under mediastinoscopy. His postoperative course was good and he was discharged on postoperative day 16.

Key words：mediastinoscopy, salvage, esophagectomy

〔Jpn J Gastroenterol Surg 41：29—34, 2008〕

Reprint requests：Kenji Kikuchi　Department of Surgical Oncology, Graduate School of Medicine, Hokkaido University
N15-W7 Kitaku, Sapporo, 060-8648 JAPAN

Accepted：June 27, 2007

©2008 The Japanese Society of Gastroenterological Surgery　Journal Web Site：http://www.jsgs.or.jp/journal/