日消外会誌　41（1）：35～40，2008年

症例報告

隆起型を呈した早期食道胃接合部印環細胞癌の１例

琉球大学医学部器官病態医科学講座病態消化器外科学分野
澤岻　安勝　　佐村　博範　　大城　崇司
友利　寛文　　下地　英明　　西巻　　正

胃の印環細胞癌は大部分が陥凹型であり，隆起型はまれである．今回，我々は隆起型を呈した早期胃印環細胞癌を経験したので報告する．症例は61歳の男性で，2004年4月住民検診にて，胃噴門部に透亮像を指摘された．上部消化管内視鏡検査では，胃噴門部に表面不整な小隆起病変を認め，生検にて印環細胞癌が認められた．術前診断は，0-I型の胃癌で，深達度SM，画像上転移は認められなかった．同年7月中旬，噴門側胃切除，空腸間置術を施行した．切除標本では，食道胃接合部に17×8mmの隆起性病変を認め，病理組織学的検査所見は病変の中心部でわずかに粘膜下層に浸潤する早期胃癌で細胞外粘液を伴う印環細胞癌が主体をなしていたが，腫瘍の深部は管状腺癌を呈していた．MIB免疫染色によるラベリングインデックスは印環細胞癌成分が14.2%，管状腺癌成分は9.8%であった．以上より，本例の印環細胞癌は先行発生した管状腺癌より続発したものと推測された．

はじめに

胃の未分化型癌は大部分が陥凹型であり，隆起型はまれである．今回，我々は食道胃接合部に発生した早期胃印環細胞癌を経験したのでその臨床病理像と，推測される印環細胞癌の発生機序を報告する．

症　　例

患者：61歳，男性

主訴：特記なし

既往歴：特記なし．

家族歴：特記なし．

現病歴：2004年4月住民検診にて，胃噴門部に透亮像を指摘され，精査希望にて近医受診．上部消化管内視鏡検査にて，胃噴門部に表面不整な隆起性病変を認め，生検にて印環細胞癌．手術目的に当科入院となる．

入院時身体検査所見：身長152cm，体重58Kg，体温36.9℃．表在リンパ節を触知せず．眼瞼・眼球結膜に貧血，黄疸はなかった．胸部に異常所見は認めなかった．腹部は平担，軟で圧痛なし．

入院時検査所見：血液・生化学検査上異常を認めず，腫瘍マーカーでは，CEAが2.5ng/mlと基準値内であった．

上部消化管造影検査：胃噴門部に約2cm境界明瞭な透亮像を認める．中心にバリウムの貯留は認められなかった（**Fig. 1**）．

上部消化管内視鏡検査：胃噴門部に表面不整な隆起性病変を認め，口側は食道粘膜下まで浸潤していた（**Fig. 2**）．

画像上遠隔転移を認めずリンパ節転移も認められなかった．肉眼型0-I型，深達度はSMで噴門部早期胃癌の術前診断で，噴門側胃切除術の適応と考えられた．

術中所見：2004年7月中旬に根治術を施行した．上腹部正中切開で開腹．腹腔内に肝転移，腹膜播種は認められなかった．原発巣は，胃噴門部後壁に大豆大の腫瘤として触知，有意なリンパ節腫脹は認められなかった．予定術式である迷走神経温存噴門側胃切除，D1＋No7およびNo11リンパ節郭清を施行し，空腸間置で再建した．

切除標本：病変は胃噴門部後壁に発生した0-I

＜2007年6月27日受理＞別刷請求先：澤岻　安勝
〒903-0215　中頭郡西原町字上原207　琉球大学医学部器官病態医科学講座病態消化器外科学分野

Fig. 1　Upper GI series showing an elevated lesion at the gastric cardia（an arrow）.

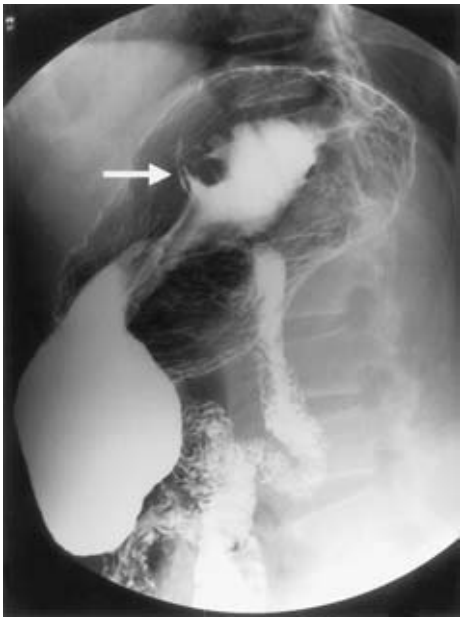

Fig. 2　Endoscopic appearances of the tumor. The lesion showed polypoid tumor located at the esophagogastric junction. A and B showed the tumor viewed from esophageal and gastric side, respectively.

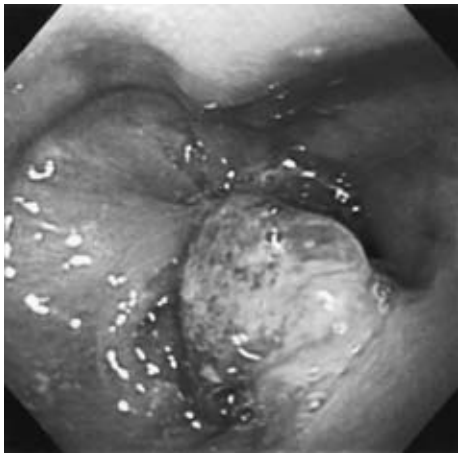

Fig. 3　Gross appearances of the resected specimen. An arrow indicates the tumor.

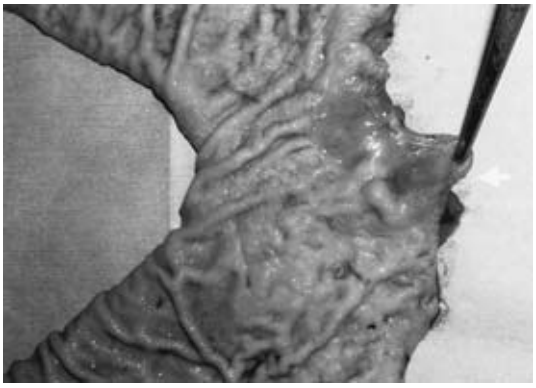

型 17×8mm の結節状腫瘍で，腫瘍の口側部は食道扁平上皮に接していた．口側断端は腫瘍から 8 mm，肛門側断端は 65mm であった（**Fig. 3**）．

病理組織学的検査：病理組織学的検査は病変の中心部でわずかに粘膜下層浸潤を呈する早期胃癌で細胞外粘液を伴う印環細胞癌が主体を成していたが，腫瘍の深部は高～中分化管状腺癌であった．腫瘍の口側は食道に接し，一部は食道の粘膜固有層に浸潤していた．口側の腫瘍浸潤部は食道噴門腺に接していた．腫瘍の肛門側は萎縮のない胃底腺粘膜であった．胃癌取扱い規約第 13 版[1]に基づく診断は 0-I 型；infβ，int；sig，muc；sm2，ly1，v1，pm（－），dm（－），pN（－），stage Ia（**Fig. 4**）．

免疫染色検査所見：MIB 免疫染色にて，細胞増殖活性を評価した．印環細胞成分と管状腺癌成分の Labeling index を定量した．それぞれの細胞を 1,000 個カウントし，陽性細胞の数を Labeling index とし，百分率で表した．印環細胞癌成分は 14.2% であったのに対し，腺癌成分は 9.8% であった．

術後経過：術後 9 日目より経口を開始，当初逆流による胸やけが認められたが，腸管蠕動促進剤などの処方にて，徐々に改善し，術後 31 日目退院となった．術後 2 年 9 か月経過するも再発の兆候は認められない．

考　察

胃の早期未分化型癌は大部分が陥凹型で隆起型は少ない．佐野[2]は早期癌 117 例，進行癌 445 例の隆起型胃癌で印環細胞癌を主体とするものは 1 例

Fig. 4 Histological appearances of the tumor. A：Low power view of the cross section of the tumor（×12.5 H.E. stain）. B：Signet-ring cell carcinoma component（×200 H.E. stain）. C：Tubular adenocarcinoma component（×200 H.E. stain）.

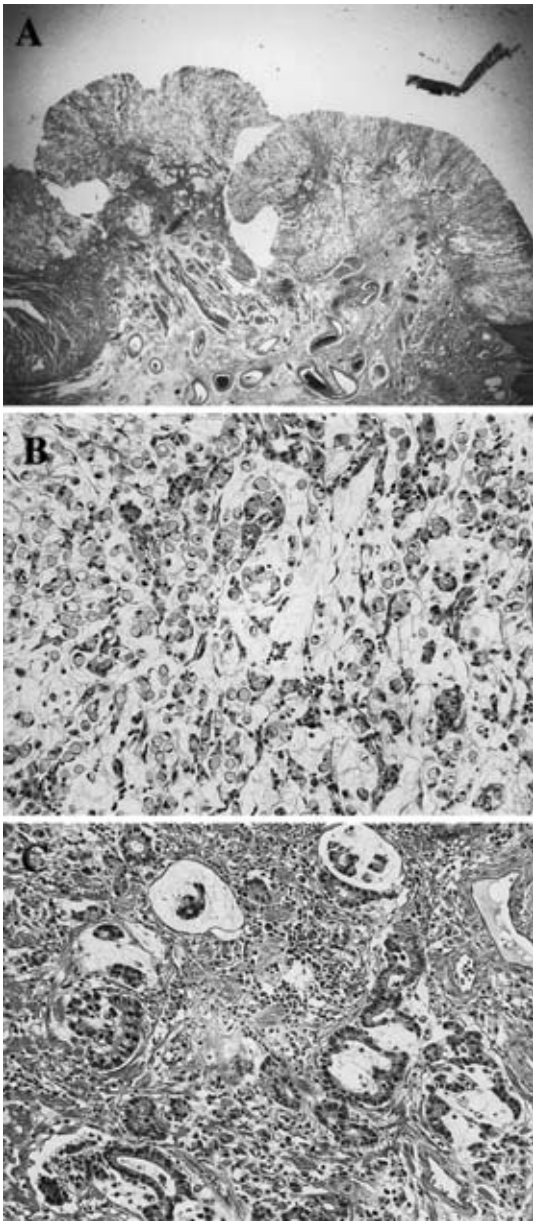

もなかったと報告している．隆起型早期胃癌に占める未分化型癌の頻度は5.6%から10.0%[3)~5)]と報告されている．分化型腺癌と未分化型腺癌の組織発生の違いについて，中村[6)]は，腺管形成を示す分化型腺癌は腸上皮化生粘膜から発生し，腺管形成のない未分化型腺癌は胃固有粘膜領域から発生するとしている．また，癌細胞の増殖は粘膜表層にびらんを生じやすいため未分化型癌が隆起型を呈することはまれである．さらに，分化型腺癌では腺管構造を保つため細胞間結合も強いが，未分化型腺癌は無構造であり細胞間結合が弱く深部方向への発育が早いことから隆起型を呈しがたいとされている．

「隆起」,「胃」,「印環細胞癌」のキーワードで1978年から2005年までの医学中央雑誌で，詳細が明らかな本症の文献報告（会議録を除く）を検索したところ20例あり（**Table 1**）[3)7)~11)14)~24)]，今回の症例を加えた21症例を集計すると平均年齢は62歳で性別は男性11例に，女性10例であった．早期癌が71.4%と多く，肉眼型では純粋な隆起型（0-I型あるいは0-IIa）は10例で，I＋IIc，IIa＋IIc，IIc＋Iのように病変の周囲に陥凹を有する症例が5例認められた．また，安西ら[3)]の隆起型未分化型早期胃癌の肉眼検査所見に関する検討では10例中5例がIIa病変で，その内の4例は印環細胞癌であった（**Table 1**）．

術式としては，肉眼型0-I型，深達度はSMで噴門部早期胃癌で，噴門側胃切除術（D1＋α）施行し，根治度A，術後補助化学療法は行わなかった．術後2年9か月経過するも再発の兆候を認めていない．報告例の検討において永井ら[7)]は隆起型胃印環細胞癌は，早期癌が大多数を占めていることより予後は良好であると報告している．

隆起を呈した印環細胞癌の隆起の機序に関して癌の深部浸潤に伴う間質における繊維増生または粘液結節形成によるものと，癌細胞が結合性を失わずに密に充実性に増殖したことによる二つの機序が挙げられる．

前者の例としては，渡辺ら[8)]が報告した隆起の基部または周辺のびらん部に印環細胞癌が密に増殖し癌浸潤に伴う間質の繊維増生によって隆起を呈したIIc＋I例や，高見ら[9)]のIIaの中心部にI型を認め，IIa部が粘膜下の線維増生によって形成され，I型部が印環細胞癌よりなる局在性硬癌とも

Table 1　Reported cases of gastric signet-ring cell carcinoma showing an elevated gross appearance

Author	Year	Patient	Type	Size (mm)	Depth
Hirose[15]	1978	50/M	0I + IIc	70×70	SM
Watanabe[8]	1981	44/M	0IIc + IIa	20×20	SM
Shirotani[16]	1981	70/F	0I + IIa	30×20	SM
Takami[9]	1984	55/F	1 + IIa	40×25	SE
Anzai[3]	1988	76/F	0I	45	SM
Anzai	1988	64/F	0IIa	65	M
Anzai	1988	76/M	0IIa	18	M
Anzai	1988	45/F	0IIa	20	SM
Inboku[10]	1989	62/M	IIc + 1	23×15	MP
Maguchi[17]	1991	70/F	0IIa	80×65	M
Tomimatsu[11]	1991	54/F	0IIc + I	12×12	SM
Ochiai[18]	1995	72/M	0IIc + IIa	9×9	SM
Ito[19]	1996	74/F	0IIa	85×80	M
Takahashi[14]	1996	68/M	1	30	MP
Nagai[7]	2001	60/M	1 + IIa	120×100	SS
Taihei[20]	2002	46/M	0IIa	5	M
Tadatomo[21]	2002	47/F	0I	22×17	SM
Moriyama[22]	2004	53/M	1	20×15	MP
Miyazaki[23]	2005	61/M	0I	10	M
Nishimura[24]	2005	83/F	1	35×12	MP
Present case		63/M	0I	17×8	SM

いうべき例，印牧ら[10]の報告したIIc内部で粘膜下層の粘液結節にて隆起を形成した症例が挙げられる．一方，後者の例として，富松ら[11]の報告した隆起部で印環細胞癌が結合性を失わずに密に充実性に増殖した症例があった．

自験例の病理像は，上記の粘膜下の繊維増生や粘液結節は認められなかった．隆起部は，印環細胞癌，細胞外粘液で占居されており，その基部に腺癌が認められ，印環細胞癌の領域を管状腺癌成分が取り囲んでいる．

自験例は噴門腺領域に発生しており，噴門癌の特徴として，高分化型腺癌（tubular adenocarcinoma）が多いということが報告されている[12)13)]．本例は中心部でわずかに粘膜下層に浸潤した早期癌であり，深層は管状腺癌，表層は細胞外粘液を伴う印環細胞癌のみであった．腫瘍は萎縮のない密な非癌性の腺管で取り囲まれている．また，MIBの免疫染色で，印環細胞癌，管状腺癌の両成分の増殖活性をみると，印環細胞癌成分が管状腺癌成分よりも増殖活性が高値であった．深部に，印環細胞癌より増殖活性の低い管状腺癌が存在することより，自験例の発育形式を考察すると，初期の発癌過程で噴門腺領域の上皮に分化型管状腺癌が発生し(**Fig. 5A**)，続いて管状腺癌の一部から腺癌より浅い粘膜層で印環細胞癌が脱分化により発生(**Fig. 5B**)，印環細胞癌が細胞外粘液を産生しながら，次第に表層部の管状腺癌を印環細胞癌で置換していった．印環細胞癌はび慢性の浸潤形態をとるのが特徴であるが，本症例の組織像の特徴として，側方への浸潤が認められないことと，癌部に隣接して密な噴門腺，胃底腺が存在していることである．それらの所見から側方への浸潤が困難であった可能性は疑われる．その過程で表層方向へ隆起を形成したと推測される（**Fig. 5C**）．

Fig. 5　Possible histogenesis of the tumor. The signet-ring cell carcinoma might have originated from an antecedent tubular adenocarcinoma (A, B), ant then formed polypoid configulation replacing the preceding lesion (C).

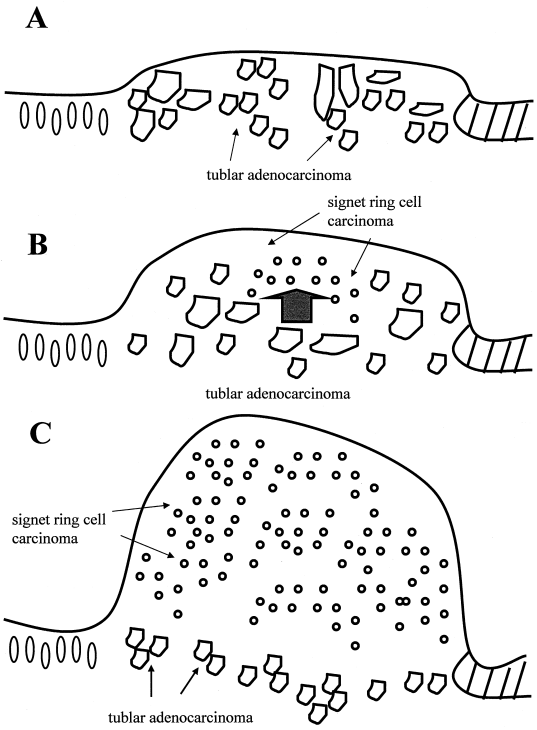

文　献

1）胃癌学会編：胃癌取扱い規約．改訂第13版．金原出版，東京，2003

2）佐野量造：胃疾患の臨床病理．医学書院，東京，1972，p4―5
3）安西春幸，高木国夫，太田博俊ほか：未分化型腺癌の組織像を示す隆起型早期胃癌の臨床病理学的検討．日消外会誌 **21**：2094―2098, 1988
4）竹下公矢，中島 昭，森 重夫：組織型別にみた早期胃癌の内視鏡的特徴．Gastroenterol Endosc **24**：440―447, 1982
5）草野敏臣，吉田茂昭，河村 譲ほか：未分化型腺癌を呈した隆起性早期胃癌の内視鏡像について．Prog Dig Endosc **15**：86―89, 1979
6）中村恭一：胃癌の構造．医学書院，東京，1987，p8―9，p 33―35
7）永井盛太，岡田喜克，町支秀樹ほか：巨大隆起型を呈した胃印環細胞癌の1例．日臨外会誌 **62**：121―124, 2001
8）渡辺浩之，菊池一博，瀬上一誠ほか：限局性隆起を呈した印環細胞型早期胃癌の一例．Gastroenterol Endosc **23**：1257―1261, 1981
9）高見元敞，花田正人，木村正治ほか：病巣の中心部にポリープ状隆起を生じた胃の印環細胞癌の1例．胃と腸 **19**：1139―1146, 1984
10）印牧直人，恒川 洋，古沢 敦ほか：早期膠様腺癌であった2c＋1型印環細胞癌の1例．消化器科 **10**：572―576, 1989
11）富松久信，井手一敏，古賀俊彦ほか：印環細胞癌の組織型を呈した2c＋1型早期胃癌の1例．Gastroenterol Endosc **33**：562―566, 571, 1991
12）西 満正，太田恵一朗，土屋繁裕：〔外科 Strategy 私の方針〕食道・胃接合部癌．外科診療 **28**：1299―1307, 1986
13）西 満正，太田恵一朗，松原敏樹：〔食道癌治療の進歩〕食道・胃境界部癌治療の進歩 特にリンパ系の郭清について．癌と化療 **15**：580―588, 1988
14）高橋信雄，坂本 眞，松葉周三ほか：隆起型を呈した胃の印環細胞癌の1例．日消誌 **93**：30―33, 1996
15）広瀬一年，大沢 保，北川陸生ほか：著明な蛋白漏出と絨毛状発育を呈した1＋2c型早期胃癌例．胃と腸 **13**：1049―1054, 1978
16）城谷典保，久米川和子，李 志成ほか：著明な蛋白漏出と絨毛状発育を呈した1＋2a集簇型早期癌の一例．臨外 **36**：999―1001, 1981
17）真口宏介，折居 裕，峰本博正ほか：2a集簇型を呈した未分化型胃m癌の1例．胃と腸 **26**：209―215, 1991
18）落合浩暢，渡辺 浩，石橋克之ほか：隆起型を呈した印環細胞型早期胃癌の1例．消内視鏡 **7**：1023―1026, 1995
19）伊東正道，大沼俊和，平尾亮人ほか：表層拡大型IIa早期胃癌の2例．岐阜厚生連医誌 **16**：28―33, 1996
20）太平周作，長谷川洋，小木曽清二ほか：噴門側胃切除術後に生じた残胃早期癌の1例．外科 **64**：1336―1338, 2002
21）只友秀樹，葦沢龍人，安藤昌之ほか：I型を呈した未分化型早期胃癌の1例．日消誌 **35**：156―160, 2002
22）森山友章，福田好世，谷口 英ほか：低分化腺癌を主体にして亜有茎性隆起を形成した1型進行胃癌の1例．胃と腸 **39**：827―832, 2004
23）宮崎郁子，市村茂輝，久保木友子ほか：胃過形成性ポリープに印環細胞癌と低分化腺癌が併存した1例．埼玉医会誌 **40**：48―52, 2005
24）西村克人，竹内 茂，菊地陽子ほか：隆起型を呈した胃印環細胞癌の1例．日消誌 **102**：1170―1175, 2005

A Case of Protruded Type Gastric Signet Ring Cell Carcinoma

Yasukatsu Takushi, Hironori Samura, Takashi Oshiro,
Hirofumi Tomori, Hideaki Shimoji and Tadashi Nishimaki
Division of Digestive and General Surgery, Faculty of Medicine, University of the Ryukyu

Early gastric cancer consisting of signet-ring cell carcinoma usually presents as a depressed lesion and rarely as protruding. An asymptomatic 61-year-old man was found in mass-screening UGI radiography for mass screening to have a polypoid lesion at the cardia diagnosed by biopsy as signet-ring cell carcinoma（*sig.*）, necessitating proximal gastrectomy. Pathologically, the lesion was diagnosed as undifferentiated（*sig.*）and well or moderately differentiated adenocarcinoma（*tub.*）in early Type I gastric cancer invading the submucosa. The histological classification of elevated early gastric cancer is generally moderately or poorly differentiated adenocarcinoma. In many cases, undifferentiated histologies such as poorly differentiated adenocarcinoma or sig. exist almost exclusively in a restricted area of depressed lesions and not as part of elevated components. Only 21 cases of this type of gastric cancer, including ours, have been reported in the Japanese literature. Pathological findings indicated well-differentiated adenocarcinoma at the bottom of the elevated lesion that had dedifferentiated into *sig*.while producing extracellular mucus.

Key words：signet-ring cell carcinoma, protruding gastric cancer

〔Jpn J Gastroenterol Surg 41：35—40, 2008〕

Reprint requests：Yasukatsu Takushi　First Department of Surgery, University of the Ryukyus, School of Medicine
207 Uehara, Nishihara-cho, Nakagami-gun, 903-0125 JAPAN

Accepted：June 27, 2007

©2008 The Japanese Society of Gastroenterological Surgery　Journal Web Site：http://www.jsgs.or.jp/journal/