日消外会誌　41（1）：41～45，2008年

症例報告

食道癌胃壁内転移の１例

京都桂病院外科

上原　正弘　　間中　　大　　松谷　泰男　　王子　裕東
竹村　一徳　　清水　正樹　　野口　雅滋

症例は67歳の男性で，嚥下困難，乾性咳嗽にて当院受診．既往歴に特記事項なく，家族歴は叔母が咽頭癌であった．精査にて食道癌（Lt，１型，T3N0M0＝Stage II）と胃癌が２病変（U，小彎，１型，T2（MP）N1（＃3）M0，L，後壁，0-IIc，T1（M）N0M0）と診断され手術を施行した．手術は右開胸開腹食道亜全摘術，胃全摘術，胆嚢摘出術，２領域郭清，胸骨後経路頚部食道結腸吻合―結腸十二指腸端々吻合術を施行した．病理組織学的検査結果は食道，胃体上部病変ともに扁平上皮癌で食道病変は深達度sm3，胃体上部に6cm大の１型が存在した．前庭部の0-IIc型は高分化型腺癌であった．リンパ節転移は＃108，＃3に認められ扁平上皮癌の所見であった．食道癌の壁内転移は7～17％に認められ，胃壁内転移は1.0～2.7％と報告されている．胃壁内転移を伴う症例は，伴わない症例に比べ有意に予後が悪いと報告されている．壁内リンパ管を介した胃壁内転移が考えられる本症例に関しても術後11か月間無再発に経過しているが，今後注意深く経過を行う必要がある．

はじめに

食道癌の胃壁内転移はまれで，その頻度は1.0～2.7％と報告されている．我々は嚥下困難感と咳嗽を主訴に受診した，食道癌の胃壁内転移および胃癌の合併症例を経験したので報告する．

症　例

症例は67歳の男性で，嚥下困難感，乾性咳嗽があり当院を受診．胸腹部CTを施行したところ，肺野に異常なく，下部食道に腫瘤を認め，胃内にも腫瘍とその近傍にリンパ節の腫大が疑われたため，当院消化器内科にて精査となった（**Fig. 1A, B**）．既往歴に特記すべき事項はなく，喫煙歴はなく，飲酒歴も機会飲酒程度であった．家族歴は叔母が咽頭癌であった．

入院時現症：表在リンパ節触知せず，胸腹部に異常を認めなかった．

入院時検査所見：特記すべき事項なく，腫瘍マーカーもSCC＝0.9ng/ml（正常値：0～1.5），CEA＝0.6ng/ml（正常値：0～2.5），CA19-9＝5 U/ml（正常値：0～37）であった．

上部消化管内視鏡検査：門歯より35～42cmの中部食道から食道胃接合部（ECJ）にかけて９時方向を中心に１型腫瘍が存在し，その口側33cmにわたり全周性のルゴール不染帯が存在した（**Fig. 2A**）．生検結果は扁平上皮癌であった．また，胃体上部前壁に6cmの１型腫瘍が存在し，生検では低分化型腺癌または扁平上皮癌であった（**Fig. 2B**）．さらに，胃前庭部大彎に10mmの0-IIc病変が存在し，生検では高分化型腺癌であった．

上部消化管透視検査：食道胃接合部より3cm口側に4cm大の１型腫瘍が存在し，噴門部直下の体上部小彎に食道病変とは連続性のない6cm大の１型腫瘍が存在していた（**Fig. 3**）．また，前庭部前壁に2cm大の0-IIc病変を認めた．

以上より，術前診断は食道癌（Lt，１型，T3N0M0＝Stage II）と胃癌が２病変（U，前壁，１型，T2（MP）N1（＃3）M0，L，後壁，0-IIc，T1（M）N0M0）の診断にて手術を施行した．

手術所見：胸腔内腹腔内に播種所見なく，肝転

＜2007年6月27日受理＞別刷請求先：上原　正弘
〒615-8256　京都市西京区山田平尾町17　京都桂病院外科

Fig. 1　Chest-Abdominal CT shows a tumor in lower esophagus (A, arrow), with gastric tumor of upper body (B, arrow a). Regional lymph node was swelling (B, arrow b).

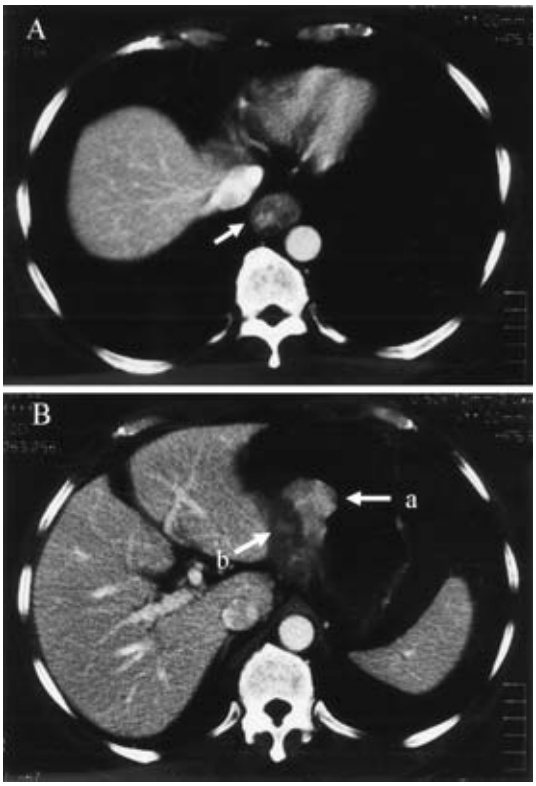

Fig. 2　Gastrointestinal endoscopy revealed Type 2 tumor at lower esophagus (A), Type 1 tumor at upper body of stomach (B).

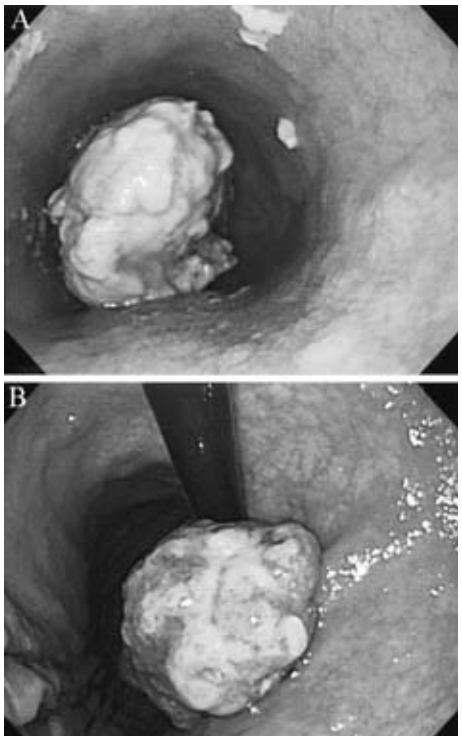

移の所見もなかった．腫瘍周囲の癒着など浸潤を疑う所見も認めなかった．手術手技は胃内に腫瘍が複数存在したため胃全摘術のうえ，左側結腸再建の方針とし，右開胸開腹食道亜全摘術，胃全摘術，胆嚢摘出術，2領域郭清，胸骨後経路頸部食道結腸吻合―結腸十二指腸端々吻合術を施行した．

病理組織学的検査結果：肉眼的および組織学的に食道病変と胃病変の間に粘膜の異常を認めず，食道癌から直接粘膜を介しての胃壁内への進展は否定的であった．ただし，食道は中分化な扁平上皮癌で深達度はsm3であり，食道壁内のリンパ管に腫瘍の進展を認め，胃病変は固有筋層を最深部とし粘膜側へ増殖を示し，リンパ節などを介しての漿膜側からの進展は認めず，壁内転移を疑う所見であった（**Fig. 4A～D**）．また，前庭部の0-IIc病変は高分化型腺癌であった．リンパ節転移は#108，#3に存在しすべてに扁平上皮癌の所見が存在した．

本症例の術後経過は良好で19日目に退院となった．

考　察

食道癌の壁内転移は1933年にWatson[1]によって報告されて以来，本邦では7～17%に認められたとする報告がある[2)~5)]．その内，食道癌の胃壁内転移はまれで，その頻度は1.0～2.7%と報告されている[6)]．食道癌の転移形式について，田中[7)]は比較的限局型，浸潤型，リンパ行性型，多中心性発育型，表層発育型に分類しており，特にリンパ行性に粘膜上皮下のリンパ管経由に非連続性に縦軸方向へ進展する壁内転移は食道癌に特徴的な所見である．また，壁内進展については上皮内癌による連続性あるいは非連続性の進展，脈管内侵襲と

Fig. 3 An upper gastrointestinal series shows Type 2 tumor at lower esophagus (black arrow), and Type 1 tumor at upper body of stomach (white arrow). And two lesions do not have continuity.

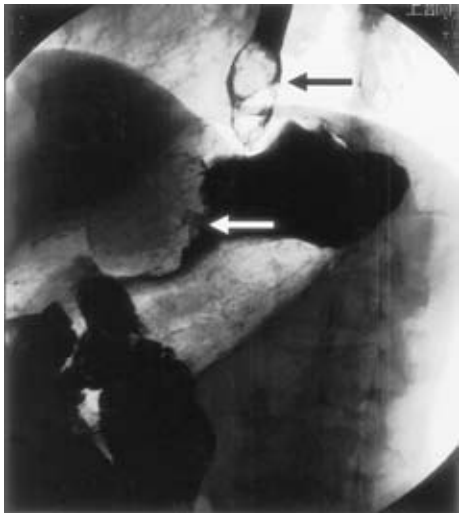

これによる飛び石状転移巣の形成，上皮下組織間隙の連続性浸潤がある．これらの検討で，転移方向について口側か肛門側どちらに好発するか，また好発する組織型については一定の見解は得られていない[2]．食道癌の胃への転移進展形式について，胃周囲リンパ節，壁内転移，主病巣の直接浸潤，上皮内浸潤が考えられ，リンパ節転移を介した転移や壁内転移例は予後不良であると報告されている[8]．また，その転移経路として，壁内リンパ管や腹部リンパ節を経由した転移が考えられ[9)10]，食道壁内リンパ管は粘膜固有層から粘膜下層に存在し，食道表在癌においてもリンパ管侵襲を示す症例は28～48%存在するとの報告もあり，外科切除する際にその切除範囲には注意を要する[9]．本症例では組織学的に原発巣と酷似した扁平上皮癌であり，粘膜面には食道と胃の病巣の間に肉眼的および病理組織学的に連続性はなく，漿膜面にも異常を認めなかった．さらに，近傍のリンパ節転移が存在するものの直接胃壁内に浸潤を示す所見はなく，胃壁内にリンパ管侵襲を認めた．医学中央

Fig. 4 A：Continuity does not recognize to mucosa between esophageal (arrow a) and gastric tumor (arrow b). ECJ = esophagocardiac junction. B：The invasion of the esophageal carcinoma was recognized in the submucosal layer. C：There was no invasion in the gastric serosa. D：There was lymphatic invasion in the esophageal wall.

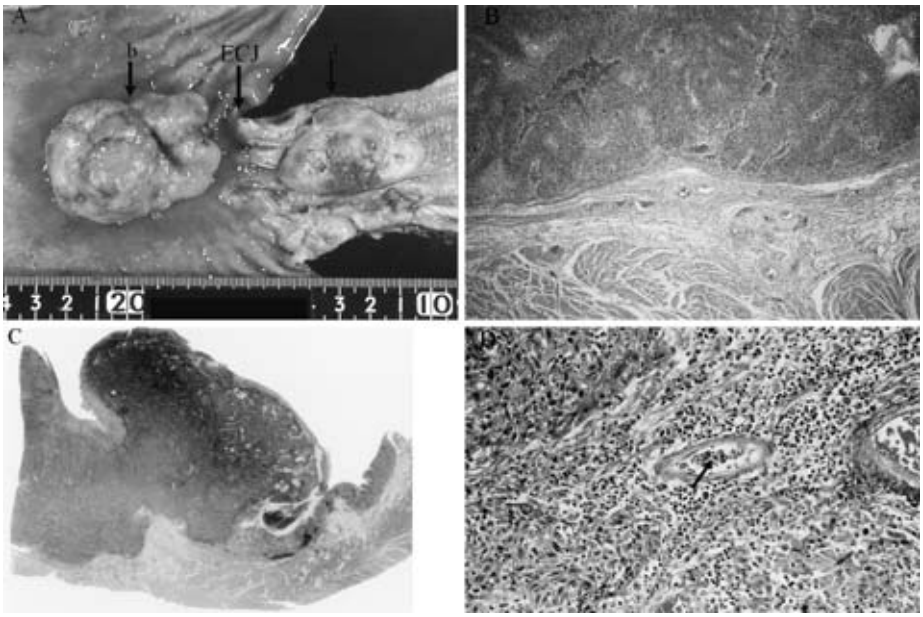

雑誌で「食道癌」,「胃壁内転移」をキーワードに1983～2007年6月で検索したところ，食道癌の胃壁内転移に関する報告が本邦においての報告が9編存在した．食道癌の胃壁転移について，そのメカニズムは食道壁のリンパ流は粘膜固有層に発達する浅網，深網リンパ管が食道壁を長く縦走することはなく胃食道接合部で胃に連続性はないが，深網リンパ管から流れを受けた排導リンパ管が粘膜下層を長く縦走して胃に連続性をもつと報告している[3]．この報告からも，本症例は壁内リンパ管を介した転移経路が考えられる．食道癌の胃壁内転移は表在癌の報告が認められ，中にはmm癌からの転移を示した報告も認められる[9)11)]．また，胃の転移病巣が6cmを超えるような巨大な例も報告されており[9)12)13)]，本症例も6cmの大きさを有する腫瘍で，多くは粘膜筋板より発生し一部筋層にも腫瘍細胞が認められた．以上から，胃に存在する比較的大きな腫瘍を診断した際には，食道内に表在癌の存在することも念頭に，診断治療を進める必要があるものと思われた．また，食道癌壁内転移症例の予後は術後の5年生存率で壁内転移を伴う症例は11.9%，伴わない症例は42.6%と有意に不良で，壁内転移陽性症例の検討において，術後に無治療の群と抗癌剤使用群，抗癌剤放射線併用群の検討で生存率に差がなかったとの結果も存在する[8]．また，胃壁内転移を伴う食道癌の検討では，伴わない症例に比べ有意に予後が悪く，壁内転移形式の検討では原発巣からの浸潤よりリンパ節からの浸潤を認めるほうの予後が悪いと報告されている[10)14)]．これらより，壁内リンパ管を介した胃壁内転移が考えられる本症例に関しても術後11か月間無再発に経過しているが今後注意深く経過を行う必要がある．

文　献

1) Watson WL：Cacinoma of the esophagus. Surg Gynecol Obstet **56**：884―897, 1933
2) 井手博子，荻野知巳，吉田克己ほか：食道癌壁内転移に関する臨床病理学的検討．日消外会誌 **13**：781―789, 1980
3) 森　堅志：気道及び食道のリンパ管．気道会報 **19**：85―98, 1968
4) 吉川時弘：食道癌の随伴病変に関する病理学的検討―その実態と臨床的意義を中心に―．日消外会誌　**19**：2010―2019, 1986
5) 万代光一，平井敏弘，三良雪久ほか：食道癌の臨床病理学的検討―特に併存病変を中心に―．日消外会誌　**20**：2501―2507, 1987
6) Saito T, Iizuka T, Kato H et al：Esophageal carcinoma metastatic to the stomach : a clinicopathological study of 35 cases. Cancer **56**：2235―2241, 1985
7) 田中乙雄：壁内進展形式の特性からみた食道癌の臨床病理学的検討．日胸外会誌　**27**：1132―1144, 1978
8) Kato H, Tachimori Y, Watanabe H et al：Intramural metastasis of thoracic esophageal carcinoma. Int J Cancer **50**：49―52, 1992
9) 海老原裕磨，久須美貴哉，小林正彦ほか：巨大な胃壁内転移を伴った食道m2癌の一例．日臨外会誌　**63**：2159―2163, 2002
10) Kuwano H, Baba K, Ikebe M et al：Gastric involvement of oesophageal squamous cell carcimoma. Br J Surg **79**：328―330, 1992
11) 渡辺　寛，飯塚紀文，平回克治：壁内飛石転移を有する食道癌の検討．外科診療　**21**：1095―1100, 1979
12) 吉田一成，井手博子，村田洋子ほか：巨大な胃壁内転移を伴った食道mm癌の1例．日胸外会誌 **37**：1430―1435, 1989
13) 鈴木淳司，西脇由朗，脇　慎治ほか：巨大な胃壁内転移を認めた食道癌の1例．外科　**64**：967―971, 2002
14) Doki Y, Ishikawa O, Kabuto T et al：Possible indication for surgical treatment of squamous cell carcinomas of the esophagus that involve the stomach. Surgery **133**：479―485, 2003

Gastric Wall Metastasis from Esophageal Carcinoma. Report of a Case

Masahiro Uehara, Dai Manaka, Yasuo Matsutani, Yuto Oji,
Kazunori Takemura, Masaki Shimizu and Masashi Noguchi
Department of Surgery, Kyoto Katsura Hospital

We report a rare case of esophageal carcinoma with gastric-wall metastasis. A 67-year-old man with epigastralgia and dry cough, was found in endoscopy, upper GI series and chest-abdominal computed tomography to have esophageal carcinoma and gastric cancer. Esophageal carcinoma was located in the lower thoracic esophagus (Lt). Two lesions were seen in the stomach, Type 1 located in the lesser curvature of the upper body, and 0-IIc in the posterior wall of the antrum. We undertook a total thoracic esophagogastrectomy and removed the regional gastric and esophageal lymph nodes en bloc. The left hemicolon was interposed a retrosternally. Pathologically, the depth of invasion of the esophageal Lt lesion was SM3 and gastric upper body tumor was pMP. Both were squamous cell carcinoma. 0-IIc of gastric antrum was well-differenciated adenocarcinoma. Esophageal carcinoma with gastric intramural metastasis is very rare and was dismal prognosis. The patient is doing well so far 11 months postoperatively.

Key words：esophageal carcinoma, superficial cancer, gastric-wall metastasis

〔Jpn J Gastroenterol Surg 41：41—45, 2008〕

Reprint requests：Masahiro Uehara Department of Surgery, Kyoto Katsura Hospital
17 Yamada-Hirao, Nishikyo-ku, Kyoto, 615–8256 JAPAN

Accepted：June 27, 2007

©2008 The Japanese Society of Gastroenterological Surgery Journal Web Site：http://www.jsgs.or.jp/journal/