日消外会誌　41（1）：46～51，2008年

症例報告

Segmental arterial mediolysis により大網出血を来した1症例

明石市立市民病院外科，同　臨床検査部*

安岡　利恵　　西野小百合　　荻野　史朗
園山　宜延　　藤木　　博　　森田　修司
満尾　　学　　川端　健二*　　門谷　洋一

症例は58歳の男性で，上腹部痛，下痢などで近医にて入院加療を受けていた．腹部CTで全腹に多量の腹水貯留と大網内に血腫を認めたため，大網出血による腹腔内出血と診断された．腹部血管造影検査では脾下極動脈より分岐した大網動脈には明らかな血管外への造影剤漏出は認めなかったものの，異常な血管の拡張と蛇行，および一部血管内に陰影欠損を認め，出血源と考えられた．動脈塞栓術では止血に至らず当院に転院となり，同日緊急手術を施行した．腹腔内には多量の血液貯留と大網間に血腫を認め，それ以外の出血源は認めなかったため，大網動脈からの出血と診断し，大網部分切除を施行した．病理組織学的検査所見では大網動脈の動脈瘤壁が破綻し，その動脈瘤壁には島状に中膜の残存および中膜の平滑筋細胞の空胞化を著明に認めたため，segmental arterial mediolysis による大網動脈の破綻であると診断した．

はじめに

何らかの原因で大網の動脈あるいは静脈が破れ，腹腔内出血を来したり，大網内に血腫の形成をする病態を総称して大網出血と定義されている[1]．我々は術後病理組織学的検索によって，その原因がsegmental arterial mediolysis（以下，SAM）による大網動脈の破綻であると診断しえたまれな症例を経験したので，文献的考察を加え報告する．

症　例

患者：58歳，男性

主訴：上腹部痛，嘔吐，下痢

家族歴：特記すべきことなし．

既往歴：48歳より高血圧症で内服治療中．

現病歴：シンガポール旅行から帰国後，同日午後3時より上腹部痛，嘔吐，下痢出現し，午後6時半近医救急搬入された．急性腸炎と診断され入院加療を受けていたが，翌日午前4時より血圧低下，脈拍上昇，血液検査結果で強度貧血を認めたため腹部CTを施行されたところ，多量の腹水を認め，かつ腹腔穿刺にて血性排液であり腹腔内出血と診断された．

腹部血管造影検査：脾下極動脈より分岐した大網動脈には明らかな血管外への造影剤漏出は認めなかったものの，異常な血管の拡張と蛇行，および一部血管内に陰影欠損を認めた（**Fig. 1**）．しかし，腹腔動脈と上腸間膜動脈からの造影では，明らかな出血源や動脈瘤は認められなかった．

腹部CT所見とあわせ大網動脈からの出血と診断され，大網動脈の分岐根部にコイルとスポンゼルを使用した動脈塞栓術が行われた．動脈塞栓術で一旦血圧など安定するも，翌々日午前1時より腹痛・腹部膨満感増強し，貧血も進行したため再出血と判断され，午前4時当院へ転送となった．

入院時現症：苦悶様顔貌．体温37.8℃，血圧159/100mmHg，脈拍123回/分，腹部は膨満し強度の上腹部痛および腹部全体に圧痛を認め，筋性防御を伴っていた．

入院時検査所見（前医にてMAP8単位輸血後）：白血球数16.7×10^3/μl，赤血球数2.88×10^6/μl，Hb 9.5g/dl，Ht 27.1％，血小板14.2×10^4/μl，

＜2007年6月27日受理＞別刷請求先：安岡　利恵
〒673-8501　明石市鷹匠町1―33　明石市立市民病院外科

Fig. 1 Abdominal angiography：The omental artery was abnormally distended and serpiginous, (farther distal from arrow ①), and an intraluminal defect was observed (arrow ②).

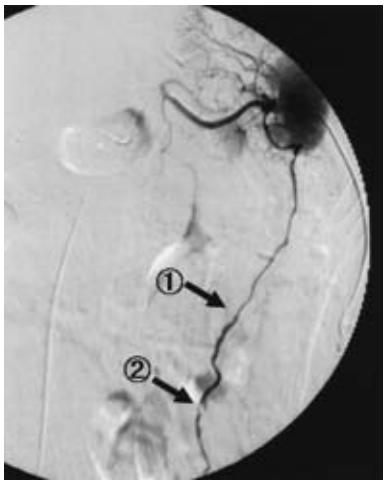

BUN 38.9mg/dl, Cre 2.6mg/dl, CPK 112IU/*l*, CRP 1.9mg/dl.

腹部単純CT：全腹に多量の腹水貯留と大網内に血腫を認めた（**Fig. 2**）.

以上より，明らかな外傷の既往がないことから，特発性もしくは動脈瘤破裂による大網出血と診断した．当院での単純CTで腹腔内出血の増量を認め再出血と考えられたが，大網は血管の交通が多いことと，腎機能低下のため造影剤使用が困難なことから，これ以上の動脈塞栓術による加療は困難と判断し，同日緊急手術を施行した.

手術所見：上中腹部正中切開で腹腔内を検すると，約3,000mlの凝血塊を多量に含んだ血液の貯留を認めた．手術時には明らかな腹腔内出血や，肝臓・脾臓損傷は認めなかったが，左側大網の前後葉間に多量の凝血塊を認め，腹部血管造影に一致して大網動脈の一部破綻を確認した．以上より，ここを出血源と判断し，左側大網部分切除術を施行した.

切除標本検査所見：大網前後葉間には凝血塊を認めた．大網動脈は約30cmにわたり著明に拡張しており，その中央で約1cmの動脈破綻とそこからの凝血塊の露出を認めた（**Fig. 3**）.

病理組織学的検査所見：大網動脈の拡張部では

Fig. 2 Abdominal simple CT：Hematoma (arrow) observed between the greater omenta.

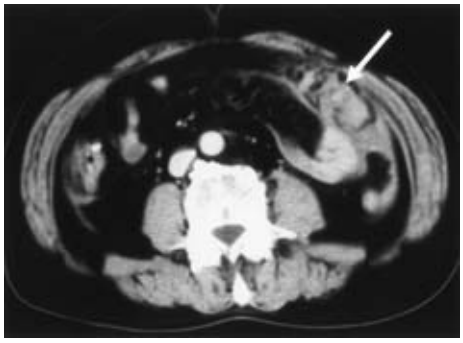

Fig. 3 Resected specimen：A coagulated mass was observed between the posterior and anterior lobes of the greater momentum, and the omental artery was distended (between the △). Arterial rupture of about 1 cm and exposure of a coagulated mass were observed (arrows).

中膜の消失により内膜と外膜が一部ないし全周性にわたり解離して動脈瘤を形成していた（**Fig. 4A**）．動脈内腔は血腫により偏在しており，かつ動脈瘤壁が破綻し，血管外への出血を来していた（**Fig. 4B**）．内膜破綻部では内弾性板の消失が見られ，血管内腔に突出した血栓形成が認められた（**Fig. 5A**）．また，一部で中膜平滑筋層の全層性の消失とそれをうずめる硝子化を伴う線維化が見られ，中膜融解が修復されていた（**Fig. 5B**）．動脈瘤壁には島状に中膜の残存，いわゆるmedial island（**Fig. 6A**），および中膜の平滑筋細胞の空胞化を著明に

Fig. 4　Histopathology（EVG staining）：（A）The omental artery（arrow ①）was dissected over nearly the entire circumference, and the vascular lumen was ubiquitous due to hematoma（arrow ②）.（B）Location of hemorrhage caused by ruptured aneurysm（between the ▲）. Arrow ① and arrow ② are same as（A）.

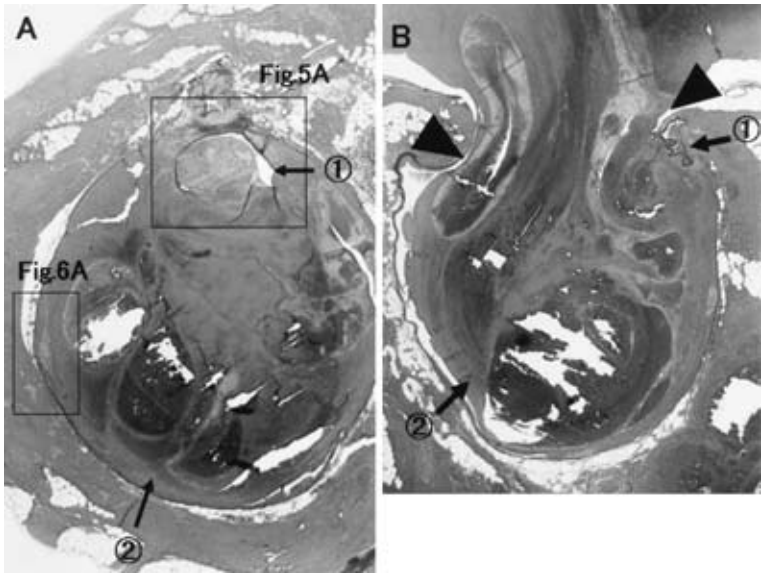

認めたため（**Fig. 6B**），SAMと診断した．

術後経過：経過は良好で，術後11日目に退院した．

考　察

大網出血は，大網の動脈または静脈が破綻して腹腔内に出血したり，大網内に貯留したりする疾患と定義されている[1]．

その成因は，腹部外傷後の炎症や血栓[2)3)]など外傷に続発するものや，大網悪性腫瘍（原発性および転移性）[4)~6)]，大網静脈瘤の破裂[7)]などが報告される一方，原因の明らかでない特発性大網出血も報告されており，最近では水上ら[8)]が本邦報告31例の集計を行っている．

それによれば，術前診断は比較的困難で，虫垂炎，消化管穿孔，腹腔内膿瘍，卵巣線維腫と診断された症例もあるが，腹部CT，超音波検査および特に腹腔内出血を伴う場合は，腹腔穿刺法が有用とされている[1]．腹部CTはほぼ全例で行われており，大網出血の特徴的所見は，①腹壁下に限局した高吸収域を呈する腫瘤像，②腫瘤内部に脂肪濃度を含む，③周囲の実質臓器・管腔臓器・腸間膜に異常所見を認めないこと，が挙げられている[9)]．一方，腹部血管造影検査は9例に行われているものの，本例のように塞栓術を施行された報告はない．腹部血管造影検査は出血源の同定には有用と考えられ，全身状態が安定していれば施行するべきと考えるが[10)11)]，解剖学上大網の血管の交通性を考慮に入れると，やはり塞栓術は効果に乏しいと推察される．経過中に血圧低下やショックを呈したのは2例のみであり，発症から手術までの時間も数時間から約24日と幅がある．おそらく，他臓器損傷による腹腔内出血とは異なり，大網からの出血が末梢血管からの出血によるもので，一時的にでも止血が得られるため急激な状態の悪化を来しがたいことが考えられる．

治療はほとんどの症例で大網部分切除や血腫除去術が行われており，やはり経過中に再出血する可能性もあるので手術を選択するべきであると考える．

加えて，本例は病理組織学的検査でSAMによる大網出血と診断しえたが，1983年4月から2007年4月までの医学中央雑誌を「SAM」「大網出血」

Fig. 5 Histopathology (EVG staining) : (A) Disappearance of internal elastic lumina was observed at the site of tunica intima rupture, and thrombi were observed to be formed that protruded into the vascular lumen. (B) Although the tunica media of the dissected artery had partially ruptured, it was repaired by fibrosis (double-ended arrows).

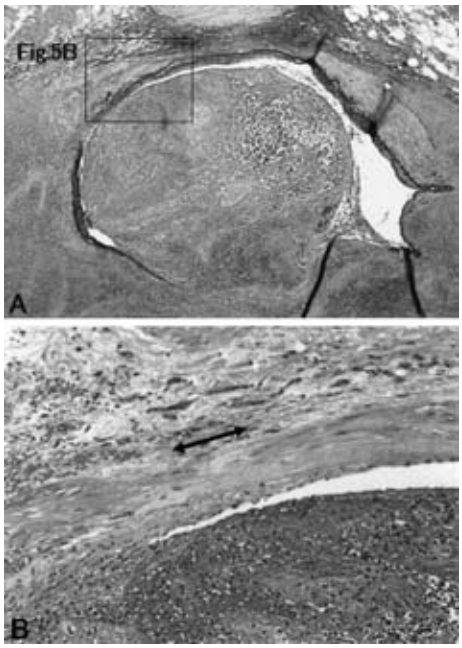

「腹腔内出血」をキーワードに検索した限りでは，本邦においての報告は本例を含め6例のみであった（**Table 1**）.

SAMはSlavinら[12)13)]により初めて提唱された概念で，主として腹部内臓動脈（筋性動脈）の中膜が分節性に融解し，多くの場合動脈瘤を形成して破裂するという特徴を持つ疾患である.

SAMの成因は，カテコラミンやエンドセリンなどの血管作動物質による血管攣縮[12)13)]，または何らかの免疫異常[14)15)]，繊維筋性異形成の一亜型である[16)]などの説があるもののいまだ不明である．本例においてはソフトボール大の左鼠径ヘルニアを合併しており，嵌屯はしていなかったが日常的に脱出還納を繰り返していた．したがって，大網自体が脱出していたとも考えられ，血管に物理的な緊張やそれによる攣縮を引き起こす誘因となりえた可能性も推察される．その他，SAMには高血圧症の合併が比較的見受けられ，本例も合併していた.

Fig. 6 Histopathology (EVG staining) : (A) Tunica media remaining in the form of islands in the aneurysm wall (arrow). (B) Vacuolization of smooth muscle cells of the tunica media.

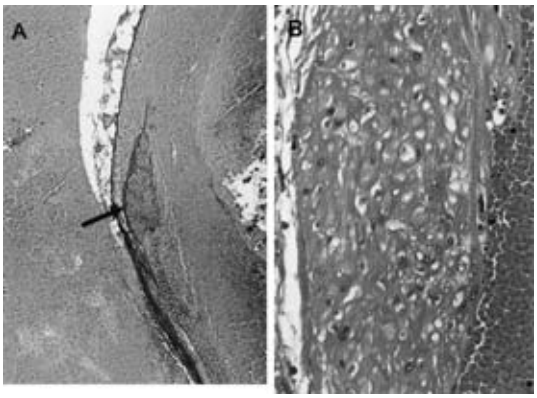

稲田ら[17)18)]は，腹部内臓動脈瘤例の病理組織標本よりSAMを検討している．それによると，SAMの病理組織学的変化は中膜の平滑筋細胞の水泡化にはじまり，次に外側から中膜の融解が起こり滲出やフィブリン沈着を伴った間隙形成を示してくる．この状態で内膜の断裂が起こり，動脈壁が解離すると残された外膜が拡張して動脈瘤を形成する．拡張した動脈壁にはしばしば島状に中膜の残存がみられる（medial island）．これは，動脈壁のあちこちで中膜の融解が不規則に起こるためと考えられ，大動脈で通常見られるような解離性動脈瘤とは異なっており，SAMに特徴的とされている[17)18)]．しかし，解離性動脈瘤が破裂せず解離性血腫の状態である期間とどまることもあり，時には中膜融解部が結合織により修復され，肉芽組織で置換され，内膜および内弾性板も保存された状態でとどまることもあり，修復治癒する場合もあるのではないかと考えられている[18)]．本例では，HE染色で血管壁に炎症細胞浸潤やフィブリノイド壊死を認めず，感染性動脈瘤や血管炎は否定的であった．そして，中膜の平滑筋細胞の空胞化やmedial islandを認め，病理組織学的にSAMであると診断した．また，中膜融解部が結合織により修復された部位も認め，外傷とは異なり，長時間の経過が示唆された．しかし，解離した大網動脈の数か所にのみ全層の動脈壁の残存を認めるのみで，

Table 1　Reported cases of omental hemorrhage due to segmental arterial mediolysis

Case	Author（year）	Sex/Age	Complain	Involved arteries	Treatment	Prognosis
1	Ozaki（2000）[20]	M/56	abdominal pain, vomit, shock	lt. gastroepiproic	partial omentectomy, splenectomy	improve
2	Narita（2002）[21]	F/55	abdominal pain	rt. gastroepiproic	rt. gastroepiproic aneuryzmectomy	improve
3	Ishii（2002）[22]	F/57	rt. lower abdominal pain	omental	partial omentectomy	improve
4	Saitou（2002）[23]	F/47	sudden death due to abdominal hemorrhage	rt. gastroepiproic		autopsy
5	Harada（2005）[24]	M/81	upper abdominal pain	rt. gastroepiproic	pertial omentectomy	improve
6	Our case	M/58	abdominal pain, vomit, diarrhea, shock	omental	partial omentectomy	improve

ほぼ全長にわたり中膜融解を認めており，いわゆる「中膜の分節性の融解」とは言えず，典型的なSAMの所見と異なる点であった．

SAMは出血前に発見することは極めて困難であり，多くの場合破裂し緊急手術となり，動脈瘤結紮・切除，腸管切除が施行され，術後に病理組織学的に診断されている．内山ら[19]は，病理組織学的検査所見が得られなかった場合のSAMの臨床的診断基準を，①中高年患者，②炎症性変化や動脈硬化性変化などの基礎疾患がないこと，③突然の腹腔内出血で発症すること，④血管造影にて血管に数珠状の不整な拡張と狭小化を認めることとしている．

また，SAMの病変は単一の動脈系のみならず広い範囲に分布し，さまざまな太さの動脈に分節性に起こりえるため，多発例は27％と報告されている．再破裂した報告はないものの，血管造影検査により残存動脈瘤の発見に努め，塞栓術が望ましいとも言われるため[17]，SAMとの診断が得られれば，多発病変を念頭に入れた経過観察が必要である．本例では，前医での腹部血管造影検査の際，腹腔動脈と上腸間膜動脈の造影がなされ，その領域には未破裂動脈瘤は認めなかったため，予防的な動脈塞栓術は施行されていない．また，今までに特発性大網出血と報告された中にもSAMが原因である可能性もあり，注意深い病理組織学的検索が重要であると考える．

文　献

1）梅村博也，安富正幸：大網出血．早川　弘編．別冊日本臨牀領域別症候群シリーズ　腹膜・後腹膜・腸間膜・大網・小網・横隔膜症候群．11巻．日本臨牀社，大阪，1996，p223―224

2）Schottenfeld LW, Rubinsen H：Hemorrhage and thrombosis of the omentum：their etiology in the acute abdomen. Am J Surg **51**：449―451, 1941

3）Morris GN：A case of omental necrosis following trauma. Aust NZ J Surg **18**：229―231, 1949

4）Dizon AY, Reed JS, Dow N et al：Primary omental leiomyosarcoma masquerading as hemorrhagic ascites. Hum Pathol **15**：233―237, 1984

5）Rye BAO, Christiannsen E, Larsen LG：Acute bleeding from leiomyoblastoma of greater omentum；a case report. Tumor **71**：296―298, 1989

6）Kagan AR, Stckel R：Radiologic investigation of bloody ascites. AJR Am J Roentgenol **131**：617―699, 1978

7）Ragupathi K, Bloom A, Pai N：Hemoperitoneum from ruptured omental varices. J Clin Gastroenterol **7**：537―538, 1985

8）水上博喜，吉澤康男，宇山　亮ほか：特発性大網出血の1例．日臨外会誌　**67**：1921―1925, 2006

9）大西かよ子，大友康裕，本間正人ほか：特発性大網出血の1例．日救急医会関東誌　**23**：74―75, 2002

10）石井博道，崔　聡仁，北川昌洋ほか：特発性大網出血の2例．日臨外会誌　**64**：1478―1481, 2003

11）矢澤和虎，梶川昌二，三原基弘ほか：腹腔内大量出血にて発症した大網出血の1例．救急医　**22**：744―746, 1998

12）Slavin RE, Gonzalez-Vitale JC：Segmental medyolytic arteritis；a clinical pathologic study. Lab Invest **35**：23―29, 1976

13）Slavin RE, Cafferty L, Cartright J：Segmental medyolytic arteritis；a clinicopathologic and ultrastructural study of two cases. Am J Surg Pathol **13**：558―566, 1989

14）Juvonen T, Niemala O, Reinila J et al：Spontaneus intraabdomial hemorrhage cased by segmental mediolytic arteritis in a patient with systemic lupus erythematousus―an underestimated entity of autoimmune origin? Eur J Vasc Surg **8**：96―100, 1994

15）Juvonen T, Rasanen O, Reinila A et al：Segmen-

tal mediolytic arteritis—electron microscopic and immunohistochemical study. Eur J Vasc Surg **8**：70—77, 1994
16) Lie JT：Segmental mediolytic arteritis；Not an arteritis but a variant of arterial fibromuscular dysplasia. Arch Pathol Lab Med **116**：238—241, 1992
17) 稲田　潔，池田庸子，前多松喜ほか：胃動脈瘤および中結腸動脈瘤の病理—segmantal arterial mediolisis—．病理と臨　**17**：835—841, 1999
18) 稲田　潔，池田庸子，平川栄一郎ほか：Segmantal Arterial Mediolisis (SAM) —最近の本邦報告例について—．病理と臨　**21**：1165—1171, 2003
19) 内山大治，小金丸雅道，安陪等思ほか：原因にsegmental mediolytic arteriopathyが疑われた腹腔内出血症例に対し塞栓術が有用であった1例．IVR **20**：278—281, 2005
20) 尾崎一典，森川明男，村上真基ほか：Segmental arterial mediolysis (SAM) による腹部内臓動脈破裂の2例．日消外会誌　**33**：1367, 2000
21) 成田　洋，伊藤　誠，中村善則ほか：右胃大網動脈破裂にて発症したsegmantal arterial mediolisis (SAM) の1例．日臨外会誌　**63**：2428—2432, 2002
22) 石井　証，鈴木弘行，寺島信也ほか：大網出血を来したSegmental mediojytic arteritisの1例．日消外会誌　**35**：1356, 2002
23) 齋藤一之，高田　綾，小林雅彦ほか：右胃大網動脈解離による腹腔内出血—いわゆるsegmantal arterial mediolisisの一剖検例．法医の実際と研　**45**：81—84, 2002
24) 原田　岳，奥澤星二郎：大網出血の1例．日救急医会関東誌　**26**：114—115, 2005

A Case of the Greater Omental Hemorrhage due to Segmental Arterial Mediolysis

Rie Yasuoka, Sayuri Nishino, Shirou Ogino,
Yoshinobu Sonoyama, Hiroshi Fujiki, Shuji Morita,
Manabu Mitsuo, Kenji Kawabata* and Yoichi Kadotani
Department of Surgery and Department of Pathology*, Akashi City Hospital

The case is a 58-year-old male, who was receiving inpatient care at a neighborhood hospital due to upper abdominal pain and diarrhea. Since accumulation of a large amount of abdominal dropsy in the whole abdomen as well as hematoma within the greater omentum was recognized as a result of abdominal CT, he was diagnosed with intraperitoneal hemorrhage caused by bleeding from the greater omentum. Angiographic examination of the abdomen did not indicate clear leakage of contrast medium outside of blood vessels in the greater omental artery branched off from the intrasplenic artery；however abnormal expansion and meandering of blood vessels as well as filling defect within some blood vessels was recognized and considered as the bleeding source. Arterial embolization did not realize hemostasis, and he was transferred to our clinic to perform emergency surgery on the same day. Accumulation of a large amount of blood in the abdominal cavity as well as hematoma in the greater omentum was recognized and other bleeding sources were not identified；therefore he was diagnosed with hemorrhage from the greater omental artery and underwent partial resection of the greater omentum. Histopathologic findings indicated failure of aneurysm walls in the greater omental artery, and survival of island-shaped media on the aneurysm walls as well as significant vacuolation of smooth muscle cells in the media；therefore failure of the greater omental artery was diagnosed due to segmental arterial mediolosys.

Key words：segmental arterial mediolysis, greater omental hemorrhage

〔Jpn J Gastroenterol Surg 41：46—51, 2008〕

Reprint requests：Rie Yasuoka　Department of Surgery, Akashi City Hospital
1-33 Takasyoumachi, Akashi, 673-8501 JAPAN

Accepted：June 27, 2007

©2008 The Japanese Society of Gastroenterological Surgery　Journal Web Site：http://www.jsgs.or.jp/journal/