日消外会誌　41（1）：52～56，2008年

症例報告

詳細な病理組織学的検討により診断された胃未分化癌の1例

東北大学医学部生体調節外科，東北大学病院病理部*

高見　一弘　　三浦　　康　　小林　照忠　　森谷　卓也*
柴田　　近　　木内　　誠　　小山　　淳　　大沼　　忍
佐々木宏之　　佐々木　巌

胃未分化癌は「病巣のどの部分にも腺癌や扁平上皮癌への分化を示さない癌」と定義される極めてまれな疾患で，詳細な病理組織学的検討を行っている報告は少ない．症例は62歳の男性で，吐血を主訴に近医を受診．上部消化管内視鏡検査にて胃体上部小彎に5型腫瘍を認め，生検の病理組織学的検査では確定診断に至らず，小細胞癌や悪性リンパ腫，未分化癌が鑑別診断に挙げられた．手術では肝外側区域，左横隔膜に腫瘍が直接浸潤していたため浸潤部の合併切除を伴う胃全摘，脾合併切除術を施行した．切除標本の病理組織学的検索時に複数の免疫組織染色検査を施行したが確定診断が得られなかった．しかし，鍍銀法では上皮性パターン，電子顕微鏡検査でも上皮性結合に相当する接着装置が認められ胃未分化癌と診断した．術後TS-1の投与を行っているが現在まで再発は確認されていない．臨床病理組織学的特徴を明らかにし，治療方針確立のため，今後症例の蓄積が必要と考えられた．

はじめに

胃未分化癌は，「病巣のどの部分にも腺癌や扁平上皮癌への分化を示さない癌」と定義され[1]，発生頻度は胃癌全体の0.24～0.8％と極めてまれな疾患である[2)～4)]．今回，我々は複数の免疫組織染色検査や鍍銀法，電子顕微鏡検査を用い，詳細な病理組織学的検討により診断した胃未分化癌を経験したので，文献的考察を加え報告する．

症　　例

患者：62歳，男性

主訴：吐血

家族歴：特記すべきことなし．

既往歴：特記すべきことなし．

現病歴：2005年11月上旬，海外出張中に吐血し，帰国後に近医を受診したところ，上部消化管内視鏡検査にて胃体上部小彎側に5型腫瘍が認められた．生検組織の病理組織学的検査で確定診断がつかず，精査・加療目的に当院紹介された．

＜2007年6月27日受理＞別刷請求先：三浦　　康
〒980-8574　仙台市青葉区星陵町1―1　東北大学医学部生体調節外科

入院時現症：腹部は平坦，軟で圧痛を認めず，腫瘤も触知しなかった．直腸指診でも特記所見を認めなかった．

血液生化学検査所見：軽度の貧血を認める以外，特記所見なく，腫瘍マーカーはCEA，CA19-9ともに上昇していなかった．

上部消化管内視鏡検査：胃体上部小彎側に，中心に潰瘍を伴う粘膜下腫瘍様の大きな隆起性病変を認めた（**Fig. 1**）．また，胃食道接合部に縦走する潰瘍瘢痕が認められ，吐血の原因は同部からの出血と考えられた．

腹部CT所見：胃体部小彎に造影効果を伴う壁肥厚を認めたが，壁外進展は明らかではなかった．小網内のリンパ節の腫張があり転移が疑われた．肝転移，腹水は認めなかった（**Fig. 2**）．

FDG-Positron Emission Tomography（PET）所見：胃体部にSUV max：13.4の強い集積を認めた．遠隔転移を示唆する所見は認めなかった（**Fig. 3**）．

生検組織検査所見：裸核状の異型細胞が比較的密に浸潤増殖し，分化度の低い癌や悪性リンパ腫，

Fig. 1 Gastrointestinal endoscopy showed a type5 tumor on the lesser curvature in the upper body of the stomach.

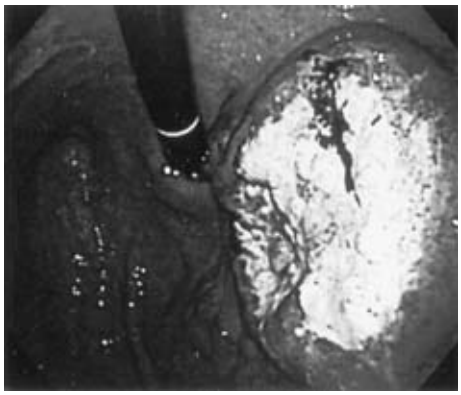

Fig. 2 Enhanced CT revealed a tumor in the gastric body. There was no distant metastasis in any other organs.

小細胞癌が疑われたが，確定診断に至らなかった．以上より，胃悪性腫瘍の診断で2006年12月下旬に手術を施行した．

手術所見：腹腔内に腹水，腹膜播腫は認めなかった．胃体上部前壁に超鶏卵大の腫瘍を認めた．腫瘍は漿膜浸潤し，さらに左横隔膜と肝外側区域へ直接浸潤していた．肝転移やリンパ節転移は認めなかった．肝外側区域，左横隔膜への浸潤部の合併切除を伴う胃全摘，脾摘術を施行し，再建はρ-Roux-Y法にて行った．

切除標本検査所見：胃体上部前壁を中心とする，比較的広範な中心壊死を伴った80×80mm大の粘膜下腫瘍様の腫瘍を認めた（**Fig. 4**）．

病理組織学的検査所見：H-E染色では異型の強

Fig. 3 FDG-PET：RI uptake is observed in the gastric body, however no accumulation is seen at any other sites.

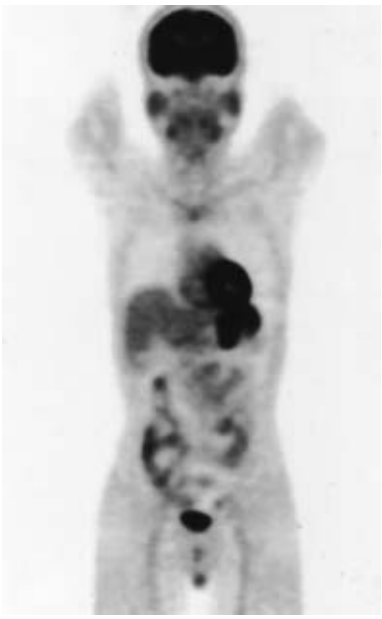

い類円形細胞が充実性，胞巣状に浸潤増殖していた（**Fig. 5**）．腫瘍部では腺管形成は認めなかった．また，Alcian blue-Periodic acid Schiff（AB-PAS）重染色は陰性であり粘液の産生は否定された．免疫組織染色検査を施行したところ，サイトケラチン，上皮系マーカー，リンパ網内系マーカー，筋原性マーカー，神経系マーカーの大部分が陰性であったが，CK5/6，vimentin，cyclinD1は陽性であった（**Table 1**）．鍍銀法では，囲まれている腫瘍細胞の間に嗜銀線維を認めなかったため，腫瘍は上皮性パターンと考えられた（**Fig. 6**）．電子顕微鏡検査では細胞間に上皮性結合に相当する接着装置が認められた（**Fig. 7**）．以上より，胃未分化癌と診断した．胃癌取扱い規約[1]ではpT4（SI；左横隔膜，肝外側区域），pN0，sH0，sP0，pCY0，fStage IIIA，med，INFβ，ly0，v3であった．術後は通過障害が出現したが保存的に加療し，術後41日目に退院した．術後62日目よりTS-1の内服を開始し，術後1年1か月の現在，再発なく外来通院中である．

Fig. 4　A resected specimen of the stomach showed a type5 tumor measuring 80×80mm on the anterior wall in the upper body. This tumor had a necrotic ulcer.

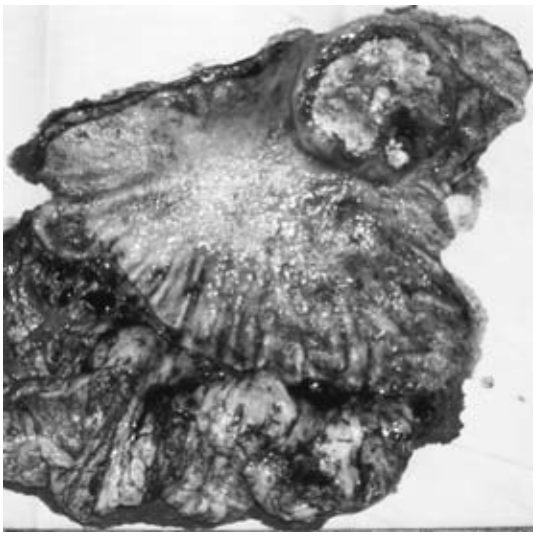

Fig. 5　H.E. stain. The resected specimen of the stomach showed atypical round cells, and there was a growth and invasion in the alveolar and solid pattern.

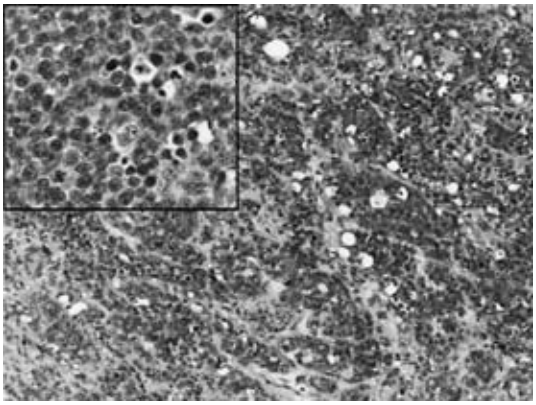

Table 1　Immunohistochemical staining of the resected specimen

	IHC positive	IHC negative		
Epithelial marker	CK5/6	AE1/AE3 CAM5.2	KL-1 EMA	CK34βE12
Lymphoma		CD3 CD7 CD15 CD34 CD68 LCA GranzymeB	CD4 CD8 CD20 CD45 CD79α TdT	CD5 CD10 CD30 CD56 CD99 ALK1
Mesenchymal	vimentin	c-kit		
Myogenic		αSMA	Desmin	MyoD1
Neurogenic		S-100 ChromograninA	NSE	Synaptophysin
Others	cyclinD1	TTF-1	bcl-2	

Fig. 6　The silver impregnation method showed an epithelial pattern.

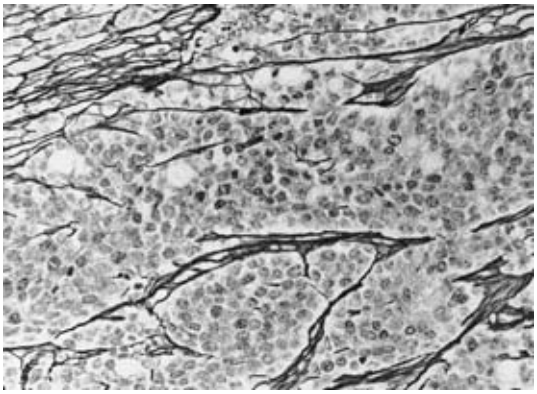

考　察

胃未分化癌は極めてまれな疾患で，国内外における報告も少ない．胃癌取扱い規約第13版では，「病巣のどの部分にも腺癌や扁平上皮癌への分化を示さない癌であり，胃癌においては例外的な組織型である」と記載されている[1]．したがって，確定診断のためには低分化腺癌や小細胞癌，悪性リンパ腫，肉腫などを除外する必要がある．本症例ではサイトケラチン，上皮系マーカー，リンパ網内系マーカー，筋原性マーカー，神経系マーカーなどを用いて免疫組織染色検査を施行した．これらの大部分は陰性で，陽性であったマーカーはCK5/6，vimentin，cyclinD1のみであった．CK5/6はサイトケラチンのなかではprimitiveなものであるとされ腺癌細胞では陰性となる．このため，低分化型扁平上皮癌と腺癌の鑑別に有用であるとされている[5)6)]．Vimentinは非上皮性腫瘍の基本的なマーカーとして用いられるが，中間径フィラメントの中でも最もprimitiveなものと言われてお

Fig. 7 Electron microscopy revealed an intercellular adhesion of the epithelial pattern.

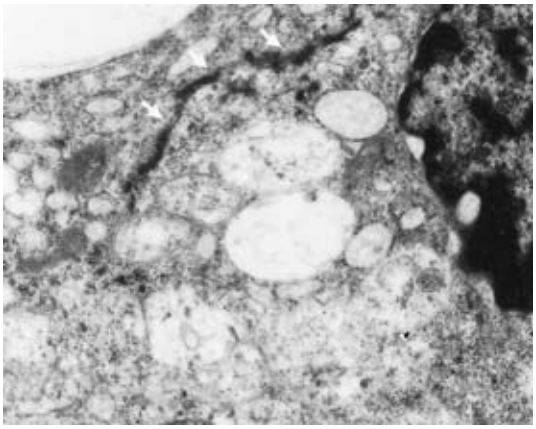

り，癌腫であっても極めて未分化なものでは陽性になることがあると報告されている[7)8)]．G1 cyclin である cyclinD1 蛋白はその名の通り細胞分裂周期に深く関わっており G1/S 移行を制御する主たる蛋白である．細胞の制御において重要な役割を担っており，p53 は p21 を介して cyclinD1 を制御すると考えられている．青柳ら[9)]の報告によると胃癌の約 50% で免疫組織化学染色により cyclinD1 陽性であったとされている．

これらの免疫組織染色では確定診断に至らなかったため，鍍銀法と電子顕微鏡検査を施行した．鍍銀法は古典的手法ではあるが，細網線維の臓器内での構築や，線維と細胞の関係などを明らかにし，腫瘍の分類や病変の程度などを判定するうえで重要な染色法である[10)]．非上皮由来の腫瘍では個々の腫瘍細胞がおのおの嗜銀線維によって取り囲まれているが，上皮性腫瘍では嗜銀線維が複数個の腫瘍細胞を取り囲む像を示す．本症例では，鍍銀法の結果，嗜銀線維が複数個の腫瘍を取り囲んでいることが判明し，上皮由来であることの根拠の一つとなった．また，電子顕微鏡検査でも，細胞間に上皮性結合に相当する desmosome が認められ，本症例が上皮性腫瘍であることを決定づけた．

胃未分化癌の特徴としては，浸潤性が強く，転移を来しやすいと報告されている[2)]．本症例では，遠隔転移やリンパ節転移は認めないものの，横隔膜や肝臓へ直接浸潤しており強い浸潤性が示唆された．また，進行癌が多く，形態的には限局性，腫瘍境界明瞭で粘膜下腫瘍様，割面は髄様を呈するものが多いと報告されているが[11)]，本症例も限局性で境界明瞭，粘膜下腫瘍様の腫瘍で，中心壊死を伴っていた．

胃未分化癌は報告例が極めて少なく「胃未分化癌」をキーワードとして医学中央雑誌で 1984 年 1 月から 2007 年 3 月までについて検索したところ会議録を除くと計 5 例であった．このため，臨床病理組織学的特徴が明らかにされておらず，術前の生検による確定診断は困難であり，また特異的なマーカーも存在しない．胃未分化癌についての報告例の中には，十分な病理組織学的検索がなされていないものもあり，これらに分化度の低い腺癌や非上皮性腫瘍も含まれている可能性があるが，これらを除外するためには多数の免疫組織染色検査，広範な H-E 染色や PAS 染色と同時に鍍銀法や電子顕微鏡検査が必要であると考えられた．したがって，実際の発生頻度はさらに低い可能性がある．胃未分化癌は，上皮性悪性腫瘍であるが他の組織型を除外したものであり，胃上皮の特徴である腺管形成は認められない．間葉系の腫瘍を否定するためには，上皮由来であることを証明する必要があるが，電子顕微鏡検査は標本摘出時にルーチンで行われる検査ではなく，後日ホルマリン処理・パラフィン包埋した試料から行うことは必ずしも容易でない．胃未分化癌の診断において，本症例で施行された鍍銀法は上皮由来であることを証明する有力な手段となりうると考えられた．治療に関するコンセンサスもないが，報告のあった 5 例すべてで手術が施行されている．術後補助療法や切除不能例に対する化学療法についても，適応を含めてコンセンサスはないが，本症例では StageIIIA であり術後補助化学療法を行っている．除外診断という病理組織学的診断の難しさはあるものの，発生頻度や予後といった臨床像と免疫組織染色上の傾向などの病理組織学的特徴を明らかにしていくため，今後の症例の蓄積が期待される．

文　献

1) 日本胃癌学会編：胃癌取扱い規約．第13版．金原出版，東京，1999
2) 松坂知子，伊藤健一，巻幡徹二ほか：胃未分化癌の一例．臨と研　**78**：129―131, 2001
3) 谷山清巳：胃未分化癌．広大医誌　**33**：433―460, 1985
4) 北原信三，工藤玄恵，若松茂樹ほか：胃未分化癌の2例．癌の臨　**35**：305―311, 1989
5) Kaufmann O, Fietze E, Mengs J：Value of p63 and cytokeratin 5/6 as immunohistochemical markers for the differential diagnosis of poorly differentiated and undifferentiated carcinomas. Am J Clin Pathol **116**：823―830, 2001
6) 北海道大学病院病理部免疫組織化学総合データベース構築ワーキンググループ：CK5/6．北海道大学病院病理部診断病理免疫組織化学総合データベース immu-no. http://gdi.med.hokudai.ac.jp/CK56/CK56.shtml．2007-p04―09
7) Utsunomiya T, Yao T, Masuda K：Vimentin-positive adenocarcinomas of the stomach：co-expression of vimentin and cytokeratin. Histopathology **29**：507―516, 1996
8) Ueyama T, Nagai E, Yao T：Vimentin-positive gastric carcinomas with rhabdoid features. A clinicopathologic and immunohistochemical study. Am J Surg Pathol **18**：858―859, 1993
9) 青柳慶史朗，孝富士喜久生，矢野正二郎ほか：胃癌における cyclinD1，E および p53 の発現に関する検討．癌の臨　**47**：110―116, 2001
10) 石川喜美男，三瓶接子，長尾孝一ほか：非上皮性腫瘍における病理組織学的診断へのアプローチ．医学検査　**53**：1343―1354, 2004
11) 中村恭一：胃癌の病理．金峰堂，京都，1972

Undifferentiated Gastric Cancer Confirmed by Detailed Pathological Studies. Report of a Case

Kazuhiro Takami, Koh Miura, Terutada Kobayashi, Takuya Moriya*,
Chikashi Shibata, Makoto Kinouchi, Atsushi Oyama, Shinobu Ohnuma,
Hiroyuki Sasaki and Iwao Sasaki
Division of Surgical Oncology and Biological Regulation, Department of Surgery and
Department of Pathology*, Tohoku University Graduate School of Medicine

Undifferentiated gastric cancer is defined as carcinoma having no adenocarcinoma or squamous cell carcinoma component in any part of the tumor focus. We herein report a case of undifferentiated gastric cancer, which is extremely rare. A 62-year-old male with hematemesis and had been admitted for examination was found to have a type 5 tumor in the upper body of the stomach based on the findings of upper gastrointestinal endoscopy. According to a histopathological examination of endoscopic biopsy tumor specimens, we suspected either small-cell carcinoma, malignant lymphoma, or undifferentiated carcinoma, but no definitive diagnosis was obtained. We therefore performed a total gastrectomy with local resection of the lateral hepatic segment and left diaphragm because the tumor involved both. Based on a histopathological examination of the resected specimen, we conducted different types of immunohistochemical staining, but only CK5/6, vimentin, and cyclinD1 demonstrated positive findings. We ultimately diagnosed the patient as having undifferentiated gastric carcinoma based silver impregnation and electron microscopy findings. Postoperative chemotherapy was conducted by S-1, and no recurrence has been observed in the 13 months since surgery. To the best of our knowledge, so far very few reports have been made on such tumors, especially including detailed pathological studies. No consensus yet exists on the prognosis and treatment of undifferentiated gastric cancer, thus calling for further studies of patients with this disease.

Key words：undifferentiated carcinoma, gastric cancer, immunohistochemistry

〔Jpn J Gastroenterol Surg 41：52―56, 2008〕

Reprint requests：Koh Miura　Division of Surgical Oncology and Biological Regulation, Department of Surgery, Tohoku University Graduate School of Medicine
1-1 Seiryo-machi, Aoba-ku, Sendai, 980-8574 JAPAN

Accepted：June 27, 2007

©2008 The Japanese Society of Gastroenterological Surgery　Journal Web Site：http://www.jsgs.or.jp/journal/