日消外会誌　41（1）：57～63，2008年

症例報告

胃壁内に多発転移を認めrhabdoid featureを示した胃癌の1例

倉敷成人病センター外科

勝部　亮一　　飽浦　良和　　松本　剛昌
村嶋　信尚　　五味　慎也

症例は54歳の男性で，食欲不振・体重減少を主訴に近医を受診し，胃癌と診断された．胃癌からの出血が著明で，当院に紹介された．術前検査にて膵・脾浸潤，肺転移が認められたが，出血コントロール目的にて胃全摘，胆摘，脾・膵体尾部合併切除を行い，Roux-en-Y法にて再建した．主病変は穹隆部に位置しpor1，si，ly2，v1，pm（－），dm（－），n2であった．肛門側の多発小病変はいずれも主病変と同一の組織所見を示す腫瘍であり，主病変と他の多発小病変に連続性は認められず，壁内転移と診断された．胃癌の胃壁内転移症例は予後不良であることが多く，本症例も術後1か月目には肝転移も出現し化学療法を開始したが，次第に肝・肺転移ともに増大し，術後4か月目に永眠された．胃癌の胃壁内転移症例は報告例が少なく，また転移巣は単発であることが多い．多発胃壁内転移を認めた本症例は非常にまれであり，文献的考察を加えて報告する．

はじめに

悪性腫瘍の胃転移の頻度は低く，膵癌，肺癌，肝癌，食道癌の転移によるものが多いとされている．本邦における胃癌の壁内転移報告例は現在まで本症例を含めて22例のみであり，その予後は不良である．今回，我々は胃壁内に多発転移を認めた胃癌症例を経験したので，文献的考察を加えて報告する．

症　例

患者：54歳，男性

主訴：食欲不振，体重減少

既往歴：7年前より糖尿病治療中．

家族歴：特記すべきことなし．

現病歴：2005年2月上旬，食欲不振・体重減少を主訴に近医を受診し，上部消化管内視鏡検査にて胃癌と診断され，入院となった．入院後の胸部XPにて左肺の腫瘤を指摘されたため，2月中旬に精査目的で他院に転院し，気管支鏡検査にて胃癌と同一組織像であったことより胃癌の肺転移と診断された．胃癌からの出血が著明であり，3月下旬に治療目的で当院へ紹介，入院となった．

入院時現症：身長170cm，体重46kg，血圧102/60mmHg，脈拍90回/分，貧血あり，黄疸なし，表在リンパ節触知せず．左上肺野で呼吸音減弱．腹部は平坦，軟，右季肋部に腫瘤触知，圧痛あり．

入院時検査所見：軽度の白血球増多，貧血，肝機能障害，低蛋白血症，炎症反応上昇を認めた（Table 1）．

Table 1　Laboratory findings on admission

WBC	11.0×10^3	AST	45 IU/*l*
Ne	80.3 %	ALT	41 IU/*l*
Ba	0.2 %	ALP	931 IU/*l*
Eo	1.4 %	LDH	397 IU/*l*
Mo	4.9 %	γ-GTP	66 IU/*l*
Ly	13.2 %	T-Bil	1.03 mg/dl
RBC	258×10^4	D-Bil	0.67 mg/dl
Hb	8.3 g/dl	ChE	31 IU/*l*
Ht	24.3 %	TP	5.5 g/dl
PLT	36.8×10^4	ALB	2.4 g/dl
CEA	1.8 ng/ml	BUN	9.9 mg/dl
CA19-9	5 U/ml	UA	3.0 mg/dl
		CRE	0.5 mg/dl
		CRP	5.75 mg/dl

＜2007年6月27日受理＞別刷請求先：勝部　亮一
〒710-8522　倉敷市白楽町250　倉敷成人病センター外科

Fig. 1　a：Endoscopy of upper gastrointestinal tract showed 1 type lesion in the upper part of the gastric body on the greater curvature and it was covered with a clot of blood. b：Multiple ulcerative elevated lesions were observed in the upper and middle of the gastric body.

上部消化管内視鏡検査所見：胃内には血性の胃液が貯留しており，噴門直下大彎側に表面に凝血の付着した1型腫瘍を認めた(**Fig. 1a**)．また，胃体上部～中部に潰瘍を伴う大小数個の隆起性病変が多発しており(**Fig. 1b**)，これらの多発病変は粘膜下腫瘍あるいはリンパ腫が疑われた．胃内観察中は腫瘍からの出血は認められなかった．手術予定であること，再出血の危険性が高いことを考慮して生検は行わなかった．

腹部CT所見：胃上部後壁に腫瘤を認め，脾・膵臓への直接浸潤が疑われた(**Fig. 2a**)．門脈内・脾静脈内には血栓を認めた．

胸部CT所見：左上葉に巨大腫瘤（9.8×9.4×12.3cm）を認めた．縦隔，肺門部リンパ節腫脹は認められなかった（**Fig. 2b**）．

Fig. 2　a：Abdominal CT showed a lesion in the upper part of gastric body on the posterior wall and the lesion was suspected of the invasion to spleen and pancreas. b：Chest CT showed a bulky lesion（9.8×9.4×12.3cm）in the left upper lobe.

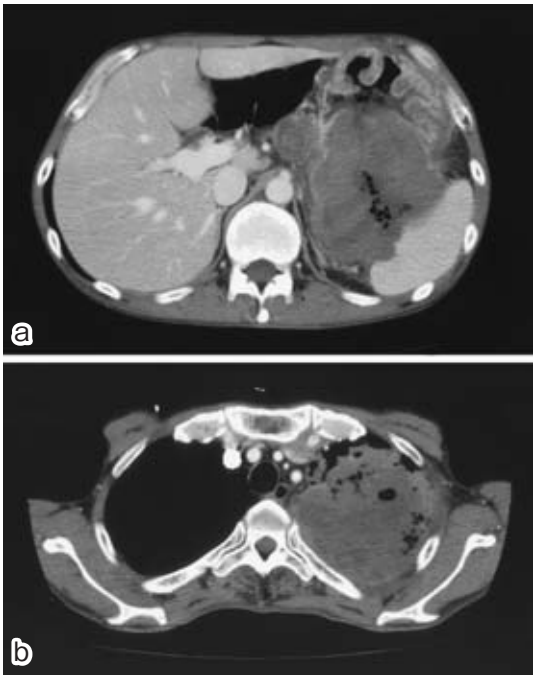

以上の所見から，1型進行胃癌，c T4(SI，脾・膵浸潤)，c N1，c H0，c P0，c M1（PUL），c-StageIV に粘膜下腫瘍(悪性リンパ腫疑い)を合併したものと診断した．根治的手術適応はなかったが，胃癌からの出血が著明であり，出血コントロール目的で2005年4月上旬に手術を施行した．

手術所見：上腹部正中切開にて開腹，腹膜播種・肝転移は認めなかった．腹水細胞診はその意義に乏しく，行わなかった．胃穹隆部・胃体上部と脾・膵尾部が一塊となっており，その境界部から出血が認められ，中等量の血性腹水を認めた．胃全摘，胆摘，脾・膵体尾部合併切除を行い，Roux-en-Y 法にて再建した．腹膜播種予防，全身治療の一環として腹腔内に CDDP 50mg を散布し，腹壁を3層に縫合して手術を終了した．

Fig. 3 Resected specimen showed 1 type lesion in the fornix. And multiple ulcerative elevated lesions were also observed in the upper and middle of the gastric body.

切除標本：穹隆部から噴門部に広がる巨大な1型腫瘍を認めた．その中央部は崩れて2型腫瘍に見えるが，手術操作によるものと考えられる．また，胃体上部～中部には潰瘍を伴う大小数個の隆起性病変が多発しており，粘膜下腫瘍と考えられた（**Fig. 3**）．

病理組織学的検査所見：腫瘍細胞の形態は多様であり，多角形～類円形，紡錘形の異型細胞が増殖しており，一部に管腔様構造が見られた．また，核が偏在した腫瘍細胞が見られ，一見 signet ring cell 様であるが粘液を持っておらず（**Fig. 4a**），vimentin 染色で陽性を示す rhabdoid cell であった（**Fig. 4b**）．上皮マーカーの cytokeratin は陰性だったが，多くの腫瘍細胞が上皮膜抗原（epithelial membrane antigen：EMA）陽性であった（**Fig. 4c**）．肛門側の小病変はいずれも主病変と同一の組織所見を示す腫瘍であり，主病変と肛門側の小病変に連続性は認められなかった．以上より，gastric carcinoma；poorly differentiated adenocarcinoma，solid type（por1）；pT4（Si）（膵・脾），ly2，v1，INFβ，pm（－），dm（－），n2＋．Gastric carcinoma with rhabdoid features と診断された．

術後経過：術後経過はおおむね良好であったが，2005年4月下旬の腹部CTで肝転移が認められた．胃癌化学療法ガイドラインからは逸脱する

Fig. 4 a：Nuclei of tumor cells are maldistributed partly. The cells are like signet ring cell, but have no mucous. b：Tumor cells are so-called vimentin-stain positive rhabdoid cells. c：Tumor cells are negative for cytokeratin（epithelial marker）but positive for EMA（epithelial membrane antigen）.

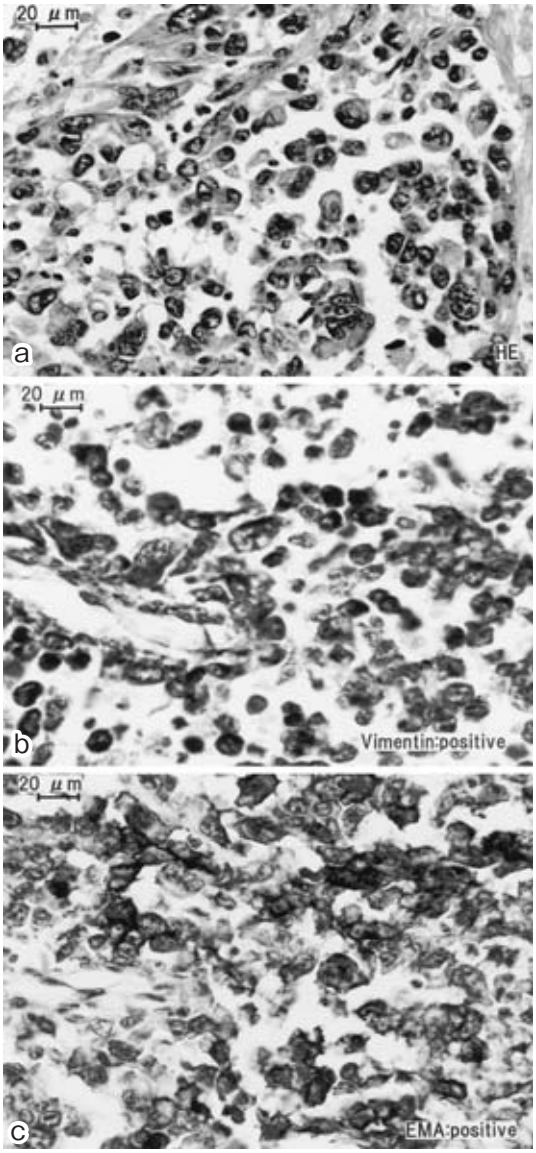

が，全身状態を考慮して5月上旬より5-FU 500 mg/dayを5日間，（CDDP 10mg＋CPT-11 100mg）/body/wを2週間，それぞれ投与した．6月上旬の胸腹部CTでは肺転移巣は縮小していたが肝転移

巣は増大しており，6月中旬より TS-1 内服を開始した．その後，肝・肺転移ともに増大したため，肝動注用リザーバーより MMC 4mg を投与したが，徐々に全身状態が悪化し，7月下旬に永眠された．

考　察

悪性腫瘍の胃転移はまれであり，医学中央雑誌で「胃癌」「壁内転移」をキーワードとして2000年1月より2006年6月までについて検索したところ4例の報告があり，それらの参考文献についても検討した．また，本症例は同一組織像を示す「多発する胃病変」と「巨大な肺病変」が同時に存在し，いずれが原発であるかということも問題であり，病理組織学的に poorly differentiated adenocarcinoma with rhabdoid features と診断されていたので「低分化腺癌」「rhabdoid cell」および「stomach neoplasm」「rhabdoid tumor」をキーワードとして検索し，検討を加えた．

悪性腫瘍の胃転移は胃悪性腫瘍剖検例の約0.3%で，原発臓器としては，膵癌16.2%，肺癌11.6%，肝癌7.9%，食道癌7.0%と報告されている[1]．胃癌の胃壁内転移は非常にまれであり，我々が検索しえた本症例を含む22例について検討を加えた[2)~12)]．

性別は男性に多い傾向であり，年齢は50～60歳代に集中していた．主訴は食欲不振，腹痛，無症状，腹部腫瘤，全身倦怠感，嚥下困難，吐血，体重減少などであった．主病巣の腫瘍径は大きなものが多く，転移巣の腫瘍径は30mm以下の小さいものが多かった．転移巣の個数は大半が1個で，多発転移は本症例を含めて4例のみであった．組織型は tub2，pap，por，sig，内分泌細胞癌であり，特に偏りはなかった．深達度は進行例が多く，リンパ管侵襲は強い傾向がみられた．主病巣の局在，静脈侵襲，リンパ節転移に偏りはなかった．遠隔転移部位は肝，肺であった．予後は生存6例，死亡3例で，一般に不良であると報告されていた（**Table 2**）．

多臓器に同一組織の病変が並存する場合，その原発巣を決定することは時に困難なことがある．胃癌，肺癌などの一般的な腺癌転移症例においては従来原発臓器を決定することは困難であったが，近年 cytokeratin subtype，TTF-1 などのマーカーが開発され，大半の分化型腺癌では免疫染色により原発巣を推定できるようになった．しかし，未分化～低分化癌は組織構築，免疫染色からも原発巣の推定は困難なようである．平井ら[13]は低分化癌の範疇に入る印環細胞型肺癌症例において肺原発腺癌に高い特異性を示すサーファクタントアポプロテイン（SP-A）が他臓器原発の印環細胞癌との鑑別に有用なマーカーとなりうる可能性を述べている．我々の症例において免疫染色を追加した結果，肺生検，胃多発病変のいずれにおいても TTF-1（－），SP-A（－）であり，原発性肺癌・胃転移ではなく原発性胃癌・肺転移であると考えられた．

本症例の腫瘍細胞は分化に乏しく，腫瘍の細胞形態は多様であったが，管腔様構造が見られること，また免疫染色では cytokeratin 陰性であるが EMA 陽性であることから，上皮性腫瘍（por. dif. adenocarcinoma）と考えられた．細胞形態，LCA（Leucocyte common antigen；CD45）陰性であることから術前に疑っていた Lymphoma は否定的であった．また，本症例では rhabdoid cell が認められた．rhabdoid cell とは核が偏在し，好酸性の広い細胞質を持つ細胞のことであり，細胞質には vimentin などの中間径フィラメントが豊富に認められ，粘液は持たないという特徴がある．Rabdoid cell は形態が横紋筋肉腫（rhabdomyosarcoma）の腫瘍細胞に似ているので rhabdoid cell と呼ばれている．太田ら[14]によると，rhabdoid tumor は臨床的には①腎原発の malignant rhabdoid tumor of the kidney，②腎臓以外から発生する extrarenal malignant rhabdoid tumor，③中枢神経系に発生する atypical teratoid/rhabdoid tumor，④ composite extrarenal rhabdoid tumor，⑤ pseudorhabdoid あるいは mimicking tumor に大別される．本来 rhabdoid tumor は4～5歳以下に多いが，成人でも④⑤に含まれる多数の報告が見られる．また，成人の carcinoma，sarcoma などの中に rhabdoid tumor 類似の封入体を細胞質内に認める症例を rhabdoid tumor として報告されている

Table 2 Reported cases of gastric cancer with metastasis to the gastric wall

					Primary tumors								Metastatic tumors				
Author	Year	Age	Sex	Symptom	Location	Size (mm)	Macroscopic type	Histology	Depth	ly	v	n	Number	Size (mm)	Macroscopic type	Distant metastasis	Prognosis
Kato[2]	1984	63	M	abdominal pain	L	60×55	type 5	tub2 > muc	mp	2	0	0	1	?	?	none	alive
Shiozaki[3]	1987	80	F	?	L	52×48	type 2	tub2	ss	1	0	1	1	3	?	?	?
Shiozaki[3]	1987	65	M	?	M	150×110	type 3	por	si	2	1	2	1	5	?	?	?
Shiozaki[3]	1987	43	M	?	U	40×25	type 2	pap	si	1	0	3	1	17×12	?	?	?
Shiozaki[3]	1987	55	M	?	M	80×60	type 4	tub2	ss	1	0	2	1	16×14	?	?	?
Shiozaki[3]	1987	50	M	?	M	62×58	type 3	tub2	si	2	0	0	1	24×21	?	?	?
Shiozaki[3]	1987	59	M	?	L	65×50	type 4	tub2	se	2	1	3	1	7×4	?	?	?
Shiozaki[3]	1987	56	F	?	U	40×15	type 3	tub2	se	1	1	1	1	12×7	?	?	?
Shiozaki[3]	1987	65	M	?	M	60×40	type 3	sig	ss	2	0	3	1	3	?	?	?
Shiozaki[3]	1987	52	M	?	M	85×60	type 2	por	se	2	1	3	1	15×12	?	?	?
Shiozaki[3]	1987	60	F	?	U	100×85	type 4	sig	si	1	0	0	1	11×9	?	?	?
Shiozaki[3]	1987	52	F	hematoemesis	U	70×45	IIc adv	por	se	2	1	1	9	＊1	SMT-like	?	?
Momose[10]	1987	50	F	none	M	?	IIc	sig	sm	1	0	?	1	?	SMT-like	?	?
Inoue[4]	1989	60	M	abdominal tumor, anorexia	M	20×20	type 1	pap-tub, por	sm	2	0	2	1	95×95×80	SMT-like	liver	dead
Tsuburaya[5]	1992	68	F	dysphagia	L	?	type 2	pap.	se	3	0	2	1	30×25×28	SMT-like	liver	dead
Yoshimoto[11]	1999	58	M	none	?	?	?	tub2, por1	sm	0	2	1	1	?	?	liver	alive
Asada[6]	2000	80	F	anorexia	ML	?	IIa + IIc	por1 > tub2	se	3	0	1	6	?	SMT-like	none	alive
Asai[12]	2000	75	F	none	U	?	IIb	tub2, por	sm	?	?	?	multiple	5	SMT-like	none	?
Murakami[7]	2003	68	M	abdominal pain	U	?	type 3	por, tub1	se	3	2	1	1	9×8	Ulceration	none	alive
Shimoyama[8]	2004	63	M	none	L	60×40	type 3	pap	ss	3	3	0	3	＊2	type 1	liver	alive
Yoshikawa[9]	2005	58	F	anorexia	L	33×22	type 2	ECC > tub2	ss	3	2	3	1	20×18×13	SMT-like	none	alive
Our Case		54	M	anorexia, weight loss	U	165×110	type 1	por1	si	2	1	2	6	＊3	SMT-like	lung, liver	dead

＊1 18×14, 5×3, 10×6, 14×9, 13×10, 16×12, 12×11, 5×5, 9×8　＊2 60×40×27, 55×55×20, 25×25×10　＊3 55×50, 35×35, 29×29, 22×10, 20×15, 15×10

可能性があるという．いずれも高悪性度の腫瘍であり，Ueyama ら[15]によると vimentin 染色陽性の胃癌は vimentin 染色陰性の胃癌に比べて明らかに予後不良であるとされている．山口ら[16]は「Rhabdoid feature を呈した低分化結腸癌の1例」を，Nafussi ら[17]は rhabdoid tumor の特徴を持った小腸癌・膵臓癌症例を報告しているが，いずれも3か月以内に死亡しており予後不良であった．また，rhabdoid cell は Lymphoma には見られないとされている．金子ら[18]は肺移転を伴う胃癌（出血性2型腫瘍，壁内転移なし）症例を報告しており，その病理像は我々の症例と酷似している．英文の rhabdoid feature を示した胃癌症例報告は Leong ら[19]，Read ら[20]，Rivera-Hueto ら[21]，Pinto ら[22]，4例の報告を見るのみである．これらの報告の年齢は59歳から73歳，男性2例，女性2例で，早期胃癌も含まれているが3〜6か月で原病死しており，本邦同様に予後不良であった．

本症例は非常にまれな胃癌の壁内多発転移を認めた．壁内転移とは胃の原発巣が粘膜下層や漿膜下層の豊富なリンパ管網や静脈網を通じて原発巣と離れた粘膜下や漿膜下に転移巣を形成すると定義されており，原発巣と転移巣は病理組織学的に同一であり，病巣間に連続性がないものとされている[4]．本症例でも肛門側の多発小病変はいずれも穹隆部の主病変と同一の組織所見を示す腫瘍であり，主病変と肛門側の小病変に連続性は認められず，壁内転移と考えられた．

本症例は病理組織学的に同一な巨大な肺病変，多発する胃病変が同時に存在した．胃内視鏡検査では穹隆部に1型胃癌（上皮性，原発と考えられる）があり，その肛門側には中央に潰瘍を認める粘膜下腫瘍が多発しており，形態学的には前者は胃原発上皮性腫瘍，後者は胃粘膜下腫瘍（転移巣）と考えられた．本症例が原発性肺癌の胃転移と考えると，穹隆部の腫瘤は内視鏡写真（**Fig. 1a**）でも分かるように形態学的に上皮性病変であり，また他の病変に比べて飛びぬけて大きいことなど，肺癌の胃多発転移とすると無理があり，やはり胃癌の壁内転移，肺転移と考えるのが妥当であろう．切除標本は中央が崩れているが，手術操作によるものと考えられた．

本症例は術前に胃癌 stage IV（肺転移），胃粘膜下腫瘍（悪性リンパ腫疑い）合併と診断していたが，病理組織学的検査（免疫染色（SP-A，TTF-1））などを行った結果，原発性胃癌，肺および多発胃壁内転移と考えられた．

稿を終えるに当たり，病理組織学的診断においてご指導いただいた川崎医科大学病理学教室教授濱崎周次先生，当院病理科木村雄二先生に深謝いたします．

なお，本論文の要旨は第61回日本消化器外科学会定期学術総会（2006年7月，横浜）で発表した．

文　献

1) Davis HL, Zollinger RW：Metastatic melanoma of stomach. Am J Surg **99**：94—96, 1960
2) 加藤岳人，秋田幸彦，七野滋彦ほか：興味ある胃壁内転移を呈し再手術を要した胃癌の1例．八千代病紀　**4**：37—40, 1984
3) 塩崎哲三，卜部元道，前川勝次郎ほか：多数の胃壁内転移巣を有した噴門部癌の1例．Prog Dig Endosc **30**：279—283, 1987
4) 井上慎吾，関川敬義，松木　啓ほか：胃壁内転移が巨大な粘膜下腫瘍様所見を呈した粘膜下進展胃癌の1例．日消外会誌　**22**：2437—2440, 1989
5) 円谷　彰，野口芳一，牧野達郎ほか：残胃の壁内に胃癌の転移再発をみた1症例．外科　**54**：527—530, 1992
6) 浅田康行，宗本義則，藤沢克憲ほか：壁内転移によって多発性粘膜下腫瘍の形態を示した胃癌の1例．Gastroenterol Endosc **42**：266—270, 2000
7) 村上　望，北川　晋，足立　厳ほか：活動性胃潰瘍の像を呈する壁内転移を認めた胃癌の1例．外科　**65**：1725—1728, 2003
8) 下山雅朗，河内保之，永橋昌幸ほか：残胃に壁内転移をきたした胃癌の1例．日臨外会誌　**65**：385—389, 2004
9) 吉川貴己，安藤耕平，正津晶子ほか：筋層を主座とする壁内転移を来たした胃内分泌細胞癌の1例．日消外会誌　**38**：141—146, 2005
10) 百瀬英可，生越喬二，津久井優ほか：壁内転移をきたした sm 胃癌の1例．日消誌　**84**：960, 1987
11) 吉本勝博，高村博之，野手雅幸ほか：胃壁内転移を伴う AFP 産生 sm 胃癌の1例．北陸外会誌　**18**：71, 1999
12) 浅井昌樹，稲村俊明，西澤雅彦ほか：胃壁内に広範囲かつ多発性の転移を認めた早期胃癌の1例．日内会関東誌：31，2000
13) 平井利和，上吉原光宏，川島　修ほか：印鑑細胞型肺腺癌の1手術例．肺癌　**35**：955—959, 1995
14) 太田　茂，成田　努，鈴木淳史ほか：Rhabdoid tumor—基礎研究の最新知見．小児外科　**34**：440—445, 2002
15) Ueyama T, Nagai E, Yao T et al：Vimentin-

positive gastric carcinomas with rhabdoid features. Am J Surg Pathol **17**：813—819, 1993
16) 山口　倫，藤木　啓，赤木由人ほか：Rhabdoid feature を呈した低分化結腸癌の1例．診断病理 **23**：124—127, 2006
17) Al-Nafussi A, O'Donnell M：Poorly differentiated adenocarcinoma with extensive rhabdoid differentiation：clincopathological features of two cases arising in the gastrointestinal tract. Pathol Int **49**：160—163, 1999
18) 金子隆子，佐藤勝久，佐田　博ほか：rhabdoid cell の増生を伴った胃未分化癌の一例．日臨細胞会誌 **31**：820, 1992
19) Leong FJW-M, Leong AS-Y：Malignant rhabdoid tumor in adults—heterogeneous tumors with a unique morphological phenotype. Pathol Res Pract **192**：796—807, 1996
20) Read HS, Webb JN, Macintyre IMC：Malignant rhabdoid tumor of stomach. Histopathology **29**：474—477, 1996
21) Rivera-Hueto F, Rios-Martin JJ, Dominguez-Triano R et al：Early gastric stump carcinoma with rhabdoid features. Case report. Pathol Res Pract **195**：841—846, 1999
22) Pinto JA, Gonzales Alfonso JE, Gonzalez L et al：Well differentiated gastric adenocarcinoma with rhabdoid areas：a case report with immunohistochemical analysis. Pathol Res Pract **193**：801—805, 1997

A Case of Gastric Cancer with Rhabdoid Features and Multiple Gastric Wall Metastases

Ryouichi Katsube, Yoshikazu Akura, Takamasa Matsumoto,
Nobutaka Murashima and Shin-ya Gomi
Department of Surgery, Kurashiki Seijinbyou Center Hospital

We report a very rare case of gastric cancer with multiple metastases to the gastric wall and review similar case reports. A 54-year-old man, suffering from appetite-loss and weight-loss and diagnosed with gastric cancer, was transported to our hospital due to active bleeding from gastric cancer. Preoperative examination showed direct invasion of the pancreas and spleen and pulmonary metastasis. We conducted total gastrectomy with cholecystectomy, splenectomy and pancreatic body and tail resection to control bleeding and Roux-en-Y reconstruction. The main lesion was located in the gastric fornix and diagnosed pathologically as por1, si, ly2, v1, pm (−), dm (−), n2. Multiple lesions in the anal side apart from the main lesion were diagnosed as the same as the main lesion and having no consecutiveness with the main lesion. The definitive pathological and clinical diagnosis was metastases from gastric cancer. In general, cases of gastric cancer with multiple metastases in the gastric wall have a poor prognosis. Our patient suffered liver metastases a month after surgery and despite chemotherapy, liver and lung metastases grew and killed him 4 months after surgery. Case reports of gastric cancer with multiple metastases to the gastric wall are rare and there is usually only one metastatic lesion.

Key words：gastric cancer, multiple metastases to gastric wall, rhabdoid cell

〔Jpn J Gastroenterol Surg 41：57—63, 2008〕

Reprint requests：Ryouichi Katsube　Department of Surgery, Kurashiki Seijinbyou Center Hospital
250 Bakurocho, Kurashiki, 710-8522 JAPAN

Accepted：June 27, 2007

©2008 The Japanese Society of Gastroenterological Surgery　Journal Web Site：http://www.jsgs.or.jp/journal/