日消外会誌　41（1）：64～69，2008年

症例報告

術前化学療法が奏効したAFP産生胃癌の1例

徳島赤十字病院外科

湯浅　康弘　　沖津　　宏　　山村　陽子
滝沢　宏光　　石倉　久嗣　　一森　敏弘
石川　正志　　木村　　秀　　阪田　章聖

症例は66歳の男性で，慢性B型肝炎のため経過観察中，2006年2月，#12腹腔内リンパ節腫大を指摘され，内視鏡検査で胃噴門直下に4cm大の1型腫瘍を認め乳頭状腺癌と診断された．腫瘍マーカーはAlpha-fetoprotein（以下，AFP）が333ng/mlと高値であった．T2N3M0：stage IVの診断で化学療法を行った．TS-1（120mg/日）をday 1～14，day1およびday8にDocetaxel（60mg/日），CDDP（10mg/日）をday1～5，8～12に経静脈投与した．画像上PRが得られ，AFP値も45ng/mlと低下し，胃全摘を行った．病理組織学的診断では原発巣に癌の遺残はなく，郭清リンパ節にもGrade 2の効果が得られた．そのうち，1個にのみ腫瘍の残存を認め，AFP染色陽性であった．TS-1による補助化学療法を3コース施行し，術後14か月経過した現在再発はない．化学療法が奏効したAFP産生胃癌の1例を報告する．

はじめに

Alpha-fetoprotein（以下，AFP）産生胃癌は肝転移やリンパ節転移を来しやすく予後不良な疾患群であると考えられている．今回，我々は傍大動脈リンパ節腫大を伴うAFP産生胃癌に対し化学療法が奏効した1例を経験したので報告する．

症　例

症例：66歳，男性

主訴：体重減少

既往歴：HBs抗原陽性のため，定期経過観察中であった．

現病歴：2006年2月，腹部超音波検査を施行し，#12腹腔内リンパ節腫大を指摘された．腹部CTでは肝腫瘤は指摘できず，肝十二指腸間膜，傍大動脈リンパ節腫大を認めた．上部消化管内視鏡検査で胃噴門部直下に4cm大の1型腫瘤を認め生検でgroupVの診断の後，精査加療目的で当科紹介となった．

現症：身長178cm，体重72kg．眼結膜に貧血黄疸なし．腹部は平坦，軟で理学的所見に特記事項はなかった．

初診時血液検査所見：血液一般検査，生化学検査所見に異常所見はなかった．腫瘍マーカーはAFPが333ng/mlと上昇していた．

腹部造影CT所見：#12，#16b1リンパ節腫大を認めた．肝臓に腫瘤性病変は認めなかった（**Fig. 1a**）．

腹部造影MRI所見：CTと同様にリンパ節腫大を認め，肝臓に腫瘍性病変も認めなかった．

上部消化管内視鏡検査所見：胃噴門直下に4cm大の1型腫瘤を認めた（**Fig. 2a**）．生検でpapillary adenocarcinomaの診断を得た（**Fig. 3a**）．

上部消化管透視検査：噴門部直下に約4cm大の腫瘤を認めた．

以上より，噴門部進行胃癌，1型，4×3cm，T2，N3，M0，stage IVと診断した．根治切除は困難と考え，術前化学療法を選択した．Regimenは**Fig. 4**のごとくでTS-1/CDDP/TXT療法を行った．血液毒性はGrade 1であったもののGrade 3の悪心が出現したため化学療法開始後12日目で中止した．

＜2007年6月27日受理＞別刷請求先：湯浅　康弘
〒773-8502　小松島市小松島町字井利ノ口103　徳島赤十字病院

Fig. 1 a：Enhanced computed tomography（CT）of the abdomen showed lymph nodes swelling in hepatoduodenal structure, and we accepted para aorta adenopathy. b：The lymph nodes swelling were deduced after chemotherapy.

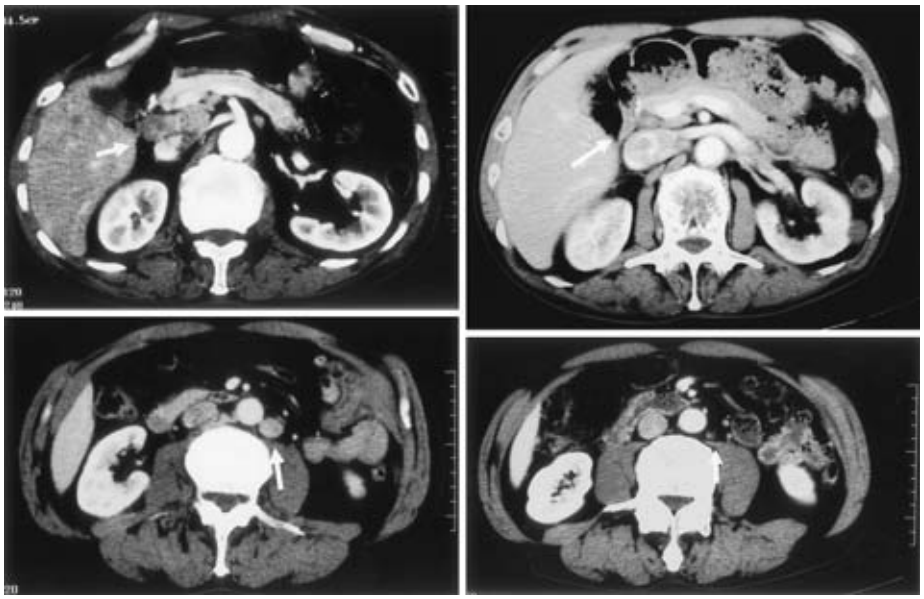

化学療法後の画像検査所見：化学療法開始後22日目の腹部造影CTで腫大リンパ節は#12，#16b1ともPRが得られ，それぞれ60%，91%の縮小率であった（**Fig. 1b**）．同23日目の内視鏡検査で原発巣は1.5×1cm大に縮小（縮小率87.5%）した（**Fig. 2b**）．

手術所見：化学療法開始後30日目に手術を行った．腹部正中切開で開腹，#16リンパ節を検索するも腫大はなかった．しかし，肝十二指腸間膜リンパ節は腫大し，瘢痕様の硬化を認めた．これらの郭清を伴う胃全摘術を行った．術後経過は良好で第13病日軽快退院した．術後TS-1単剤による補助療法を3クール施行し術後14か月以上経過した現在，画像上再発徴候はなくAFPも基準値範囲内である．

切除標本所見：胃癌取扱い規約による肉眼分類は，U，2型，15×12mm，T2（MP），N3，H0，P0，M0，stage IVであった（**Fig. 5**）．

病理組織学的検査所見：原発巣は癌組織の遺残はなく組織学的にGrade 3の治療効果が得られた（**Fig. 3b**）．また，郭清リンパ節のうち，#12および#16b1リンパ節は瘢痕化し癌の遺残はなく，#7リンパ節の1/7個のみ癌組織の残存を認めたがGrade 2の効果が得られた．また，これらはAFP染色で陽性であり，病理組織学的にもAFP産生胃癌のリンパ節転移と診断した（**Fig. 3c**）．

考　察

AFP産生胃癌は1970年にBourreilleら[1]の報告以来，予後不良の悪性腫瘍として知られている．AFP産生胃癌を定義する明確な基準は定められていないが，過去の報告例をもとにすると，術前から血清AFPが高値で胃癌の消長と相関を示し，免疫組織学的に癌細胞でAFP産生を確認できたものをAFP産生胃癌としている[2]．その頻度は全胃癌の2～9%程度[3]でChangら[4]はAFP胃癌の特徴として進行症例が多いことを挙げている．本例においても発見時にはすでに広汎なリンパ節転移を認めていた．

一方，AFP産生胃癌は早期から肝臓に転移しやすく，同時性，異時性を合わせると約60～70%と陽性率が高い[5]．また，平均生存期間は7.3か月[6]～13.5か月[7]と報告され予後規定因子でもあること

Fig. 2　a：We showed a type 1 tumor right under stomach cardia. b：The tumor was reduced.

Fig. 3　a：We showed papillary adenocarcinoma in biopsy in preoperative endoscopic examination (HE. ×40). b：CR was obtained histopathologically in the primary lesion (HE. ×10). c：As for the metastasis lymph gland, AFP Alphafoetoprotein coloring was positive, which an effect of grade 2 was obtained (×40).

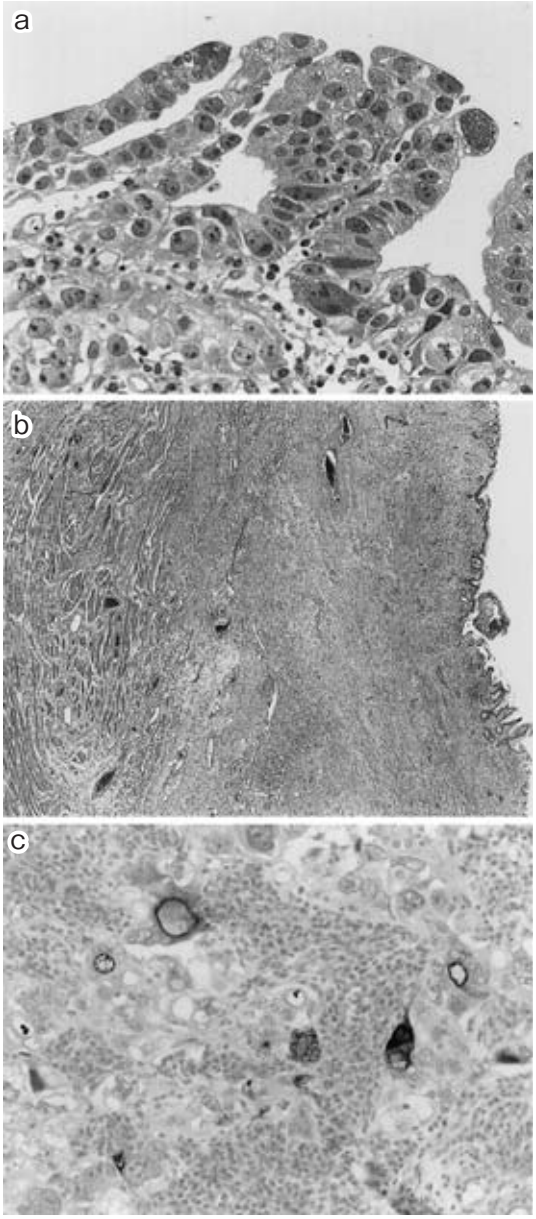

から積極的な肝転移の検索が必要である．HBs抗原陽性とのことで，当初原発性肝癌によるAFP上昇も考え，造影CT，MRI，腫瘍シンチなども行ったが肝腫瘤は同定できず，臨床的に前述のAFP産生腫瘍に合致したため，AFP産生胃癌に矛盾しないと考えた．

一方，治療に関し特にリンパ節転移や肝転移の陽性率が高いため，外科切除以外の補助療法が重要である．本例でも発見時に肝転移は認めなかったもののStageIVであり，全身化学療法を行った．

AFP産生胃癌では一般的に化学療法に対する感受性は高いとされており，さまざまな使用薬剤・使用経路による報告がなされているが標準的なregimenは確立されていない．過去の報告例をみるとAFP産生胃癌に対するTS-1を用いた化学療法の本邦報告例は単剤がほとんどで，併用療法に関しCDDPを用いた報告が散見されるのみ

Fig. 4 The clinical course of the patient

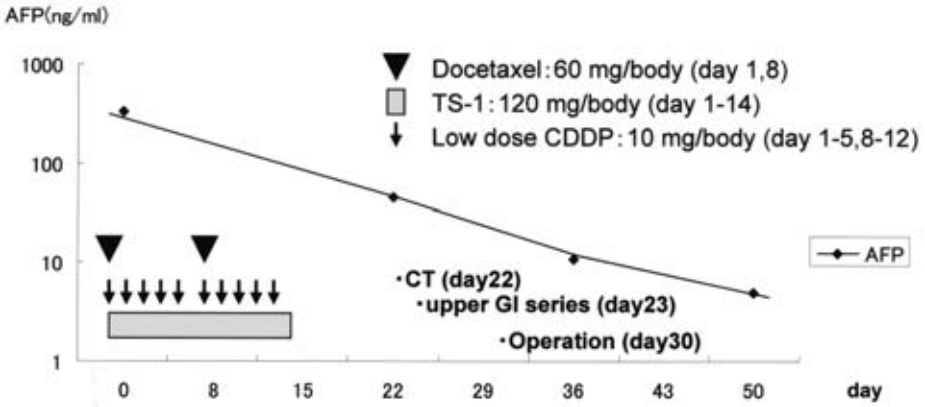

Fig. 5 The macroscopic appearance of resected specimen. The tumor showed type 2 right beneath gastric cardia.

である[8].

一方，進行再発胃癌に対する化学療法について近年 TS-1 を key drug としてさまざまな併用療法が検討されており，TS-1/CDDP 療法の奏効率 76.2%[9]，TS-1/TXT の奏効率 71.4%[10]といずれも高い奏効率が報告されている．AFP 産生胃癌に対する Taxan 系薬剤を用いた報告例は，我々が 1995 年から 2007 年 3 月までに「AFP 産生胃癌」，「化学療法」をキーワードとして医学中央雑誌で検索したかぎり我々の報告例が第 1 例目である．

Docetaxel は微小管の重合促進脱重合阻害作用により，細胞周期 G_2/M 期に阻害作用を有し，他剤と交叉耐性のない期待される薬剤で，単剤でも進行・再発胃癌に対する後期第 2 相試験での奏効率は 23.7% と報告されている[11)12)].

本例では biochemical modulation を期待して TS-1 と CDDP を併用した．一方，Docetaxel を追加した理由として，前述の通り抗腫瘍機序が異なり，単剤でも効果が証明されていること，5-FU 系薬剤との組み合わせにより，相乗効果が認められていることが挙げられる[13)14)].

今回，Takayama ら[15]の報告をもとに比較的高用量での dose 設定となった．結果 Grade 3 の悪心を認め 2 週間で中止せざるをえなかった．画像や AFP 値で著明な抗腫瘍効果が確認でき，dose を変更して継続治療することが妥当と考えたが，外科的切除を希望されたため手術を行った．結果的に原発巣は pCR が得られ，転移リンパ節にも Grade 2 の効果が得られた．今後，本治療が AFP 産生胃癌に対し有効な治療法となりえると考えたが，一方で副作用軽減のため投与量に関しては検討する必要がある．TS-1 単剤による補助療法を行ったがやはり Grade 2 までの悪心が出現したため 3 コースで中止した．術後 14 か月以上経過した現在も再発徴候は認めていない．今後も引き続き長期的な経過観察が必要である．

稿を終えるにあたり，ご協力を頂いた徳島赤十字病院病理，藤井義幸先生に深謝する．

文　献

1) Bourreille J, Metayer P, Sauger F et al：Existence d'alpha-foeto proteine au cours d'um cancer secondaire du foie d'origine gastrique. Presse Med **78**：1277―1278, 1970
2) 高橋　豊，北村徳治，沢口　潔ほか：AFP産生胃癌における肝転移に対する臨床病理学的検討．日消外会誌　**16**：395, 1983
3) 村上義昭，大東誠司，河毛伸夫ほか：α-fetoprotein（AFP）産生胃癌の1例―本邦報告114例の検討―．広島医　**38**：1204―1208, 1985
4) Chang YC, Nagasue N, Abe S et al：Comparison between the Clinicopathological features of AFP-positive and AFP-negative gastric cancers. Am J Gastroenterol **87**：321―325, 1992
5) 国枝克行，佐治重豊，川口順敬ほか：血清Alphafetoprotein陽性胃癌の臨床病理学的特徴と増殖活性，基底膜形成に関する検討．日消外会誌 **30**：2231―2238, 1997
6) 西尾幸男，裏川公章，中本光春ほか：αfetoprotein（AFP）産生胃癌9例の検討．日臨外医会誌　**50**：1176―1180, 1989
7) 小林泰三，広瀬和郎，新本修一ほか：TAEが著効したAFP産生肝転移再発の1例．癌と化療 **23**：1705―1708, 1996
8) 平田大三郎，岡信秀治，久賀祥男ほか：TS-1/CDDP併用化学療法が著効した多発肝転移をともなうAFP産生胃癌の1例．日消誌　**102**：1523―1528, 2005
9) Ohtsu A, Boku N, Nagashima F et al：A phase I/II study of S-1 plus cisplatin（CDDP）in patients（pts.）with advanced gastric cancer（AGC）. Proc ASCO **20**：165a, 2001
10) Yoshida K, Hirabayashi N, Toge T et al：Phase Istudy of combination therapy with S-1 and docetaxel（TXT）for advanced or recurrent gastric cancer. Anticancer Res **24**：1843―1851, 2004
11) 田口鐵男，坂田　優，金丸龍之介ほか：進行・再発胃癌に対するRP56976（Docetaxel）後期第II相臨床試験：多施設共同研究（Aグループ）．癌と化療　**25**：1915―1924, 1998
12) 磨伊正義，坂田　優，金丸龍之介ほか：進行・再発胃癌に対するRP56976（Docetaxel）後期第II相臨床試験：多施設共同研究（Bグループ）．癌と化療　**26**：487―496, 1999
13) Ajani JA：Docetaxel in combination for gastric cancer. Gastric Cancer **5**：31―34, 2002
14) Takahashi I, Emi Y, Kakeji Y et al：Increaced antitumor activity in combined treatment TS-1 and docetaxel. Oncology **68**：130―137, 2005
15) Takayama T, Sato Y, Okamoto T et al：Phase I/II study of docetaxel, CDDP and S-1 in unresectable advanced gastric cancer. J Clin Oncol **23**：2005

A Case of AFP Producing Gastric Cancer which responded to Pre-Operative Chemotherapy

Yasuhiro Yuasa, Hiroshi Okitsu, Yoko Yamamura,
Hiromitsu Takizawa, Hisashi Ishikura, Toshihiro Ichimori,
Masashi Ishikawa, Suguru Kimura and Akihiro Sakata
Department of Surgery, Tokushima Red Cross Hospital

A 66-year-old man followed up for chronic hepatitis B was found in Ultrasonography to have intraabdominal lymphadenopathy in February 2006. Autoscopy showed a 4cm type 1 mass beneath the gastric cardia, which proved to be papillary adenocarcinoma. The tumor marker AFP was 333ng/ml. We began chemotherapy based on a diagnosis of stage IV T2N3M0. The regimen was 60mg of intravenous Docetaxel（TXT）once a week, plus oral of TS-1 120mg/day and low-dose cisplatin（CDDP）at 10mg/day 5 days/week for 2 weeks. PR was attained in imaging, and AFP dropped to 45ng/ml. We conducted total gastrectomy. For the primary lesion, CR was obtained histopathologically and Grade 2 was attained in the lymph gland. Only one tumor was evident in the lymph gland, and AFP coloring was positive. We conducted adjuvant chemotherapy with TS-1 for 3 courses. The man remains without recurrence for 14 months.

Key words：AFP producing gastric cancer, lymph node metastasis, chemotherapy

〔Jpn J Gastroenterol Surg 41：64—69, 2008〕

Reprint requests：Yasuhiro Yuasa Department of Surgery, Tokushima Red Cross Hospital
103 Irinokuchi, Komatsushima-cho, Komatsushima, 773-8502 JAPAN

Accepted：June 27, 2007

©2008 The Japanese Society of Gastroenterological Surgery Journal Web Site：http://www.jsgs.or.jp/journal/