日消外会誌　41（1）：70～75，2008年

症例報告

胃切除および補助化学療法により術後2年以上生存した胃小細胞癌の2例

姫路中央病院胃腸科外科

中山　洋　石田　康彦　宗友　良憲　向井　晃太
大山　直雄　平山　隆則　岡島　邦雄

全胃癌中0.06～0.2％と極めてまれな胃小細胞癌2例を報告する．症例1は63歳の男性で，MU，post，cType 3，cT3（SE），cN0，cH0，cP0，cM0，cStage IIにてD2胃全摘術，Roux-en-Y再建を施行し，pT3（SE），pN1｛No.3（2/10）｝，INFβ，int，ly0，v0，fStage IIIAであった．症例2は64歳の男性で，L，post，cType 2，cT3（SE），cN0，cH0，cP0，cM0，cStage IIにて幽門側胃切除術，D2リンパ節郭清，Roux-en-Y再建を施行し，pT3（SE），INFα，med，ly1，v1，PN2，fStage IIIBであった．症例1は術後2年2か月目で再発死，症例2はTS-1の3年長期投与後，術後3年10か月現在無再発生存中である．胃小細胞癌に対する治療として，積極的な胃切除とリンパ節郭清および長期補助化学療法の有効性が示唆された．

はじめに

胃小細胞癌は全胃癌中0.06～0.2％と極めてまれである[1]．肉眼的に明瞭な周堤をもつ潰瘍性病変が特徴で[2]，生検による診断率は低くしばしば低分化型腺癌や低分化型扁平上皮癌などと診断される[3]．報告例も少ないため今まで確立された治療法はなく，予後は非常に不良で1年以内に約70％が死亡する．今回，我々は胃小細胞癌の根治切除2例を経験したので，文献的考察を加えて報告する．

症　例

患者1：63歳，男性

主訴：上腹部違和感，体重減少

現病歴：平成15年4月初旬より上腹部違和感，体重減少が出現し，5月当院受診．胃内視鏡検査にて，胃上部から中部後壁に潰瘍性病変を認め，生検でGroup V（低分化腺癌）であり，手術目的にて入院となった．

既往歴：昭和38年急性虫垂炎にて手術，昭和60年尿路結石．

家族歴：母に胃癌，兄に肝癌，肺癌あり．

入院時現症：身長166.5cm，体重76.5kg，眼瞼結膜に貧血，黄疸なし．頸部リンパ節触知せず，腹部は平坦・軟であった．

入院時検査成績：WBC 9,200/mmと軽度上昇，GOT 39IU/*l*，ALP 643IU/*l*と軽度肝機能異常あり．腫瘍マーカーはCEA 14.1ng/ml，CA19-9 40.4U/mlと軽度上昇していた．

胃内視鏡検査所見：胃体上部から中部後壁に一部周堤の崩れた巨大な3型病変を認めた．当院の生検結果でも低分化型腺癌の診断であった．

腹部超音波検査，腹部CT所見：肝転移，リンパ節転移，腹水はなかった．

以上より，胃体上中部後壁の胃癌MU，post，cType 3，cT3（SE），cN0，cH0，cP0，cM0，cStage IIと診断し，平成15年6月，胃全摘術，D2リンパ節郭清術，Roux-en-Y再建を施行した．

手術所見：sType 3，sT3（SE），sN1，sH0，sP0，cM0，sStage IIIAであった．

切除標本肉眼検査所見：胃体上中部後壁に大きさ70×48mmの3型病変を認めた（**Fig. 1**）．

病理組織学的検査所見：HE染色ではN/C比の高い小型の類円形細胞が胞巣状，索状に配列し，小細胞癌が疑われた．免疫染色では

＜2007年6月27日受理＞別刷請求先：中山　洋
〒672-8501　姫路市飾磨区三宅2―36　姫路中央病院胃腸科外科

Fig. 1 Macroscopic finding of the resected specimen showed a Type 3 lesion with relatively raised margin.

chromogranin-A（−），synaptophysin（+），CK 7（+），TTF-1（+），CD 56（+），PGP 9.5（+），CK20（−）であり，小細胞癌と診断した（**Fig. 2**）．pT3（SE），pN1｛No.3（2/10）｝，INFβ，int，ly0，v0，fStage IIIA であった．

術後経過：術後合併症は認めなかった．術後26日目より補助化学療法として，UFT 400mg/body連日投与を1年間施行した．術後2年1か月目，多発性肺転移・肝転移が出現し1か月後癌死した．

患者2：64歳，男性

主訴：腹部膨満感，嘔気

現病歴：平成15年6月下旬より腹部膨満感，嘔気が出現し，近医にて胃内視鏡検査を受け，幽門前庭部に潰瘍性病変を認めたため7月当院入院となった．

既往歴：平成6年より糖尿病にて内服治療中である．

家族歴：母，兄に胃癌あり．

入院時現症：身長156.0cm，体重51.5kg．眼瞼結膜に貧血，黄疸なし．表在リンパ節触知せず．上腹部やや右側に手拳大，弾性硬で可動性のある腫瘤を触れ，同部に圧痛を認めた．

入院時検査成績：WBC 11,200/mmと軽度上昇，生化学検査に異常なく，腫瘍マーカーも正常範囲内であった．

胃内視鏡検査所見：幽門前庭部後壁に約半周性

Fig. 2 A：Microscopic finding showed small anaplastic cells with large nucleocytoplasmic ratio and arranged solid pattern. B, C：Some of the tumor cells had pseudo-rossette structures and trabecular disposition.

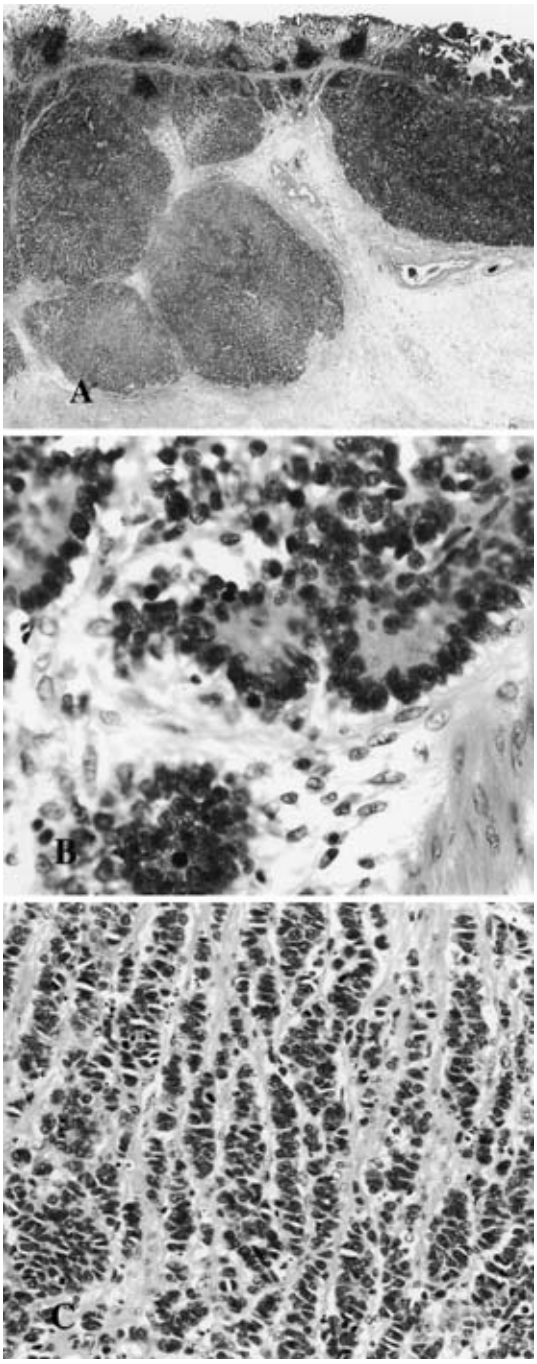

Fig. 3　Macroscopic finding of the resected specimen showed a Type 2 lesion with demarcated and raised margin covered with normal mucosa.



の巨大な2型病変を認めた．生検で小細胞癌を疑ったため，免疫染色を施行し，AE1/AE3(+)，LCA（−），NSE（+），Chromogranin-A（+）であったが，未分化癌か小細胞癌かの鑑別は困難であった．

腹部超音波検査，腹部CT所見：肝転移，リンパ節転移や腹水はなかった．

以上より，幽門前底部後壁の胃癌L，post，cType 2，cT3（SE），cN0，cH0，cP0，cM0，cStage IIと診断し，平成15年7月，幽門側胃切除術，D2リンパ節郭清術，Roux-en-Y再建を施行した．

手術所見：sType 2，sT3（SE），sN2，sH0，sP0，CY0，cM0，sStage IIIBであった．

切除標本肉眼検査所見：幽門前庭部後壁に60×50mmの2型病変を認めた．周堤は粘膜下腫瘤様に隆起していた（**Fig. 3**）．

病理組織学的検査所見：HE染色では，症例1と同様に小型の類円形細胞の増殖があり，分化傾向は乏しく腺腔形成は認めないが，辺縁部ではカルチノイド様の所見もみられ，小細胞癌が疑われた．免疫染色ではNSE（+），chromogranin-A（+），synaptophysin(+)，CD56(+)，p53(+)，MIB-1（+），AE1/AE3（−），LCA（−）であり小細胞癌と診断した（**Fig. 4**）．pT3（SE），INFα，med，ly1，v1，pN2｛No.4d（1/3），5（1/1），6（2/5），8a（1/1）｝，fStage IIIBであった．

Fig. 4　A：Microscopic finding showed small anaplastic cells with large nucleocytoplasmic ratio and arranged solid pattern. B：Some of the tumor cells had trabecular disposition.

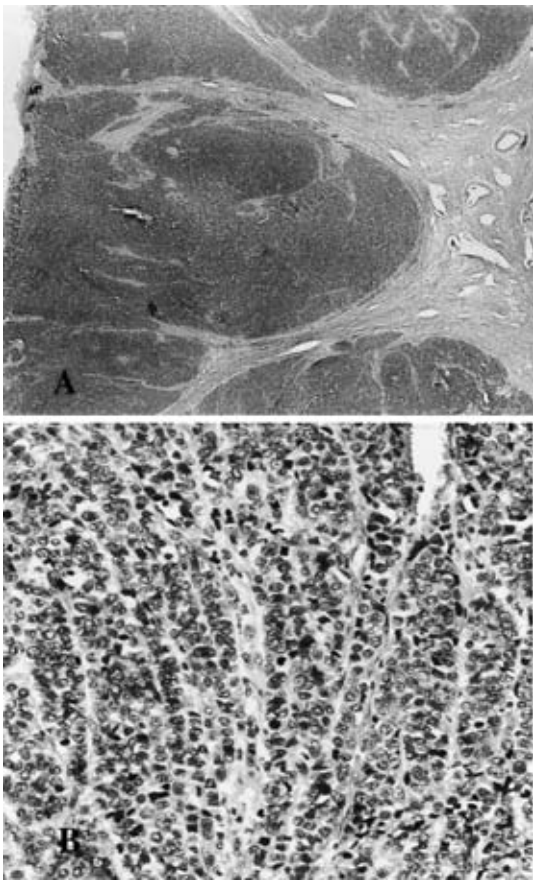

術後経過：術後合併症は認めなかった．術後23日目より補助化学療法としてTS-1 100mg/bodyを開始し，術後3年間継続した．平成19年5月現在の術後3年10か月目，無再発生存中である．

考　察

小細胞癌は，唾液腺，肺，膵臓，食道，胃，小腸などの前腸由来臓器にみられる．頻度は，肺では全肺癌中約12%であるが，唾液腺では3.5%，食道1.7%，膵臓1.4%と比較的まれである．胃では全胃癌中0.06〜0.2%と極めてまれである[1]．

医学中央雑誌にて，1990年から2005年まで「胃

癌」,「小細胞癌」をキーワードとして検索したかぎり，胃小細胞癌の本邦報告例中，治療法や予後まで記載のあったのは自験例を含め43例であった．これらの43例を検討すると，平均年齢は66.1歳，男女比は約6：1で男性に多かった．腫瘍主占居部位は胃癌と同様にM，L領域に比較的多いが，肉眼型では胃癌と比較して，2型が41％と多いのが特徴である．この理由は，小細胞癌が粘膜深部から粘膜下層を主座に粘膜下腫瘍様に発育し，ついで隆起部が壊死崩壊し潰瘍を形成するためとされている[2]．自験例2は粘膜下腫瘍様の発育を示した．次に，生検による術前正診率は約18％と低く，低分化腺癌や扁平上皮癌などと診断される症例が多い[3]．自験例も術前生検では，症例1は低分化型腺癌，症例2はHE染色で小細胞癌が疑われ免疫染色が追加されたが確定診断には至らなかった．

組織学的には，HE染色では腫瘍細胞はほぼ均一な小型の類円形を呈し，胞体に乏しく高いN/C比を示し，核はクロマチンに富み，核小体は不明瞭で多数の核分裂像が見られる．この腫瘍細胞が少量の繊維性間質を伴い胞巣状あるいは索状に配列し増殖する所見が特徴的である．診断確定には，鍍銀染色(Grimelius染色，Fontana-Masson染色)で好銀性があること，電子顕微鏡(以下，電顕)で腫瘍細胞内に神経内分泌顆粒があること，免疫染色でchromogranin-Aなどの神経内分泌マーカーが陽性であることが重要である[2)4)]．特に，免疫染色と電顕の比較では，免疫染色でのchromogranin-AやsynaptophisinⅠ細胞陽性率が，電顕所見での内分泌顆粒細胞の陽性率より明らかに高いので[5]，免疫染色が診断に最も有用と考えられる．自験例2では，術前生検の免疫染色で，NSE(＋)，Chromogranin-A(＋)であり小細胞癌を強く疑った．また，摘出標本の組織学的検査で，NSE(＋)，chromogranin-A(＋)，synaptophysin(＋)，CD56(＋)，MIB-1(＋)，AE1/AE3(－)であり小細胞癌と確定診断できた．以上，小細胞癌の確定診断には免疫染色が非常に有用であった．胃小細胞癌の組織型としては，小細胞癌が腫瘍全体を占める純粋型よりも腺癌，扁平上皮癌，印環細胞癌，カルチノイドなどと混在した混合型の方が多い[4]．自験例2においてもカルチノイドとの混合型が疑われた．

Table 1 Spectrum of neuroendocrine neoplasia

Grading concept (gradual increase of molecular abnormality)
(1) typical carcinoid (low-grade)
(2) atypical cartinoid (intermediate-grade)
(3) large cell neuroendocrine carcinoma
(4) small cell carcinema (high-grade)

神経内分泌腫瘍の研究は肺癌において特に進められており，最近の考えかたとしては気管支，肺胞系に存在する内胚葉性の未分化な上皮細胞(stem cell)由来であって，癌化後に各種の上皮細胞由来の形態をとるという考えかたが有力となっている．このstem cellは気管支，肺胞上皮に既存する神経内分泌細胞とは異なるもので，腺癌，扁平上皮癌などの起源にもなるものと考えられており，非腫瘍性多分化能stem cell発生説に相当すると思われる[6)~8)]．さらに，神経内分泌系に分化した細胞は臨床像や組織学的悪性度によりTable 1のように分類され，この中に小細胞癌が含まれている[9]．自験例は2例ともTable 1の(4)に相当する．

胃小細胞癌の治療法についてはいまだ確立したものはない．文献的には，肺，肝転移のない全身状態良好例，出血例，食物摂取障害例に手術療法が選択されている．文献的に検索した43例中，32例に胃切除術が施行され，その内14例に根治的切除術が施行されていた．化学療法としては，肺小細胞癌に準じてCDDP，VP-16を中心とした薬剤が以前は用いられていた[10)11)]．しかし，最近では経口抗癌剤(TS-1やUFTなど)投与例も散見され，最近の抗癌剤投与15例中6例に経口抗癌剤のみが投与されていた．自験例では2例とも根治的胃切除およびD2リンパ節郭清を施行した後，補助化学療法として，症例1はUFT 400mg/bodyを1年間施行，症例2はTS-1 100mg/bodyを術後3年間継続し無再発生存中である．結果として，症例1では，進行度が症例2に比べて進んでいなかったために補助化学療法を術後1年間しか施行せず，2年3か月目で再発死した．以上のことを考

えると，胃小細胞癌に対する補助化学療法は1年以上の長期投与を検討する必要があると思われた．

予後は不良で，1年以内に70%前後が死亡し，2年以上の長期生存例は43例中12例，3年以上生存は5例，5年生存が2例に見られた．これは，早期より脈管浸潤，リンパ管浸潤を来し，診断時すでにリンパ節転移が62%，肝転移が53%と多くの症例に見られるためである[12]．しかし，自験2例のように，根治的胃切除およびリンパ節郭清後の補助化学療法によって2年以上の生存が得られる症例もある．したがって，胃小細胞癌に対する治療法として，積極的な胃切除とリンパ節郭清および適切な長期補助化学療法が有効であると考えられた．

文　献

1）上杉秀永，幾世橋篤，佐野秀弥ほか：胃小細胞癌の1例．Prog Dig Endosc　消内視鏡の進歩 **39**：323―326, 1991
2）竹元伸之，山本　宏，甲斐敏弘ほか：胃原発性小細胞癌の1例．自治医大医紀　**24**：99―103, 2001
3）青柳慶史朗，孝富士喜久生，矢野正二郎ほか：胃原発性小細胞癌の1例．胃と腸　**35**：246―250, 2000
4）渡邊佳代子，大野英治，服部　学ほか：胃原発小細胞癌の1例．日臨細胞会誌　**42**：39―44, 2003
5）村尾　烈，角南昌隆，藤田琢二：胃原発神経内分泌癌（小細胞癌）と食道扁平上皮癌の重複癌が見られた1例．岡山外科病理誌　**35**：19―24, 1998
6）Rydzewska AE, Kasacka RI, Sulewska A et al：Pulmonary neuroendocrine cells in physiology and pathology. Folia Histochem Cytobiol **39**：58―63, 2001
7）Sekido Y, Fong KM, Minna JD：Progress in understanding the molecular pathogenesis of human lung cancer. Biochim Biophys Acta **1378**：F21―F59, 1998
8）井上　裕，森　正樹：分子生物学的解析からみた消化管高悪性度癌．病理と臨　**23**：944―948, 2005
9）Travis WD, Linnoila RI, Tsokos MG：Neuroendocrine tumors of the lung with proposed criteria for large-cell neuroendocrine carcinoma. Am J Surg Pathol **15**：529―553, 1991
10）井上文彦，西田　修，水本　孝ほか：胃小細胞癌の1例．胃と腸　**31**：797―801, 1996
11）大西秀哉，加藤雅人，大城戸政行ほか：早期胃小細胞癌の1例．日臨外医会誌　**58**：1040―1043, 1997
12）今津浩喜，三浦弘剛，落合正宏ほか：全身への広範な転移を認めた胃小細胞癌の1例．癌の臨　**44**：763―767, 1998

Two Cases of Gastric Small Cell Carcinoma who survived Over 2 Years after Curative Gastrectomy and Adjuvant Chemotherapy

Hiroshi Nakayama, Yasuhiko Ishida, Yoshinori Munetomo, Kota Mukai,
Tadao Ohyama, Takanori Hirayama and Kunio Okajima
Department of Gastroenterol Surgery, Himeji Central Hospital

We reported rare 2 cases of small cell carcinoma of the stomach, accounting for only 0.06-0.2%of all gastric cancer cases. A 63-year-old Japanese man developed gastric cancer（MU, post, cType 3）and underwent total gastrectomy with D2 lymphadenectomy and Roux-en-Y reconstruction {pT3（SE), PN1, fStage IIIA}. After 1-year oral 5-FU derivative（UFT）adjuvant chemotherapy, he died of multiple liver and lung diseases at 26 months after surgery. A 64-year-old Japanese man had gastric cancer（L, post, cType 2）and underwent D2 distal gastrectomy with Roux-en-Y reconstruction {pT3（SE), PN2, fStage IIIB}. He received oral 5-FU derivative (TS-1) for 3 years and is alive without recurrence at 46 months after surgery. Extensive gastrectomy with lymphadenectomy followed by long-term adjuvant chemotherapy is a treatment of choice for gastric small cell carcinoma.

Key words：stomach, small cell carcinoma, neuroendocrine neoplasia

〔Jpn J Gastroenterol Surg 41：70—75, 2008〕

Reprint requests：Hiroshi Nakayama　Department of Gastroenterological Surgery, Himeji Central Hospital
2−36 Miyake, Shikama-ku, Himeji, 672−8501 JAPAN

Accepted：June 27, 2007

©2008 The Japanese Society of Gastroenterological Surgery　Journal Web Site：http://www.jsgs.or.jp/journal/