日消外会誌　41（1）：76～81，2008年

症例報告

長期生存が得られた胃癌異時性小脳転移の１例

昭和大学藤が丘病院外科

松原　猛人　　吉澤　康男　　笹屋　昌示　　櫻庭　一馬
白畑　　敦　　後藤　哲宏　　前沢　浩司　　齋藤　充生
根本　　洋　　真田　　裕

症例は72歳の男性で，平成14年8月，MU領域の3型胃癌に対し胃全摘術，脾合併切除が行われた．最終診断はMU type 3，98×90mm，tub1，T2（SS）N0 H0 P0 CY0 M0 stage IB　根治度Aであった．平成15年4月上旬より，「喋りにくい」，「小さい文字が書きづらい」といった症状を自覚するようになり，同年5月初旬に来院された．頭部MRI上，右小脳半球に約35mmのringed enhancementを伴う腫瘤が認められた．単発であることから腫瘍摘出術が行われた．病理組織像は高分化型腺癌であり，H.E.染色像，免疫染色像ともに原発巣とよく一致し胃癌異時性小脳転移と診断された．術後はTS-1による補助化学療法が行われた．平成19年2月現在，再発なく生存中である．胃癌脳転移はまれな疾患であり，その予後は不良である．本症例は脳転移診断から3年9か月以上の長期にわたり，再発なく生存中である極めてまれな症例である．

はじめに

胃癌の脳転移は比較的まれな疾患である．発生頻度は0.41～5％であるとされその予後は極めて不良である[1)～4)]．今回，我々は胃癌手術から8か月後に出現した異時性単発小脳転移に対し腫瘍摘出術を行うことにより，3年9か月以上の長期生存が得られた極めてまれな症例を経験したので文献的な考察を踏まえて報告する．

症　　例

患者：72歳，男性

既往歴：26歳時に肺結核，右肺部分切除．

現病歴：平成14年8月，胃体部小彎に3型胃癌が認められたため，胃全摘術，脾合併切除術，2群リンパ節郭清が施行された．最終診断はMU，type 3，98×90mm，tub1，T2（SS），N0，H0，P0，M0 stage IB，根治度Aであった．術後補助化学療法は行わなかった．胃癌手術より8か月経過した平成15年4月より「喋りにくい」，「小さい文字が書きづらい」，「歩行時にふらつく」といった症状を自覚するようになった．近医脳神経外科を受診し，magnetic resonance imaging（以下，MRI）にて小脳腫瘍を指摘され当院紹介となった．

入院時現症：身長164cm，体重40kg．血圧100/60mmHg，HR 56回/分，意識清明，瞳孔は左右同大，病的反射，深部腱反射亢進は認められなかった．構音障害，体幹失調による歩行障害が認められた．

血液生化学検査：RBC 380×10^4/μl，Hb 11.0g/dl，Ht 33.5％と軽度の貧血を認めるのみであった．腫瘍マーカはCEA，CA19-9，CA72-4，AFPいずれも正常範囲内であった．

頭部MRI所見：右小脳半球にT1強調像で等信号，T2強調像で低信号を呈し，周囲の白質に広範な浮腫を伴う35mmの腫瘤が認められた．Gd-DTPA造影MRIではリング状に造影された（**Fig. 1**）．上下部消化管内視鏡検査，胸腹部CT，Gaシンチグラフィーでは特に異常所見は認められず，胃癌異時性小脳転移が強く疑われた．その大きさからγナイフは適応外であり，①単発であること，②原発巣手術が根治度Aで他部位に転移，再発を認めないこと，③一般全身状態が良好であ

＜2007年6月27日受理＞別刷請求先：松原　猛人
〒227-8501　横浜市青葉区藤が丘1―30　昭和大学藤が丘病院外科

Fig. 1 MRI findings：A：T1-weighted image showed irregularly iso intensity mass in the right cerebellar hemisphere. B：T2-weighted image showed low intensity mass with perifocal edema. C：T1-weighted image with Gd-GTPA showed ringed-enhanced mass in the right cerebellar hemisphere.

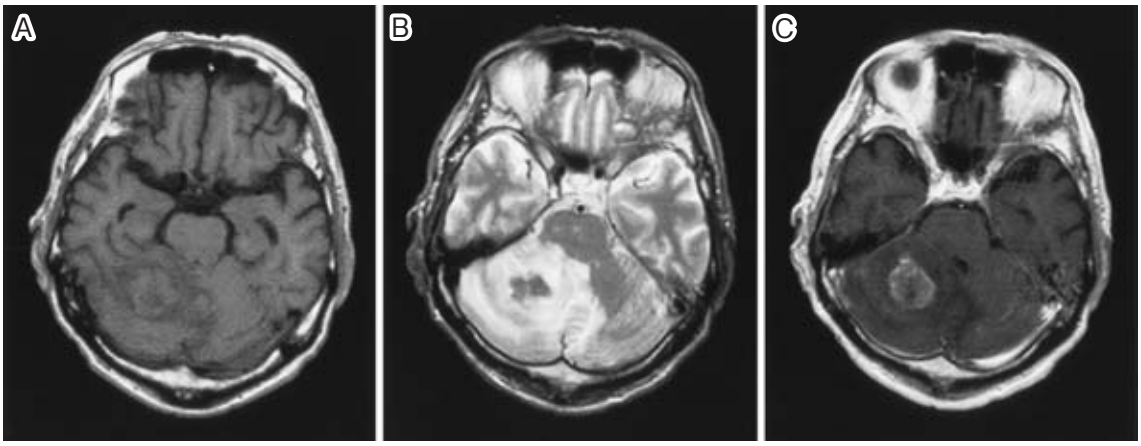

ることより，手術適応と考えられた．このため平成15年5月，小脳腫瘍摘出術を行った．

病理組織学的診断：小脳腫瘍は高分化型腺癌の組織像であった（**Fig. 2**）．また，免疫染色では原発巣，小脳腫瘍巣ともにCK7（－）/CK20（＋）のパターンであった．以上の所見より，胃癌の小脳転移と診断された．

術後一過性に右上1/4半盲が出現したが，約10日で改善した．構音障害，体幹失調による歩行障害も速やかに消失した．補助化学療法としてTS-1 80mg/body/日，4週投与2週休薬を1コースとして開始したが，1コース終了後，Grade 2全身倦怠感が出現したため，TS-1を2週投与1週休薬へ変更し現在も継続中である．脳転移巣摘出後3年9か月が経過したが再発なく生存中である．

考　察

脳腫瘍全国集計調査によると転移性脳腫瘍の占める割合は脳腫瘍全体の18.8％で，年々増加傾向にある．原発巣別では肺（52.3％），乳房（8.9％），胃（5.2％），直腸（5.2％），小・大腸（4.1％）の順に多く，胃癌は第3位を占めている[1]．一方，悪性腫瘍別での脳転移発生頻度はmalignant melanoma（90％），malignant chorioepithelioma（60％），肺癌（20％），乳癌（16％），腎癌（13％），甲状腺癌（9％）の順に多く，胃癌における脳転移

Fig. 2 A：Microscopic section of the resected gastric specimen showed well differentiated adenocarcinoma.（H.E.×100） B：Histological finding of brain tumor showed well differentiated adenocarcinoma as that of gastric cancer.（H.E.×100）

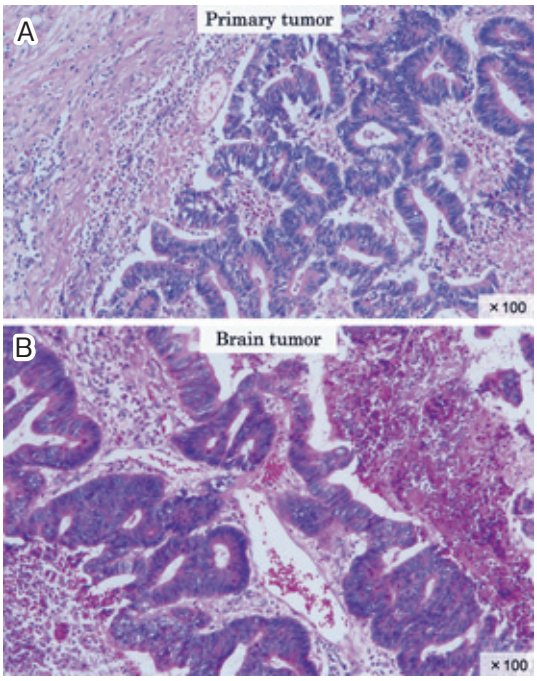

Table 1　Cases with brain metastasis from gastric cancer

Report	Year	Age/Sex	Macroscopic types	Histological typing	TNM	Stage	Residual cancer	R	Findings of brain metastasis	Location of brain metastasis	Treatment of brain metastasis	Time a (mo)	Survival d (mo)
Abe[30]	1986	76/M	2	?	Tx Nx	Ⅳ	Liver	C	Single	cerebrum	—	19	1 dead
Yamamoto[29]	1987	43/M	?	?	?	?	?	?	?	?	—	16	0.5e dead
		61/M	?	?	?	?	?	?	?	?	—	60	3e dead
		66/M	?	?	?	?	?	?	?	?	Surg	10	3.5e dead
Kojima[28]	1988	49/M	3	por	T3 N1	ⅢA	None	B	Single	cerebrum	Chem + WBI	11	23 dead
Wakasugi[27]	1989	70/M	3	undifferentiated	T2 N2	ⅢA	None	B	Single	cerebellum	Surg	7	7 dead
Wakizaka[26]	1989	43/F	?	?	?	?	?	?	?	?	Surg	17b	0.3e dead
		62/M	?	?	?	?	?	?	?	?	Surg	10b	14.6e dead
		66/M	?	?	H1	Ⅳ	—	—	Single	cerebrum	Surg	c	1.7e dead
Kawahata[25]	1989	78/F	?	?	?	?	?	?	Single	cerebrum	?	?	? dead
		82/F	?	?	?	?	?	?	Multiple	cerebrum	?	?	? dead
Nagahori[24]	1990	62/M	2	tub1	T3 N2	ⅢB	None	B	Single	cerebrum	Surg + Ra.	26	3 dead
		61/M	2	por	T3 N2	ⅢB	None	B	Single	cerebrum	Surg + WBI + LBI	19	28 alive
Goda[23]	1992	66/M	3	?	?	Ⅳ	None	—	Single	cerebellum	Surg	c	?
Iyobe[22]	1993	63/F	3	muc > tub2	T3 N (+)	Ⅳ	P	C	Single	cerebellum	Surg	c	6 dead
Nomura[21]	1997	47/M	1	por	T1N1	Ⅳ	Liver, P	C	Single	cerebrum	Surg	c	7 dead
Iwasa[20]	1998	69/F	2	tub1	Tx N0	?	None	A	Single	cerebrum	Surg	36	7 dead
Kasakura[3]	2000	53/M	3	tub2	?	Ⅲ	none	B	Single	?	Ra.	43.7	6.2 dead
		46/M	3	tub2	?	Ⅳ	Liver	C	Multiple	?	—	6.5	1.3 dead
		53/M	3	tub1	?	Ⅳ	none	B	Single	?	Surg + Ra.	3.8	6 dead
		54/M	3	tub1	?	Ⅳ	Liver	C	Multiple	?	Ra.	12	2.7 dead
		59/M	4	por	?	Ⅲ	none	B	Single	?	Surg + Ra.	12	3.4 dead
		74/M	3	tub1	?	Ⅲ	none	B	Single	?	Surg + Ra.	18.1	7 dead
		38/M	4	tub2	?	Ⅳ	—	—	Multiple	?	—	2.2b	0.6 dead
		48/F	3	por	?	Ⅳ	margin (+)	C	Multiple	?	—	0.1	0.5 dead
		69/M	3	por	?	Ⅳ	margin (+)	C	Multiple	?	Ra.	2	1 dead
		75/F	4	tub2	?	Ⅲ	margin (+)	C	Hemorrhage	?	—	5.7	0.8 dead
		53/M	3	tub2	?	Ⅲ	margin (+)	C	Multiple	?	Chem	5.3	0.2 dead
Sugenoya[19]	2001	72/M	3	tub1	T2 N0	IB	None	A	Multiple	cerebellum	—	5	3 dead
Hayashi[18]	2002	71/M	3	tub2	Tx N2 M1 (LYM)	Ⅳ	None	B	Single	cerebrum	Surg	132	2 alive
Tatebe[17]	2002	61/M	4	por	T2N1	Ⅱ	None	A	Single	cerebellum	SRS + Surg	15	17 dead
Noguchi[16]	2003	75/M	2	tub2 > por	T2 N1	Ⅱ	None	A	Single	cerebrum	Surg	15	62 alive
Mizumoto[15]	2004	83/F	?	por	T3 N3	Ⅳ	LYM	C	Single	cerebrum	—	2	2 dead
Miyata[10]	2005	53/M	3	por	T4 N2 M1 (LYM)	Ⅳ	None	B	Multiple	?	WBI	4	158 alive
Yamakawa[14]	2005	79/M	3	tub1	T4 N2	Ⅳ	None	B	Single	cerebellum	SRS	1	7 dead
Kitayama[13]	2006	76/M	?	por	T3 N2	ⅢB	None	B	Multiple	cerebellum	Surg + LBI + chem + SRS	5	12 dead
Our case		72/M	3	tub1	T2 N0	IB	None	A	Single	cerebellum	Surg	8	45 alive

LYM：lymph node metastasis, P：peritoneal metastasis, margin (+)：positive surgical margine, Liver：liver metastasis, R：Resection, Surg：surgery, LBI：local brain irradiation, Chem：chemotherapy, SRS：stereotactic radiosurgery, WBI：whole brain irradiation, Ra.：only mentioned as irradiation, a：Time interval between treatment of primary tumor and brain metastasis., b：Time interval between diagnosis of primary tumor and brain metastasis., c：Patient who underwent brain surgery before diagnosis of primary tumor., d：Survival time after diagnosis of brain metastasis., e：Survival time after treatment of brain metastasis.

発生頻度はわずか 0.41～5% に過ぎない[1)～4)]．胃癌は年間約５万人が死亡する悪性新生物の臓器別死亡原因第２位を占める疾患であり，その罹患率は依然として第１位である．つまり，胃癌の原発巣別脳転移発生頻度は第３位に位置しているが，それは胃癌患者の絶対数が多いためであり，胃癌の脳転移は比較的まれであると言える．転移部位別の検討では大脳のみが 42% と最も多く，小脳のみは 11% である[1)]．つまり，胃癌小脳転移は極めてまれであると言える．

原発巣から脳への転移経路は，①門脈系から肝臓，肺を経て脳に至る経路，②原発巣周囲のリンパ節から神経根を介して脊椎くも膜下腔に至る経路，③椎骨静脈系から肝臓，肺を経ずに脳に至る経路が考えられている．③の経路は特に小脳への転移経路として重要であるとされている[5)~7)]．本症例の転移経路を推測することは難しいが，肺肝など他臓器への転移のない単独小脳転移例であることから椎骨静脈系を介した転移である可能性が高いと考えられた．

転移性脳腫瘍の予後は極めて不良であり，切除可能例においては5.4～6か月，切除不能例では2～3か月とされている[3)4)8)]．医学中央雑誌で「胃癌」,「脳転移」をキーワードとして1983年～2007年1月までについて検索したところ自験例を合わせると37例[3)10)13)~30)]の報告がなされていた．その詳細を**Table 1，2**に示す．記載の方法はJapanese Classification of Gastric Carcinoma. 2nd English Edition[9)]に従った．肉眼型は3型が多い傾向にありほとんどの症例がstage III以上であった．3か月以内に報告例37例中15例（40.5%）が死亡し，6か月以内では19例(51.3%)が死亡していた．1年以上の長期生存例は本症例を含めると8例の報告があり，全例放射線療法または手術療法を含む治療±化学療法がなされていた．化学療法単独での長期生存例の報告は存在しなかった．詳細不明の1例を除くと全例原発巣手術が根治度B以上かつ異時性脳転移であり，他に転移再発巣は認められなかった．また，異時性多発脳転移に対し全脳照射を行いCRが得られ13年以上の長期生存が得られた極めてまれな症例[10)]を除き全例異時性単発脳転移であった．脳転移後の予後予測因子は明らかではないが，以上のことから，①原発巣手術の根治度B以上かつ異時性単発脳転移，②他に転移再発巣を認めない，③手術もしくは放射線療法を含む治療法は長期生存の必要条件であると推察される．

手術と放射線療法を比較した検討はいくつかある．荒井ら[11)]は放射線治療群(n＝2)と手術群(n＝4)とで平均生存日数を比較し切除群で予後が良好であったとしている(78 vs 208日)．Julieら[4)]はステロイド群(n＝4)，全脳照射＋ステロイド群(n＝11）と手術＋全脳照射＋ステロイド群（n＝4）の生存期間中央値（MST）を比較し手術＋全脳照射群で予後が良好であったとしている（7 vs 9 vs 54週）．Kasakuraら[3)]は無治療群（n＝4），化学放射線療法群（n＝4）と手術群（n＝3）を比較し，前2群は全例3か月以内に死亡し，手術群はMST

Table 2 Clinicopathological features of brain metastasis from gastric cancer in reported 36 cases and our present case

Characteristics	n	%
Average age（years）	63	
Range	43－82	
Sex		
male	29	78.4%
female	8	21.6%
Macroscopic types		
type 1	1	2.7%
type 2	5	13.5%
type 3	17	45.9%
type 4	4	10.8%
unknown	10	27.0%
Histological typing		
muc	1	2.7%
por	10	27.0%
tub1	8	21.6%
tub2	7	18.9%
undifferentiated	1	2.7%
unknown	10	27.0%
Stage		
IB	2	5.4%
II	2	5.4%
IIIA, IIIB	10	27.0%
IV	15	40.5%
unknown	8	21.6%
Metastatatic pattern		
synchronous	6	16.2%
metachronous	29	78.4%
unknown	2	5.4%
Number of brain metastasis		
solitary	21	56.8%
multiple	10	27.0%
hemorrhage	1	2.7%
unknown	5	13.5%
Survival time		
≦3	15	40.5%
3＜, ≦6	4	10.8%
6＜, ＜12	6	16.2%
12≦	8	21.6%
unknown	4	10.8%

5.4か月で有意に良好であったとしている．問題点として手術群におけるセレクションバイアス（進行度，単発例が多い，年齢，全身状態）が挙げられるが，Patchellら[12]は背景因子が等しい単発性の脳転移例において放射線療法単独群と手術＋放射線療法群の予後を比較検討し手術の重要性を強調している（MST 9か月 vs 19か月）．これらの知見から，原発巣手術の根治度B以上，かつ異時性単発脳転移で，他に転移再発巣を認めなければ，長期予後が得られる可能性があり，全身状態が良好であれば第1に手術を考慮すべきであると考える．

胃癌単発小脳転移は極めてまれで自験例を含めると6例の報告[14)17)22)～24)]があるが，異時性単発となるとさらにまれで4例の報告[14)17)24)]を見るのみである．本症例はその中で3年以上生存している唯一の症例である．

胃癌異時性脳転移摘出後に補助化学療法を行ったという報告は存在せず，本症例が最初の症例である．こうした症例に対する補助化学療法の有効性を示すことはその絶対数が極めて少ないことから事実上不可能であろう．しかしながら，我々は他臓器への微小転移の可能性を考え，十分なインフォームドコンセントのもと，TS-1による補助化学療法を行った．結果として3年9か月以上の長期生存が得られ，現在も再発なく生存中である．

文　献

1) Brain Tumor Registry of Japan：Report of brain tumor registry of Japan（1969－1996）. Neurol Med Chir（Tokyo） **43**：1—111, 2003
2) 半田　肇：脳神経外科 II．第8版．永井書店，大阪，1970，p661—664
3) Kasakura Y, Fujii M, Mochizuki F et al：Clinicopathological study of brain metastasis in gastric cancer patient. Surg Today **30**：485—490, 2000
4) Julie EY, Jared S, Jaffer AA et al：Gastric cancer and metastasis to the brain. Ann Surg Oncol **6**：771—776, 1999
5) 小山靖夫，高倉公明：悪性腫瘍の頭蓋内進入—剖検例の検討—．神研の進歩　**13**：188—197, 1969
6) Knierin G：Uber diffuse meningeal-karcinose mit amaurose und taubheit bei magenkrebs. Beitr Pathol Anat **44**：409—427, 1908
7) Baston OV：The function of the vertebral veins and their role in the spread of metastasis. Ann Surg **112**：138—149, 1940
8) Haar F, Patterson RH：Surgery for metastatic intracranial neoplasms. Cancer **30**：1241—1245, 1972
9) Japanese Gastric Cancer Association：Japanese classification of gastric carcinoma. 2nd English edition. Gastric Cancer **1**：10—24, 1998
10) 宮田佳典，小山恒男，友利彰寿ほか：化学療法が奏効し，10年以上無再発が継続しているstage IV胃癌の2例．胃と腸　**40**：1051—1057, 2005
11) 荒井邦住，北村正次，岩崎善毅：胃癌の血行性転移における治療と問題点．日外科系連会誌　**22**：8—11, 1997
12) Patchell RA, Cirrincione C, Thaler HT et al：Single brain metastasis：surgery plus radiation or radiation alone. Neurology **36**：447—453, 1986
13) 北山佳弘，余田洋右，岡本信洋：胃癌脳転移にPaclitaxel投与が有用であった1例．癌と化療　**33**：981—984, 2006
14) 山川俊紀，小野田裕士，塩田邦彦ほか：胃癌からの小脳転移が疑われた1例．外科　**67**：1208—1212, 2005
15) 水本一生，安井　弥，峠　哲哉：単独脳転移をきたした進行胃癌の1例．日臨外会誌　**65**：1818—1822, 2004
16) 野口純也，北原光太郎，伊達和俊ほか：脳転移をきたしたAFP産生胃癌の長期生存の1例．日消外会誌　**36**：1659—1664, 2003
17) 建部　茂，西土井英昭，柴田俊輔ほか：臨床経過を追えた胃癌孤立性脳転移の1例．外科　**64**：221—224, 2002
18) 林　泰生，鎌田　徹，林　泰寛ほか：術後11年目に脳転移巣を摘出した大動脈周囲リンパ節転移陽性残胃癌の1例．日消外会誌　**35**：608—611, 2002
19) 菅谷義範，齋木浩士，荒木俊光ほか：胃癌からの小脳転移が疑われた1例．日消外会誌　**34**：100—104, 2001
20) 岩佐信孝，赤木功人，松本勝美ほか：脳出血をくり返した胃癌脳転移の1例．癌の臨　**45**：993—997, 1998
21) Nomura T, Yoshikawa T, Kato H et al：Early gastric cancer manifested as brain metastasis：report of a case. Surg Today **27**：334—336, 1997
22) 伊与部尊和，川村泰一，嶋　裕一ほか：小脳転移を契機に発見された進行胃癌の1例．癌の臨　**39**：959—964, 1993
23) 合田和生，角田　茂，榊　寿右ほか：小脳テントに転移して発生したAFP産生胃癌．脳神外科　**20**：183—185, 1992
24) 長堀　優，関川敬義，前田宜包ほか：胃癌根治手術後脳転移巣を切除し得た2例．日臨外医会誌　**51**：1438—1442, 1990
25) 川畑信也，大友英一：剖検からみた老年者の転移性脳腫瘍．臨神経　**29**：1106—1109, 1989

26）脇坂信一郎，呉屋朝和，宮原郷士ほか：消化器原発癌による転移性脳腫瘍症例の臨床的検討．癌の臨 **35**：1645―1649, 1989
27）若杉慎司，小川健治，矢川裕一ほか：外科的治療により神経症状の改善の見られた胃癌の転移性小脳腫瘍の1例．東女医大誌 **59**：447―450, 1989
28）小島善詞，渡辺 直，真田俊明ほか：胃癌脳転移の1例．癌の臨 **34**：1731―1734, 1988
29）山本光生，いな川哲二，上家和子ほか：転移性脳腫瘍20例の臨床的検討．島根中病医誌 **14**：62―66, 1987
30）安陪光正，森田一喜朗，浜田修二：目でみる神経・内分泌疾患．九州神精医 **32**：70―71, 1986

A Long Survival Case of Metachronous Cerebellar Metastasis that was caused by Gastric Cancer

Taketo Matsubara, Yasuo Yoshizawa, Shoji Sasaya, Kazuma Sakuraba,
Atsushi Shirahata, Tetsuhiro Gotoh, Koji Maezawa, Mitsuo Saito,
Hiroshi Nemoto and Yutaka Sanada
Department of Surgery, Showa University Fujigaoka Hospital

We report a long-surviving case of metachronous cerebellar metastasis caused by gastric cancer. A 72-year old man who underwent total gastrectomy with D2 lymphoadenectomy and splenectomy for advanced gastric cancer in August 2003 had final findings of MU type 3, 98×90mm, tub1, T2（SS）N0 H0 P0 CY0 M0 stage IB Resection A, based on general rules specified in Japanese Classification of Gastric Carcinoma published by the Gastric Cancer Association, 2nd English Edition. Eight months after surgery, he was readmitted due to vocal articulation difficulties, finding it "hard to talk. I can't say words fluently." Cranial magnetic resonance imaging（MRI）showed a cerebellar tumor in the right hemisphere, necessitating resection and yielding a definitive diagnosis of metastatic adenocarcinoma metastasis from gastric cancer. Adjuvant chemotherapy by TS-1 was done after surgery. In the 3 year 9 months since diagnosis of the brain metastasis, the man remains well without recurrence. Gastric cancer rarely metastasizes to the brain and generally has a dismal prognosis.
Key words：brain metastasis, gastric cancer, metachronous

〔Jpn J Gastroenterol Surg 41：76―81, 2008〕

Reprint requests：Taketo Matsubara Department of Surgery, Showa University Fujigaoka Hospital
1-30 Fujigaoka, Aoba-ku, Yokohama, 227-8501 JAPAN
Accepted：June 27, 2007

©2008 The Japanese Society of Gastroenterological Surgery Journal Web Site：http://www.jsgs.or.jp/journal/