日消外会誌　41（1）：82～86，2008年

症例報告

早期胃癌術後の残胃に発生した小細胞癌の１例

東京慈恵会医科大学外科[1)]，同　病理学講座[2)]，厚木市立病院外科[3)]

篠田知太朗[1)3)]　小村　伸朗[1)]　渡部　篤史[1)]　安江　英晴[1)]
道躰　隆行[1)]　田中　知行[1)]　羽田　丈紀[3)]　増渕　正隆[3)]
池上　雅博[2)]　矢永　勝彦[1)]

症例は60歳代の男性で，2001年10月胃癌に対して幽門側胃切除術を施行されている．その際の病理組織学的検査所見は中分化型腺癌で深達度pSM，pN0でありstage Iaであった．その後，外来にて経過観察中であったが，2004年9月の上部消化管内視鏡検査にて，残胃後壁に2型の腫瘍を認めた．生検で低分化型腺癌の診断であったため，手術目的で入院となった．2004年9月残胃全摘術，脾臓合併切除，左副腎部分切除術を施行した．術後病理組織学的検索では免疫染色でNSEおよびsynaptophisinが弱陽性，CAM5.2，CEAが陰性であった．また，術前の精査にて他臓器に病変を認めないことから，残胃原発の小細胞癌と診断した．術後TS-1による化学療法を行っているが，現時点で再発を認めていない．残胃発生の小細胞癌の報告例は自験例を含めて6例のみとまれであるため報告した．

はじめに

小細胞癌（内分泌細胞癌）の原発臓器は肺が最も多く，胃原発は全胃癌の0.1～0.95％[1)～3)]と比較的まれである．今回，我々は早期胃癌術後の残胃原発の小細胞癌の症例を経験したので，文献的考察を加えて報告する．

症　例

症例：60歳代，男性

主訴：なし

既往歴：1997年膀胱癌でTUR-BT施行，2001年早期胃癌に対して幽門側胃切除術を施行．

家族歴：特記すべきことなし．

現病歴：2001年10月早期胃癌に対して，幽門側胃切除術＋D1＋αリンパ節郭清施行（中分化型腺癌，sm，no，stage Ia）．術後1～2か月に1度の割合で通院した．CTは6か月に1度で行った．上部消化管内視鏡検査は1年に1度行い，外来経過観察中であった．2004年9月の上部消化管内視鏡検査にて噴門から胃底部にかけて2型の腫瘍を認めた．生検にて低分化型腺癌と診断されたため，2004年9月末に手術目的で再入院した．

入院時現症：体格は中等度，栄養状態良好．腹部触診上腫瘤触知せず．肝，脾臓および表在リンパ節も触知しなかった．直腸診は異常を認めなかった．

入院時検査所見：血液生化学検査で尿素窒素26mg/dlと軽度上昇を認めたが，他の検査結果は腫瘍マーカー（CEA，CA19-9）を含めて正常範囲内であった．心電図検査にてⅠ度房室ブロックを認めた．

上部消化管内視鏡検査所見：残胃の噴門部から胃底部の後壁を中心に，立ち上がり急峻な周提と中心に潰瘍を伴う隆起性病変を認めた．病変の周提からの生検で低分化型腺癌と診断された（**Fig. 1**）．

上部消化管X線造影検査所見：残胃胃底部の後壁を中心に陥凹を伴う隆起性病変を認めた（**Fig. 2**）．

上腹部造影CT所見：残胃胃底部後壁に造影効果を伴う著明な壁肥厚を認めた．周囲リンパ節の明らかな腫大は認めなかった．腹腔内に明らかな

＜2007年6月27日受理＞別刷請求先：篠田知太朗
〒277-8567　柏市柏下163―1　東京慈恵会医科大学柏病院外科

Fig. 1 Endoscopic examination showed type 2 tumor on his posterior wall of remnant stomach. Pathological diagnosis of the biopsy tissue was poorly differentiated adenocarcinoma.

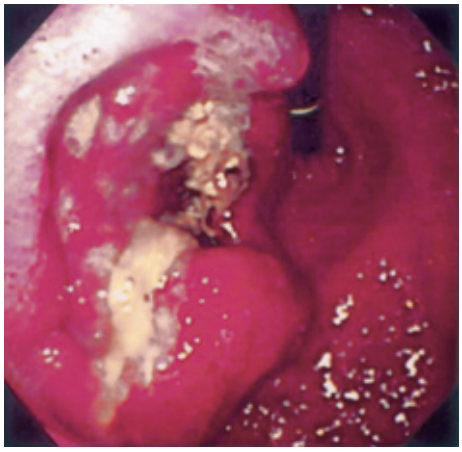

Fig. 2 Photograph of the barium examination. A tumorous lesion in the posterior wall of the remnant stomach with central ulcer lesion.

Fig. 3 Macroscopic findings of the resected specimen showed type 2 lesion with ulceration and its occupied the posterior wall of remnant stomach.

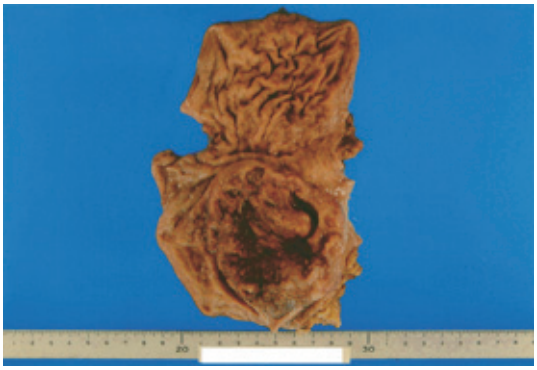

転移を認めなかった．

手術所見：腹腔内は上腹部を中心に強固な癒着を認めた．腹水はなかった．腫瘍は残胃大彎側から後壁にかけて存在し，漿膜面にも露出していた．また，一部左副腎との癒着があり，副腎浸潤と術中判断した．明らかなリンパ節腫大は認めず，残胃全摘術 Roux en Y 再建，脾臓合併切除術，左副腎部分切除術を施行した．

摘出標本所見：残胃後壁をほぼ占居する，中心に潰瘍を伴う 85×75mm 大の 2 型の腫瘍を認めた（**Fig. 3**）．

病理組織学的検査所見：前回手術の摘出標本に認めた中分化型腺癌に対して，比較的小型で胞体の少ない，中間細胞型小細胞癌と考えられる上皮様細胞が充実性に増生しており，リンパ管侵襲，脈管侵襲像も著明であった．NSE，synaptophisin が弱陽性，CAM5.2，CEA が陰性であった（**Fig. 4a～c**）．以上より，病理組織学的には small cell carcinoma，INFβ，深達度 SS，ly2，v2，n0 と診断された．なお，副腎への転移は認めなかった．

術後経過：術後腸閉塞を認めたが保存的加療で軽快し，第 28 病日に退院した．術後化学療法として TS-1 80mg/body を投与した．当初は 4 週投与 2 週休薬であったが，高ビリルビン血症および骨髄抑制のため 2 週投与 2 週休薬にレジメを変更した．2006 年 12 月現在，明らかな再発を認めていない．

考　察

小細胞癌の原発臓器は肺が最も多い．また，各臓器における小細胞癌の頻度は小唾液腺 3.5%，食道 0.05～2.4%，子宮頸部 0.2～14%，胆嚢 3～5%，咽頭喉頭 0.3%，結腸直腸 0.2%，膀胱 0.3%，膵臓 1.4% と報告されている[4]．胃原発の小細胞癌は比較的まれであり，全胃癌中の 0.1～0.95% と報告されている[1)～3)]．また，残胃原発の小細胞癌の報告は，

Fig. 4 The immunohistological findings of the tumor. a：H.E（hematoxylin eosin）×40 b：H.E（hematoxylin eosin）×400 c：synaptophisin：slightly positive ×400：slightly positive.

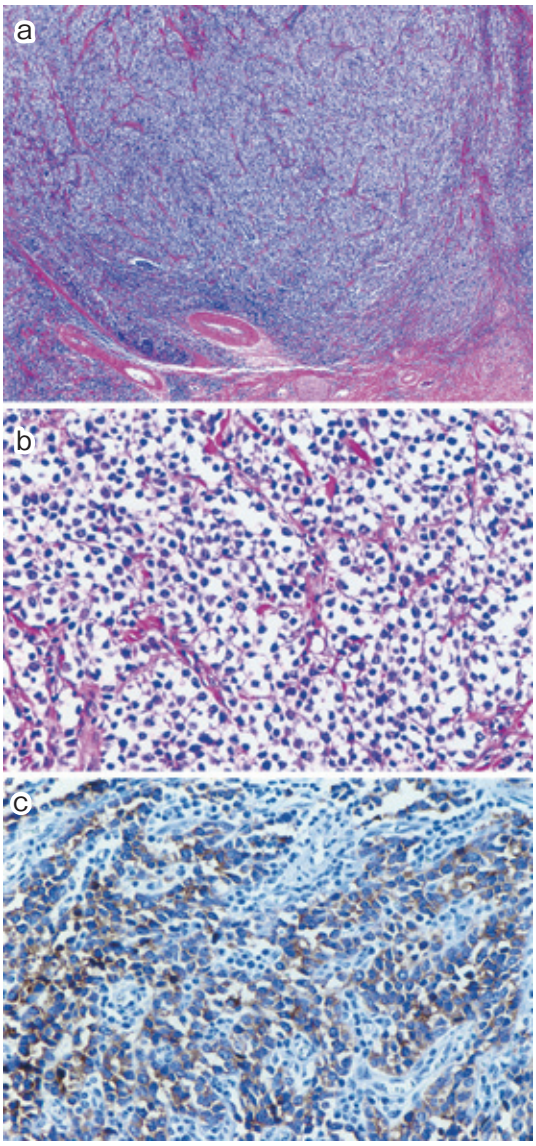

1983～2006年7月までで「残胃」および「小細胞癌（内分泌細胞癌）」のキーワードを用いて医学中央雑誌で検索しえたかぎりでは自験例を含めて本邦6例目であった．

本症例は2001年10月に早期胃癌に対して幽門側胃切除術を施行後，約2年11か月で残胃に胃癌を認めた．術前の生検の結果では低分化型腺癌であったため，当初は胃癌の再発と考えていたが，術後の病理組織学的検索で小細胞癌（内分泌細胞癌[5]）と診断された．大西らは胃内分泌細胞癌症例の約44%に腺癌との共存が認められることを報告している[6)7)]．また，Sweeneyら[8)]は腺癌内に多様な癌細胞が混在し，両者間に移行がみられるという報告をしている．したがって，今回の症例で術前に低分化型腺癌の組織像が生検で得られたことも矛盾しない．

Table 1[3)9)～12)]に残胃発生の内分泌細胞癌症例を示すが，自験例を除く5例中4例は初回手術が良性疾患，1例が食道癌であり，いずれも残胃癌の定義[8)]を満たしている．しかし，本症例は初回手術が早期胃癌であるため，狭義の残胃癌の定義には入らない．

ところで，1990年の疋島ら[13)]の報告によると，切除残胃の癌における早期癌の割合はわずか12%であり，その多くは進行癌である．しかし，近年は早期胃癌術後の残胃に対する，内視鏡検査やスクリーニングの向上により，残胃の癌が早期癌として発見されることが多くなってきている[14)]．本症例も同様に1年に1度，定期的に内視鏡検査を行っていたが，進行癌として発見された．今回，検索した6例の術後内視鏡検査の頻度は不明だが，全例進行癌で発見され，うち3例は1年以内に死亡している．内分泌細胞癌は内分泌細胞から構成される腫瘍群の中でも悪性度が高く，急速な発育・転移を来すといわれ[15)16)]，Tanemuraら[17)]によると小細胞癌の1年以内の死亡率は約50.7%であり，他の組織型の残胃の癌と同様，予後不良である．さらに，小細胞癌は組織学的にも早期より脈管侵襲が高度に認めるとされており[18)]，この点も予後不良となる一因である．治療に関しては他の臓器の小細胞癌と同様のレジメや胃の腺癌に対する化学療法が行われているが，奏効率は低い[19)20)]．しかし，本症例は術後TS-1による化学療法を施行した結果，2006年12月現在，無再発で生存中である．TS-1の効果に関する報告がなく，今後の検討が必要であるが，TS-1は小細胞癌に対する術後化学療法の一つの選択肢になりうると思

Table 1 Character of endocrine cell carcinoma（small cell carcinoma）of remnant stomach

Author（year）	Age/Sex	Location	Depth	N	H	Patho	Term	Diag.	Prognosis
Ishihara[9]（1988）	75/M	Cardia	SS	n（+）	（+）	scc	44year	GU, DU	2month death
Iwabuchi[10]（1989）	73/M	UN	SE	n4	（+）	ecc	12year	GU	3month death
Kamio[11]（1992）	80/M	Body	MP	UN	UN	ecc	2year	ESO	UN
Kurachi[12]（1999）	55/M	Cardia	SS	n0	（−）	ecc	20year	DU	30month death
Karasawa[3]（2001）	64/M	Cardia	SS	n4	（−）	ecc	27year	DU	12month death
Our case	65/M	Cardia	SS	n0	（−）	scc	35month	EGC	27month alive

scc：small cell carcinoma　ecc：endocrine cell carcinoma　N：lymph node metastasis　H：liver metastasis　patho：pathological diagnosis　term：term of after gastrectomy　diag.：Diagnosis of gastrectomy　GU：Gastric Ulcer　DU：Duodenal Ulcer　EGC：Early gastric cancer　ESO：esophageal cancer　UN：unknown

われた．

なお，本論文の要旨は第61回日本消化器外科学会総会（2006年7月，横浜）において発表した．

文　献

1）皆川輝彦，加瀬　肇，河野明彦ほか：胃小細胞癌5例の臨床病理学的検討．日臨外会誌　**61**：2341―2346, 2000

2）松坂俊光：胃未分化癌（充実癌）の組織発生に関する病理組織学的研究．福岡医誌　**67**：163―187, 1976

3）唐澤幸彦，坪井有加，前田　肇ほか：残胃内分泌細胞癌の1例．日臨外会誌　**62**：1886―1890, 2001

4）Remick SC, Hafez GR, Carbone PP：Extrapulmonary small-cell carcinoma；a review of the literature with emphasis on therapy and outcome. Medicine **66**：457―471, 1987

5）日本胃癌学会編：胃癌取扱い規約．第13版．金原出版，東京，1999

6）Hussein AM, Otrakji CL, Hussein BT：Small cell carcinoma of the stomach；case report and review of the literature. Dig Dis Sci **35**：513―518, 1990

7）大西秀哉，加藤雅人，大城戸政行ほか：早期胃小細胞癌の1例．日臨外医会誌　**58**：1040―1043, 1997

8）Sweeney EC, McDonnell L：Atypical gastric carcinoids. Histopathology **4**：215―224, 1980

9）石原得博，権藤俊一，高橋睦夫ほか：肝細胞癌への癌内転移をきたした残胃原発の小細胞癌の1剖検例．病理と臨　**6**：709―715, 1988

10）岩渕洋一，本田一典，伊藤高史ほか：残胃に発生した内分泌細胞癌の1例．Endosc Forum digest dis **5**：203―207, 1989

11）神尾多喜浩，須古修二，木村秦司ほか：胃分泌細胞癌の2例．癌の臨　**38**：1511―1518, 1992

12）倉地清隆，山本尚人，星屋泰則ほか：吻合部潰瘍穿孔性腹膜炎を契機に発見された残胃内分泌細胞癌の1例．日臨外会誌　**60**：2656―2661, 1999

13）疋島　寛，大村健二，道伝研司ほか：陥凹型早期胃癌切除後残胃に発見されたI型早期胃癌の1例．癌の臨　**36**：2173―2177, 1990

14）山本来正，高橋　寛，澤田　晋ほか：過去10年間における幽門側胃切除後の残胃早期癌の臨床病理学的特徴．消化器科　**41**：459―465, 2005

15）Staren ED, Lott S, Saavedra VM et al：Neuroendocrine carcinoma of the stomach.：a clinicopathologic evaluation. Surgery **112**：1039―1047, 1992

16）Rindi G, Lunetti O, Cornaggia M et al：Three subtypes of gastricargyrophil carcinoid and gastric neuroendocrinecarcinoma.：a clinicopathologic study. Gastroenterology **104**：994―1006, 1993

17）Tanemura H, Ohshita H, Akihiro K et al：A patient with small-cell carcinoma of the stomach with long survival after percutaneous microwave coagulating therapy（PMCT）for liver metastasis. Int J Clin Oncol **7**：128―132, 2002

18）二村浩史，池上雅博，小井戸薫雄：胃内分泌細胞癌の臨床病理学的検討．日病理会誌　**79**：317, 1990

19）Matsui K, Kitagawa M, Miwa A et al：Small cell carcinoma of the stomach：a clinicopathologic study of 17 cases. Am J Gastroenterol **86**：1167―1175, 1991

20）井上文彦，西田　修，水本　孝ほか：胃小細胞癌の1例．胃と腸　**31**：797―801, 1996

Small Cell Carcinoma of the Remnant Stomach after Gastrectomy for Early Gastric Cancer

Tomotaro Shinoda[1)3)], Nobuo Omura[1)], Atsushi Watanabe[1)], Hideharu Yasue[1)],
Takayuki Dotai[1)], Tomoyuki Tanaka[1)], Takenori Hada[3)], Masataka Masubuchi[3)],
Masahiro Ikegami[2)] and Katsuhiko Yanaga[1)]
Department of Surgery[1)] and Department of Pathology[2)], Jikei University School of Medicine
Department of Surgery, Atsugi City Hospital[3)]

In October 2001, a 60-year-old man underwent distal partial gastrectomy for gastric cancer, diagnosed pathological by as moderately differentiated adenocarcinoma, depth sm, no, stage Ia. In September 2004, endscopy showed a type 2 tumor on the posterior wall of the remnant stomach, diagnosed pathological by as poorly differentiated adenocarcinoma. He was readmitted for resection of the remnant stomach and spleen and partial left adrenalectomy in September 2004. NSE and synaptophisin were slightly positive in immunohistological examination, but CAM5.2 and CEA were negative, which is compatible with small-cell carcinoma of the remnant stomach. He underwent postoperative oral chemotherapy using TS-1 after being discharged and remains free of recurrence. To our knowledge, only five case of small-cell carcinoma of the remnant stomach have been reported in the Japanese literature.

Key words：small-cell carcinoma, remnant stomach, early gastric cancer operation

〔Jpn J Gastroenterol Surg 41：82—86, 2008〕

Reprint requests：Tomotaro Shinoda　Department of Surgery, Kashiwa Hospital, Jikei University School of Medicine
163-1 Kashiwashita, Kashiwa, 277-8567 JAPAN

Accepted：June 27, 2007

©2008 The Japanese Society of Gastroenterological Surgery　Journal Web Site：http://www.jsgs.or.jp/journal/