日消外会誌　41（1）：93～98，2008年

症例報告

肝細胞癌に対する経皮的ラジオ波焼灼療法後に発症した横隔膜ヘルニア嵌頓の１例

広島市立安佐市民病院外科

坂部龍太郎　山下　芳典　平林　直樹　多幾山　渉
小林　美恵　亀岡　　稔　中島　　亨　佐藤　幸雄
佐伯　修二　向田　秀則

ラジオ波焼灼療法（radiofrequency ablation；以下，RFA）は肝腫瘍に対する低侵襲治療法として広く実施されているが，合併症としてさまざまな周囲組織臓器の損傷が報告されている．我々は肝細胞癌に対するRFA後に発症した横隔膜ヘルニア嵌頓の１例を経験したので報告する．患者は75歳の男性で，肝右葉S4，S7，S8の肝細胞癌に対して肝動注療法と経皮的RFAを受けていた．RFAから10か月後に突然の腹痛と腹部膨満にて救急搬送された．胸部X線検査では右横隔膜上に異常ガス像を認め，胸腹部CTでは肝彎曲部の結腸が右胸腔内に脱出していた．横隔膜ヘルニア嵌頓によるイレウスと診断し，緊急手術を施行した．肝腫瘍に接する横隔膜に直径3cmのヘルニア門を認めた．結腸右半切除，回腸人工肛門造設，ヘルニア修復術を施行し，術後149病日に退院した．

はじめに

ラジオ波焼灼療法（radiofrequency ablation；以下，RFA）は肝腫瘍に対する低侵襲治療法として広く実施されている[1)2)]．一方で，RFAの合併症としてさまざまな周囲組織臓器の損傷が報告されており[3)4)]，合併症防止対策としての十分な配慮が必要である．今回，我々はRFA後に発症した横隔膜ヘルニア嵌頓の１例を経験したので，文献的考察を加えて報告する．

症　　例

患者：75歳，男性

主訴：腹痛，腹部膨満，悪寒戦慄

現病歴：前立腺肥大症にて当院泌尿器科で加療中であった．平成15年9月にCTにて肝右葉（S4，S7，S8）に10cm大の腫瘍を指摘され，PIVKA-IIが296,000mAU/mlと著明に上昇していたことなども含めて，肝細胞癌と診断された．外科的切除を考慮したが，患者の希望を優先し，内科的治療を施行することとなった．固有肝動脈に肝動注リザーバーを留置し，平成15年12月より5-Fluorouracil（1,500mg）＋Cisplatin（10mg）/weeklyの動注療法を開始した．平成16年3月のCTにて腫瘍辺縁の一部に早期濃染が認められた．血管造影検査では下横隔膜動脈からのfeederが認められ，動注療法のみでは治療効果不十分と判断した．同部位に対してエコーガイド下に経皮的RFA（径3mm，Le Veen needle使用）を2回施行した．その後は5-Fluorouracil（1,000mg）/weeklyの動注療法を施行したが，平成16年10月のCTにて再度，腫瘍辺縁に早期濃染が認められたため，エコーおよびCTガイド下に経皮的RFAを2回追加施行した．治療1週間後のCTではRFAによる焼灼効果は良好と判定された．平成17年1月にはPIVKA-IIが15mAU/mlまで低下し，肝細胞癌のコントロールは良好と考えられ，肝動注療法を中止して経過観察となった．平成17年8月に突然腹痛，腹部膨満，悪寒戦慄が出現したため，救急車で当院へ搬送され緊急入院となった．

＜2007年6月27日受理＞別刷請求先：坂部龍太郎
〒731-0293　広島市安佐北区可部南2―1―1　広島市立安佐市民病院外科

Fig. 1　Chest X-ray showed an abnormal gas shadow above the right diaphragm.

入院時現症：腹部膨満が著明で全体に圧痛を認めたが，筋性防御や反跳痛は認めなかった．体温は 38℃，SpO2 は 95% であった．

血液検査所見：WBC 17,700/μl，CRP 20.6mg/dl と炎症反応の上昇を認めた. BUN 28mg/dl，Cr 1.3mg/dl と軽度の腎機能障害を認めたが，肝機能障害や胆道系酵素上昇は認めなかった．

胸部 X 線検査：右横隔膜上に異常ガス像を認めた（**Fig. 1**）．

胸腹部 CT：肝彎曲部の結腸が横隔膜を越えて右胸腔内に脱出していた．右胸水を少量認めた．小腸から上行結腸の著明な拡張を認めた(**Fig. 2**)．

以上より，横隔膜ヘルニアへの結腸嵌頓によるイレウスと診断し，緊急手術を施行した．

手術所見：上腹部正中切開で開腹したところ腹水は少量のみであった. RFA 後の肝腫瘍に近接する右横隔膜に径 3cm 程度のヘルニア門を認め，肝彎曲部の結腸が嵌頓していた（**Fig. 3**）．ヘルニア門を開大して結腸を腹腔内に引き戻したところ，嵌頓部が壊死に陥り穿孔していた．上行結腸には著明な拡張による漿膜損傷を認め，操作中に穿孔した．腸管内容を可及的に吸引し，結腸右半切除および回腸人工肛門造設を施行した．ヘルニア門は菲薄化した部分をトリミングした後に直接縫合と大網被覆にて修復し，胸腔腹腔ドレナージを行い手術終了した．

Fig. 2　Computed tomography showed dilatation of the ascending colon and the small intestine due to herniation of the hepatic flexure of the colon into the right thoracic cavity.

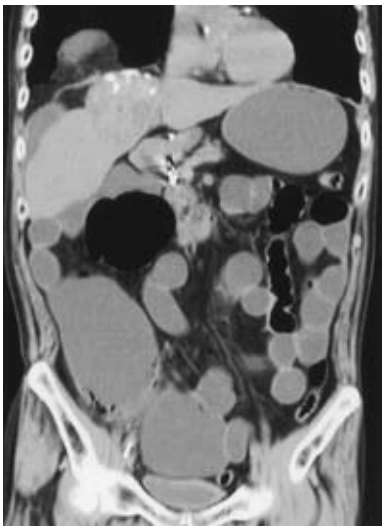

摘出標本肉眼検査所見：嵌頓部の結腸に径 1 cm の穿孔を認めた．

病理組織学的検査所見：結腸の粘膜，粘膜下層を中心に出血が認められ，粘膜には多巣性にびらんの形成が認められた．イレウスに伴う虚血性腸炎の所見であった．

術後経過：敗血症性ショック，播種性血管内凝固症候群，全身性炎症反応症候群，肺炎などを合併し長期入院を要した．気管切開，経皮的内視鏡下胃瘻造設術を施行し，状態が安定したため術後 149 病日に慢性期療養病院に転院した. その後，肝細胞癌の明らかな再燃や横隔膜ヘルニアの再発は認められなかったが，術後 13 か月目に肺炎による呼吸不全にて死亡した．

考　察

肝腫瘍に対する RFA は侵襲が低く良好な局所制御能を有するため，手術に代わる治療法として広く実施されている[1)2)]．一方で，RFA には穿刺に伴う急性期合併症以外にも，熱を加えることによる遅発性合併症が存在することが明らかになっており[5)]，合併症防止対策としての十分な配慮が必要

Fig. 3 The hernia orifice was 3 cm in diameter (arrow) and adjacent to the hepatocellular carcinoma treated by radiofrequency ablation.

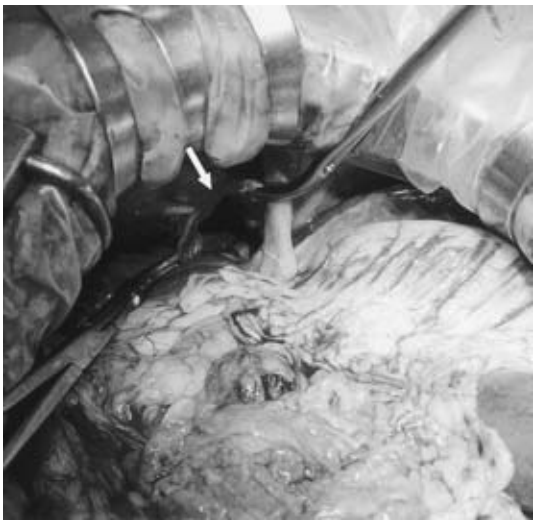

である.

RFA の熱による周囲組織臓器の損傷としては，消化管損傷，胆道損傷，腹壁火傷，横隔膜損傷，胸水貯留などが挙げられる[3)4)]. 本邦では春日井[6)]が関西地区の RFA 症例 2,614 例を集計し，全合併症 207 例（7.9%），死亡例 9 例（0.3%）で，周囲組織臓器の損傷として腹壁火傷，消化管損傷などを挙げているが，横隔膜損傷は認められなかった．海外では，Mulier ら[3)]が 1990 年から 2001 年の 82 論文(3,670 例)を解析し，全合併症 327 例(8.9%)，死亡例 20 例（0.5%），5 例（0.1%）の横隔膜損傷を報告している．また，Livraghi ら[4)]はイタリア国内の 2,320 例を集計し，全合併症 160 例(6.9%)，死亡例 6 例（0.3%）を報告しているが，横隔膜損傷は指摘していない.

医学中央雑誌にて「ラジオ波焼灼」,「横隔膜損傷/横隔膜ヘルニア」をキーワードに 1983 年から 2006 年の期間について検索し，その引用文献を渉猟したかぎりでは, RFA により発症した横隔膜ヘルニアの本邦報告は 6 例で[7)~12)]，自験例が 7 例目であった(**Table 1**)．年齢は 7 例中 6 例が 70 歳以上で，原疾患は 7 例とも肝細胞癌であった．腫瘍の局在は S4，S7，S8 で，全例横隔膜に近接する

Table 1 Reported cases of diaphragmatic hernia after radiofrequency ablation for hepatic tumor in Japan

				Hepatic tumor				Diaphragmatic hernia					
Author	Year	Age	Sex	Diagnosis	Location	Puncture route of RFA	Frequency of RFA	Interval from RFA	Symptoms	Diagnostic procedure	Incarcerated organ	Treatment	Prognosis
Koda[7)]	2003	61	F	HCC	S8	percutaneous	twice	11 months	dyspnea	Ba enema MRI	colon	conservative → surgery	dead (1 month)
Kurosaki[8)]	2004	78	F	HCC	S8	percutaneous	ND	12 months	dyspnea	CT	small intestine	surgery	ND
Kawai[9)]	2005	84	M	HCC	S8	under artificial pleural effusion	several times	13 months	abdominal pain vomiting	Xp, CT	small intestine	conservative	dead (11 days)
Shibuya[10)]	2006	72	M	HCC	S4, 8	percutaneous	twice	18 months	abdominal pain dyspnea	Xp, CT	small intestine	surgery	alive (2 weeks)
Maehara[11)]	2006	86	F	HCC	S4	percutaneous	ND	11 months	abdominal pain vomiting	Xp	small intestine	surgery	ND
Tanaka[12)]	2006	75	M	HCC	ND	percutaneous	ND	3 years	abdominal pain	CT	small intestine	surgery	ND
Our case		75	M	HCC	S4, 7, 8	percutaneous	four times	10 months	abdominal pain	Xp, CT	colon	surgery	dead (13 months)

HCC：hepatocellular carcinoma, RFA：radiofrequency ablation, ND：not described

位置に存在した．穿刺法は1例が人工胸水下経皮的焼灼で，それ以外の6例は経皮的焼灼であった．RFAの施行回数は記載のある4例すべてが複数回であった．最終のRFAから横隔膜ヘルニア発症までの期間は最短で10か月，最長で3年で，1年前後に多かった．症状は腹痛，呼吸困難症状が主体であった．単純X線検査またはCTにて診断された症例が多く，嵌頓臓器は小腸が5例，結腸が2例であった．初期治療としては7例中5例に対して手術，2例に対して保存的治療が施行されていた．保存的治療の2例のうち1例は横隔膜ヘルニアの増悪のために3か月後に手術が施行されていた．

RFAの適応としては，一般的に，①5cm以下の単発腫瘍，②3cm以下で3個以内の腫瘍，③血小板50,000/μl以上かつPT 50%以上，④コントロール不能な腹水なし，⑤門脈腫瘍塞栓なしなどとされている[13]が，明確な基準はなく，それぞれの施設での基準で施行されているのが現状である．自験例では，当初は腫瘍サイズが10cmと大きかったが，動注療法により腫瘍の大部分が壊死に陥り辺縁の一部のみに早期濃染が認められたことから，同部位のコントロール目的にRFAを施行した．結果的には動注療法とRFAの併用により良好な治療効果が得られたが，一般的な適応基準から外れる症例に対してRFAを施行する場合には，十分なインフォームドコンセントのもとに行う必要があると考えられる．

2005年に出版された肝癌治療ガイドライン[14]においては，肝障害度AまたはBの症例で単発の肝細胞癌では，腫瘍径に関わらず外科的切除が推奨されている．本症例では，初回治療時に肝機能は良好で全身状態も保たれていたことから，外科的切除が第1選択であったと考えられた．今回は，患者の希望を優先して内科的治療を選択したが，今後はガイドラインを参考にしながら，外科的切除，RFAをはじめとする局所療法，肝動脈塞栓療法，肝動注療法などについて十分に検討し，治療法を選択していく必要があると考えられる．

横隔膜損傷の診断は，ヘルニアを合併している場合には比較的容易とされている[15]．胸部X線検査の特徴的所見としては片側横隔膜の挙上，横隔膜の不整像，胸腔内異常ガス像などが挙げられる[16]．また，CTはX線検査よりも診断能に優れており，特に冠状断や矢状断構築像では横隔膜の頭側に腸管などの腹腔内臓器が描出され，容易に診断がつく[15]．自験例では胸部X線検査と胸部CTで典型像を呈しており，迅速な診断が可能であった．

横隔膜損傷は原則的に手術適応であり，横隔膜ヘルニアは絶対的手術適応である[15]．アプローチ法として開胸，開腹のいずれを優先するかについては賛否両論あるが，腹腔内臓器損傷の確認が必要な場合には開腹アプローチが第1選択となる[15]．しかし，脱出臓器が胸腔内に癒着しており，腹腔側からの剥離操作が困難な場合は躊躇せずに開胸を追加すべきである．また，右横隔膜損傷では肝臓が視野の妨げとなることが多く，開胸アプローチのほうが容易な場合も多い．いずれにしても開胸，開腹両方に対応できる態勢で手術を行うことが重要である[17]．

自験例では横隔膜直下の腫瘍に対して4回にわたりRFAを繰り返した結果，熱損傷により横隔膜に脆弱部が形成され，10か月の期間で腹圧により脆弱化が進行して穿孔し，ヘルニア嵌頓を来したと考えられる．横隔膜は消化管や胆嚢と比較して組織の強度が高いため，RFAから1年前後の晩期に穿孔する可能性が高いと推察された．また，高齢のための低栄養による横隔膜の菲薄化や組織修復能の低下も穿孔の一因になったと考えられる．横隔膜に近接する肝腫瘍に対してRFAを施行する場合，横隔膜損傷の可能性を念頭におき，腹腔鏡下RFA[18]なども選択肢として考慮すべきと思われた．また，術後は熱損傷による晩期合併症に留意しながら厳重に経過観察することが重要と思われた．

なお，本論文の要旨は第61回日本消化器外科学会定期学術総会（2006年7月，横浜）において発表した．

文　献

1）Livraghi T, Goldberg SN, Lazzaroni S et al：Small hepatocellular carcinoma：treatment with radio-frequency ablation versus ethanol injection.

Radiology **210**：655—661, 1999
2) Poon RT, Fan ST, Tsang FH et al：Locoregional therapies for hepatocellular carcinoma：a crinical review from the surgeon's perspective. Ann Surg **235**：466—486, 2002
3) Mulier S, Mulier P, Ni Y et al：Complications of radiofrequency coagulation of liver tumours. Br J Surg **89**：1206—1222, 2002
4) Livraghi T, Solbiati L, Meloni MF et al：Treatment of focal liver tumors with percutaneous radio-frequency ablation：complications encountered in a multicenter study. Radiology **226**：441—451, 2003
5) Curley SA, Marra P, Beaty K et al：Early and late complications after radiofrequency ablation of malignant liver tumors in 608 patients. Ann Surg **239**：459—463, 2004
6) 春日井博志：ラジオ波治療の副作用・合併症．肝臓 **46**：195—199, 2005
7) Koda M, Ueki M, Maeda N et al：Diaphragmatic perforation and hernia after hepatic radiofrequency ablation. Am J Roentgenol **180**：1561—1562, 2003
8) 黒崎　亮，白井良夫，若井俊文ほか：肝細胞癌に対する経皮的ラジオ波焼灼療法による横隔膜欠損部に生じた横隔膜ヘルニアの1例．日消外会誌 **37**：1273, 2004
9) 河合健吾，矢田　豊，平野克治ほか：肝細胞癌に対する人工胸水下経皮的ラジオ波焼灼治療13ヵ月後に横隔膜ヘルニアを来した1例．肝臓 **46**：665—666, 2005
10) Shibuya A, Nakazawa T, Saigenji K et al：Diaphragmatic hernia after radiofrequency ablation therapy for hepatocellular carcinoma. Am J Roentgenol **186**：S241—243, 2006
11) 前原伸一郎，江口大彦，竹中朋祐ほか：肝細胞癌に対する経皮的ラジオ波焼灼術後に横隔膜ヘルニアをきたした一例．日消外会誌 **39**：1128, 2006
12) 田中　究，清水辰宣，岡田克夫：肝細胞癌に対する経皮的ラジオ波焼灼療法が原因と考えられた横隔膜ヘルニアの1例．日消誌 **103**（臨増）：A970, 2006
13) Tateishi R, Shiina S, Teratani T et al：Percutaneous radiofrequency ablation for hepatocellular carcinoma. Cancer **103**：1201—1209, 2005
14) 科学的根拠に基づく肝癌治療ガイドライン作成に関する研究班：科学的根拠に基づく肝癌治療ガイドライン．2005年版．金原出版，東京，2005
15) 木庭雄至，杉本勝彦：損傷臓器別にみた診断と治療　横隔膜損傷．救急医 **26**：1739—1743, 2002
16) 岩崎正之，井上宏司：外傷性横隔膜損傷．胸部外科 **57**：795—799, 2004
17) 桑原史郎，山崎俊幸，大谷哲也ほか：外傷性横隔膜破裂13症例の検討．日臨外会誌 **64**：2129—2133, 2003
18) Yokoyama T, Egami K, Miyamoto M et al：Percutaneous and laparoscopic approaches of radiofrequency ablation treatment for liver cancer. J Hepatobiliary Pancreat Surg **10**：425—427, 2003

A Case of Incarcerated Diaphragmatic Hernia after Percutaneous Radiofrequency Ablation for Hepatocellular Carcinoma

Ryutaro Sakabe, Yoshinori Yamashita, Naoki Hirabayashi, Wataru Takiyama,
Yoshie Kobayashi, Minoru Kameoka, Akira Nakashima, Yukio Sato,
Shuji Saeki and Hidenori Mukaida
Department of Surgery, Hiroshima City Asa Hospital

Although radiofrequency ablation is a minimally invasive treatment for hepatic tumors, serious complications of thermal damage to the surrounding organs such as colon perforation, bile duct injury, and diaphragmatic injury have been reported. We report a case of incarcerated diaphragmatic hernia due to thermal damage after radiofrequency ablation for hepatocellular carcinoma. A 75-year-old man admitted for sudden abdominal pain onset and abdominal distension had previously undergone hepatic artery injection treatment and radiofrequency ablation for hepatocellular carcinoma at hepatic segments IV, VII, and VIII. Chest X-ray showed an abnormal gas shadow above the right diaphragm and computed tomography showed herniation of the hepatic flexure of the colon into the right thoracic cavity. He was diagnosed with ileus due to incarcerated diaphragmatic hernia necessitating emergency surgery. The hernia orifice was 3cm in diameter and adjacent to the hepatocellular carcinoma treated by radiofrequency ablation. He underwent right hemicolectomy, ileostomy, and repair of the hernia orifice. He recovered well and was discharged on postoperative day 149.

Key words：diaphragmatic hernia, radiofrequency ablation, hepatocellular carcinoma

〔Jpn J Gastroenterol Surg 41：93—98, 2008〕

Reprint requests：Ryutaro Sakabe　Department of Surgery, Hiroshima City Asa Hospital
2-1-1 Kabeminami, Asakita-ku, Hiroshima, 731-0293 JAPAN

Accepted：June 27, 2007

©2008 The Japanese Society of Gastroenterological Surgery　Journal Web Site：http://www.jsgs.or.jp/journal/