日消外会誌　41（1）：105～110，2008年

症例報告

遺残胆嚢管癌の１例

静岡県立静岡がんセンター肝胆膵外科，同　消化器外科*，同　病理診断科**

森本　幸治　　前田　敦行　　金本　秀行　　松永　和哉
上坂　克彦　　坂東　悦郎*　　齊藤　修治*　　伊藤以知郎**

胆嚢摘出後の遺残胆嚢管癌は報告が少なく，まれな疾患と考え報告する．症例は70歳の男性で，閉塞性黄疸，胆管炎で発症した．CTではRouviere溝近傍に3.3cmの腫瘤を認め，上部胆管への浸潤と上流側胆管の拡張を伴っていた．胆道造影検査では，上部胆管に右側有意の乳頭状陰影欠損を認め，CTで描出された腫瘍の進展による狭窄と考えた．胆嚢管は描出されなかった．患者は4年前に胆嚢摘出術を受けており，腫瘤の位置および胆管内の発育形態から遺残胆嚢管癌と術前診断した．減黄処置および門脈枝塞栓術後に，肝右葉切除，尾状葉切除，十二指腸部分切除，肝外胆管切除再建を行った．切除標本上3.0cmの腫瘍が上部胆管へ浸潤していた．組織学的に腫瘍は高分化型管状腺癌であり，その中心に絹糸を認め，遺残胆嚢管癌と最終診断した．術後胃大彎リンパ節転移，肺転移を来したが，それぞれ再発巣の切除を行い，初回手術後2年9か月生存中である．

はじめに

原発性胆嚢管癌は比較的まれな疾患である．なかでも，胆嚢摘出術後の遺残胆嚢管に発生する遺残胆嚢管癌の報告は少ない．我々は術前診断が可能であり，肝右葉切除，尾状葉切除，肝外胆管切除，十二指腸部分切除により切除しえた遺残胆嚢管癌の１例を経験したので報告する．

症　　例

患者：70歳，男性

主訴：発熱

家族歴：特記すべきことなし．

既往歴：2000年，総胆管結石症に対して，前医で胆嚢摘出，総胆管切石術が施行された．その際の胆嚢の病理組織学的検査所見はchronic cholecystitisであり，悪性所見を認めなかった．

2003年5月，総胆管結石症の再発に対し，前医で内視鏡下に乳頭切開，総胆管結石切石術が施行された．ただし，内視鏡検査施行時，結石は確認されなかった．

現病歴：2004年4月，悪寒，発熱が出現したため前医を受診した．黄疸と肝機能障害を指摘され，胆管炎の診断で入院となった．入院後，抗生剤投与で胆管炎は改善したが，肝機能障害，黄疸が悪化したため，5月に当院へ転院となった．

入院時現症：身長157cm，体重51.7kg．体温36.7℃．眼球結膜に軽度黄疸，眼瞼結膜に貧血を認めた．腹部は平坦，軟で腫瘤，圧痛を認めなかった．上腹部に正中切開創を認めた．

入院時血液生化学検査所見：T-Bil 3.2mg/dl（基準値0.2～1.0mg/dl），D-Bil 2.3mg（0～0.3mg/dl），AST 50IU/*l*（10～40IU/*l*），ALT 67IU/*l*（5～40IU/*l*），ALP 1,217IU/*l*（115～359IU/*l*）と肝・胆道系酵素の上昇を認め，腫瘍マーカーもCEA 5.7ng/ml（＜5.0ng/ml），CA19-9 44U/ml（＜37U/ml）と上昇していた．

腹部造影CT：Rouviere溝近傍に3.3cmの充実性腫瘤を認め，上部胆管へ右方から浸潤するとともに，一部は胆管内腔へと進展していた（**Fig. 1**）．胆管は腫瘍浸潤部で狭窄し，上流側の肝内胆管は拡張していた．また，十二指腸への浸潤も疑われた．

＜2007年6月27日受理＞別刷請求先：森本　幸治
〒411-8777　駿東郡長泉町下長窪1007　静岡県立静岡がんセンター肝胆膵外科

Fig. 1　a：Abdominal CT disclosed intrahepatic biliary dilatation. b：A tumor of 3cm in diameter was located at the right side of the upper bile duct with intraductal papillary growth.

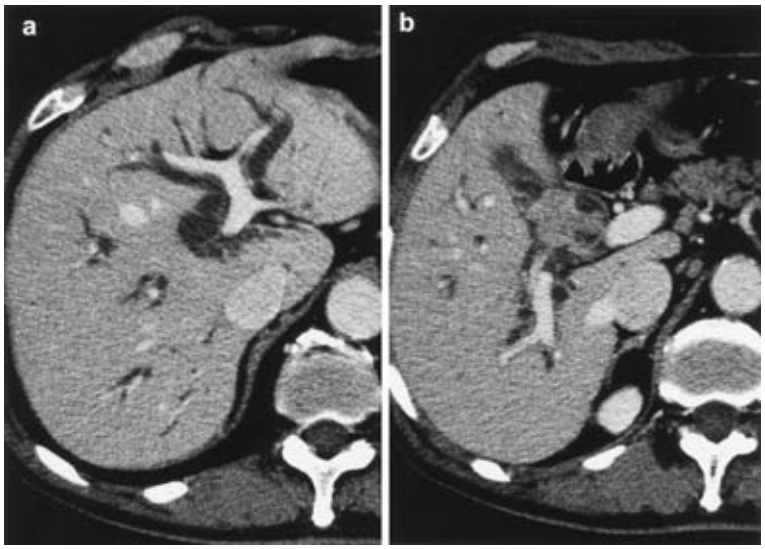

腹部MRI：CTでとらえられた腫瘍は，T1強調画像，T2強調画像ともに低信号腫瘤として描出された（**Fig. 2**）．冠状断では胆管内腔への乳頭状腫瘍の進展を認めた．

ERCP：上部胆管右壁側の陰影欠損を認め，胆管内腔への腫瘍進展を疑った（**Fig. 3**）．膵胆管合流異常は認めなかった．

^{18}F-Fluorodeoxyglucose-Positron Emission Tomography（FDG-PET）：CT，MRIで指摘された腫瘍の部位にFDGの集積を認めた．

胆汁細胞診ではclassV（adenocarcinoma）が得られ，腫瘍の主座と進展様式から，上部胆管および十二指腸への浸潤を伴う遺残胆嚢管癌と診断した．

経皮経肝胆道ドレナージで減黄後，経皮経肝門脈枝塞栓術を施行し，2004年6月に肝右葉切除，右尾状葉切除，肝外胆管切除再建，十二指腸部分切除，D2リンパ節郭清を施行した．

手術所見：肝門部近傍に3cm大の肝外性腫瘍を認め，中上部胆管へ右方から浸潤していた．十二指腸への直接浸潤を認めたが，十二指腸部分切除，直接縫合閉鎖で対処可能であった．

切除標本検査所見：肝門部のやや右側，胆嚢管遺残部付近に3.0×2.9×2.0cmの腫瘍を認めた．割面上，腫瘍は白色調であり，上中部胆管へ右方から浸潤するとともに，胆管内腔へも乳頭状に進展していた（**Fig. 4**）．胆管粘膜面で胆嚢管開口部は同定できなかった．

病理組織学的検査所見：腫瘍は主に高分化型管状腺癌で，一部に乳頭腺癌の形態をとりながら胆管内腔へと進展していた．腫瘍の主座は胆管右方にあり，中心部には縫合糸が見られることから，遺残胆嚢管原発と診断した（**Fig. 5**）．十二指腸側は固有筋層までの浸潤を認めた．最終診断はwell differentiated tubular adenocarcinoma，intermediate type，INFβ，ly2，v1，pn3，pT4（s3，pHinf1a，pBinf1，pV0，pA0），pN1（12b1），H0，P0，M（－），fStage，IVa，pHM0，pDM0，pEM0であった．

術後経過：低タンパク血症に伴う腹水貯留と下腿浮腫を認めたが次第に改善し，第26病日に退院となった．

術後10か月で胃大彎側のリンパ節に転移を来し，胃切除術を伴うリンパ節郭清術を施行した．

Fig. 2 a：T1-weighted MRI showed a low intensity tumor at the hilum. b：This tumor was demonstrated as a low intensity lesion on T2-weighted MRI image. c：A frontal section of MRI revealed a tumor invading the common hepatic duct (arrow), with intraductal papillary growth. (arrowheads)

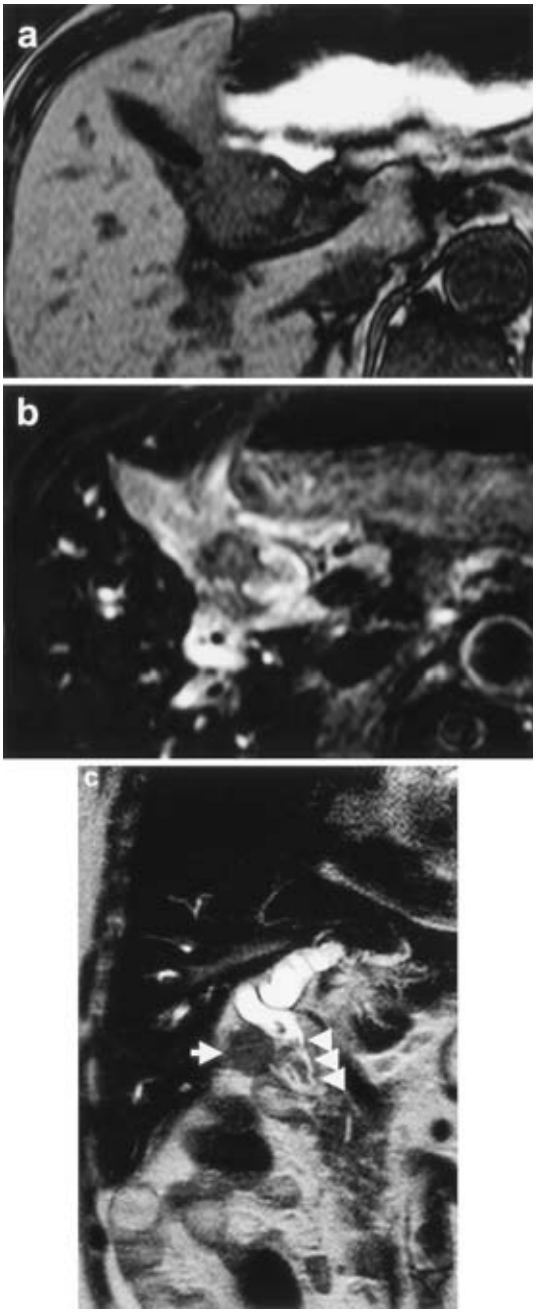

Fig. 3 Endoscopic retrograde cholangiography (ERC) revealed a right-sided filling defect in the upper bile duct with papillary projection in the lumen. (arrowheads)

さらに，初回手術後1年7か月後には，孤発肺転移を来し，左下葉切除を行った．初回手術から2年9か月現在，再発の徴候を認めない．

考　察

原発性胆嚢管癌は比較的まれな疾患で，我々が医学中央雑誌で1983～2007年の期間において「胆嚢管癌」で検索したところ（会議録は除く），本邦で約70例の報告例があるにすぎない[1)2)]．また，原発性胆嚢管癌の頻度は剖検例の0.03～0.053%と報告されている[3)4)]．この腫瘍の定義として，かつて1951年にFarrar[5)]が示した診断基準，すなわち，①腫瘍が胆嚢管に限局する，②胆嚢，総胆管，肝管に腫瘍がない，③組織学的に癌細胞を認めること，が用いられてきた．しかし，胆嚢，総胆管など胆嚢管外へ進展した進行胆嚢管癌はこの定義を満たさなくなることから，2002年にOzdenら[6)]は新たに“腫瘍の中心が胆嚢管に位置する”という診断基準を提唱した．本例は，総胆管，十二指腸への腫瘍の浸潤を認めるが，腫瘍の主座が残糸のある遺残胆嚢管断端に位置するためOzdenらの基準を満たすものと考える．また，胆嚢摘出術

Fig. 4　Macroscopic findings of the resected specimen. a：A tumor was found in the common hepatic duct（CHD）. b：Cut surface of the resected specimen disclosed a white tumor of 3cm in diameter. The tumor was mainly located at the right side of the common hepatic duct（CHD）with a papillary intraductal growth.

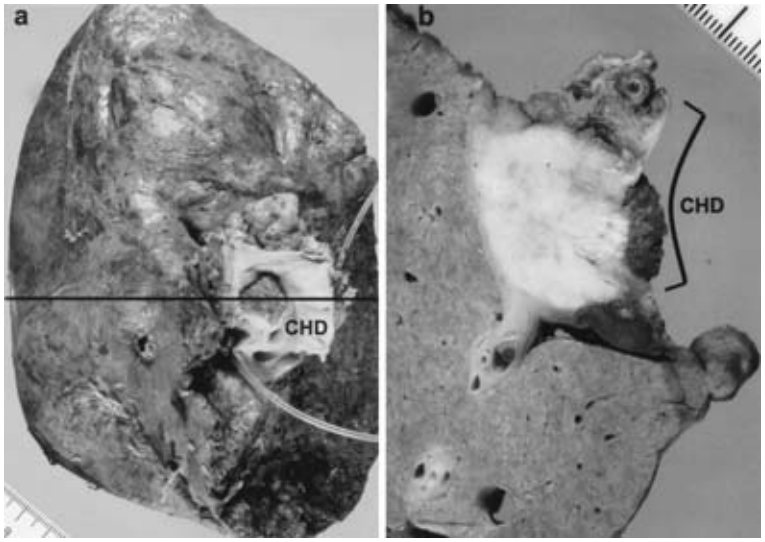

Fig. 5　Microscopic findings of the resected specimen. a：The tumor was well differenciated tubular adenocarcinoma with papillary carcinoma. b：Silk blade（＊）and granulation tissue were obsevated in the tumor.

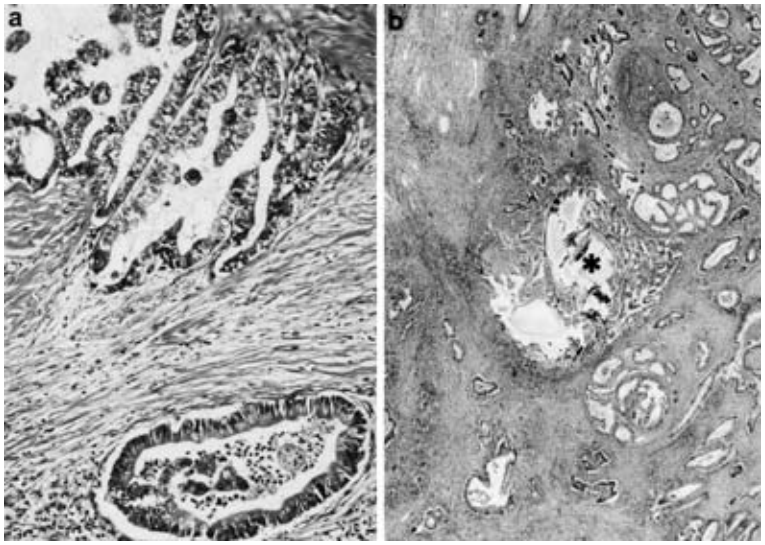

後の遺残胆嚢管に発症した胆嚢管癌は，検索したかぎりでは英文で6例，和文で2例の症例報告をみるのみであり，極めてまれな病態と考える[7)~12)]．

胆嚢管癌に特有の症状はなく，腹痛，発熱，黄

疸などで発症することが多い．これらは胆嚢管の閉塞による胆嚢炎の症状，あるいは胆管浸潤に伴う症状と考えられる．本例のような胆嚢摘出術後の遺残胆嚢管癌では，胆嚢炎などの症状はなく，臨床症状が現われる時点で，胆管浸潤を伴い，進行した状態であることが多い．報告例7例もすべて発熱，腹痛，黄疸などの症状を呈しており，4例では肝外胆管浸潤の記載を認めた．本例でも過去の報告同様に，閉塞性黄疸，胆管炎で発症した．

原発性胆嚢管癌において，術前診断は難しく，報告例でも術前の正診率は18.2～30.0％とされている[13]．胆嚢管癌は高率に胆管方向へ進展することから，中部あるいは上部胆管癌と類似した胆管像を呈し，胆管癌との鑑別が困難であるとされている．我々が術前診断しえたのは，①病歴，②CT，MRIによる主腫瘍の位置，発育形態，③胆道造影での上中部胆管の右側優位の狭窄所見，胆管内腔の乳頭状陰影欠損から遺残胆嚢管癌を強く疑ったためであった．したがって，十分な病歴の収集と慎重な画像所見の解釈により術前診断も決して困難ではないと考える．本例では総胆管結石症に対して，4年前に胆嚢摘出，総胆管切石術の既往がある．約1年前には総胆管結石再発の診断で内視鏡下に治療が行われている．4年前の手術時標本では悪性所見はなかったが，1年前にはすでにゆっくりと増大する腫瘍が，胆嚢管断端に存在し，出血，腫瘍脱落などにより総胆管結石様の症状を呈した可能性もあるのではないかと考えている．

原発性胆嚢管癌は，病理組織学的には乳頭腺癌，高分化管状腺癌が多い．発育過程で，初期には乳頭腺癌として胆嚢管内腔を膨張性に増殖するが，深達度が粘膜下層以深に達すると，管状腺癌となり深部へ浸潤するとされている[14]．本例では，胆嚢摘出後といえども胆嚢管開口部は同定されていない．腫瘍の胆管浸潤側が乳頭型であり，周囲結合織への進展側が管状腺癌であることを鑑みると，遺残胆嚢管断端近傍に発生した腫瘍が，胆嚢管を開大しながら乳頭状に胆管側へと進展するとともに，胆管右側周囲へ浸潤したのではないかと考えている．また，切除標本上，腫瘍中心部に絹糸を認めた点も，この進展様式の推測を支持するものと考える．

中村ら[12]は，遺残胆嚢管癌症例で胆嚢の摘出標本を再検討し，胆嚢管に癌の存在を認めたと報告し，このような症例では胆嚢摘出標本の再検討が必要であると考察している．本例では胆嚢，胆嚢管に癌の存在は証明されなかったが，微小な癌病変が胆嚢管に存在していた可能性は完全には否定できない．あるいは，胆嚢内の微小病変が，胆嚢摘出術の手術操作により，胆嚢管断端に付着した可能性も考えられ，摘出胆嚢標本の再検討は重要である．

予後について，胆嚢管内に限局する癌の場合，治癒切除が行われれば予後は良好で，5年生存率50％以上との報告があり，予後の改善には早期発見が不可欠である．しかし，胆嚢管外へ浸潤する胆嚢管癌では予後は不良で，3年生存率9.1％，5年生存率0％と報告されている[15][16]．遺残胆嚢管癌の報告例で，転帰が確認できたものは1例のみで，術後8か月で肺転移，縦隔転移により死亡している．我々の症例では，再発巣を2回切除し2年9か月の生存を得ている．再発例といえども積極的な外科治療も選択肢の一つと考える．

文　献

1) 岡田喜克，町支秀樹，永井盛太ほか：術中所見にて診断された原発性胆嚢管癌の1例―原発性胆嚢管癌本邦報告63例の検討―．胆と膵 **20**：181―186, 2001
2) 石渡裕俊，真口宏介，高橋邦幸ほか：Farrarの診断基準を満たした胆嚢管癌の1例．胆道 **18**：631―638, 2004
3) Kuwayti K：Carcinoma of the major intrahepatic and the extrahepatic bile ducts exclusive of the papilla of Vater. Surg Gynecol Obstet **104**：357―366, 1957
4) Phillips SJ, Estrin J：Primary adenocarcinoma in a cystic duct stump. Arch Surg **98**：225―227, 1969
5) Farrar DAT：Carcinoma of the cystic duct. Br J Surg **39**：183―185, 1951
6) Ozden I, Kamiya J, Nagino M et al：Cystic duct carcinoma：proposal for a new "working definition". Langenbecks Arch Surg **387**：337―342, 2003
7) Dixon JA, Christensen C：Primary adenocarcinoma in the cystic duct remnants. Am J Surg **121**：610―611, 1971
8) Bhuiya MR, Nimura Y, Kamiya J et al：Recur-

rent carcinoma of cystic duct remnant with subcutaneous implantation in abdominal wall. J Hepatobiliary Pancreat Surg **4**：223—226, 1997
9) Gabata T, Matsui O, Sanada J et al：Cystic duct remnant carcinoma with widespread invasion along the extrahepatic bile duct wall：dynamic CT findings. Abdom Imaging **28**：79—82, 2003
10) Noji T, Kondo S, Hirano S et al：Carcinoma of the cystic duct remnant with direct invasion. Int J of Gastrointest Cancer **34**：117—120, 2003
11) 久米 明倫, 二村 雄次：胆摘後の遺残胆嚢管癌—肝はどれだけ摘るの? 消画像　**5**：289—295, 2003
12) 中村厚夫，八木一芳，関根厚雄ほか：胆道出血にて診断され早期胆嚢管癌と考えられた1例．消画像　**4**：593—597, 2002
13) 渡邊良平，炭山嘉伸，柁原宏久ほか：壊疽性胆嚢炎で発症した胆嚢管癌の1例．日臨外会誌　**65**：771—775, 2004
14) 窪田賢輔，角田幸雄，河村俊治ほか：胆嚢管癌の臨床病理学的検討．胆道　**16**：372—380, 2002
15) 杉浦　博，高橋　弘，下沢英二ほか：原発性胆嚢管癌の4例．日消外会誌　**34**：1756—1760, 2001
16) 福田喜一：胆嚢管原発癌の臨床的・病理組織学的特徴—胆嚢原発癌および胆管癌と対比して—．胆道　**4**：417—429, 1990

Cystic Duct Remnant Cancer—A Case Report

Koji Morimoto, Atsuyuki Maeda, Hideyuki Kanemoto, Kazuya Matsunaga,
Katsuhiko Uesaka, Etsuro Bando*, Shuji Saito* and Ichiro Ito**
Divisions of Hepato-Biliary-Pancreatic Surgery, Department of Digestive Surgery* and
Department of Pathology**, Shizuoka Cancer Center Hospital

We report an extremely rare case of carcinoma arising in the remnant cystic duct. A jaundiced 70-year-old man who underwent cholecystecomy and choledochotomy four years ago for cholecystitis and choledocholithiasis was found in abdominal computed tomography（CT）to have a tumor 3.3cm in diameter at the hepatic hilum with biliary invasion and duodenal involvement. The upper bile duct was invaded from the right side with intrabiliary growth. Cholangiography showed a filling defect at the right side of the upper bile duct, consistent with intrabiliary growth. The cystic duct remnant was not opacified by contrast medium. We diagnosed the patient as having carcinoma arising in the remnant cystic duct, based on his history and precise interpretation of diagnostic imaging. The patient underwent right hepatectomy, caudate lobedtomy, bile duct resection, and reconstruction. The resected specimen was a whitish tumor with a diameter of 3.0cm. The tumor consisted predominantly of extrabiliary tubular adenocarcinoma and intrabiliary growth（papillary adenocarcinoma）. In the midst of the cancer, a silk blade was identified, suggesting the origin of the tumor to be the cystic duct remnant. The patient underwent surgery twice for recurrent tumors and remains alive two years and nine months after initial surgery without evidence of recurrence.

Key words：cystic duct remnant, bile duct cancer, gallbladder cancer

〔Jpn J Gastroenterol Surg 41：105—110, 2008〕

Reprint requests：Koji Morimoto　Divisions of Hepato-Biliary-Pancreatic Surgery, Shizuoka Cancer Center Hospital
1007 Nagaizumi, Sunto-gun, 411-8777 JAPAN

Accepted：June 27, 2007

©2008 The Japanese Society of Gastroenterological Surgery　Journal Web Site：http://www.jsgs.or.jp/journal/