日消外会誌　41（1）：111～116，2008年

症例報告

1期的手術により救命できた門脈ガス血症を呈した非閉塞性腸管虚血症の1例

京都府立与謝の海病院外科

小菅　敏幸　　藤　　信明　　伊藤　　剛　　渡辺　太治
柏本　錦吾　　谷口　弘毅　　内藤　和世

症例は83歳の女性で，一過性脳虚血発作で入院となった．入院後に右側腹部痛と腹膜刺激症状が出現したため施行された腹部造影CTで，肝内門脈ガスを認めた．上腸間膜動脈根部および本幹は造影されたが，腸管壊死が疑われ緊急開腹術を施行した．上腸間膜動脈本幹の拍動を良好に触知したが，上行結腸から横行結腸に20cmにわたり壊死を認めた．結腸右半切除術を行い，1期的に吻合した．経過良好で48時間以内に門脈ガスは消失し，第14病日に退院した．組織学的検査所見で，結腸に出血性壊死を認めたが，腸間膜血管内に血栓を認めず，非閉塞性腸管虚血症と診断された．本疾患は本邦報告例が少なく予後不良とされるが，早期に診断し時期を逸することなく開腹術を行った．残存腸管のviabilityを慎重に評価したうえで，1期的手術を行い救命することができた．

はじめに

門脈ガス血症（portal venous gas；以下，PVG）は，1955年にWolfeら[1]が小児の壊死性腸炎で初めて報告して以来，比較的まれで予後不良の病態とされてきた[1)~3)]．一方で，非閉塞性腸管虚血症（nonocclusive mesenteric ischemia；以下，NOMI）は，1958年にEnde[4]が初めて報告して以来，死亡率が極めて高い予後不良な疾患として認識されてきた[4)~8)]．今回，我々はPVGを呈したNOMIに対し，発症後早期に外科的治療を行い救命しえた1例を経験したので文献的考察を加えて報告する．

症　　例

患者：83歳，女性

主訴：右側腹部痛

家族歴：特記事項なし．

既往歴：高血圧（50歳より加療中）．狭心症（80歳より加療中）．一過性脳虚血発作（40年前より出現し，年に数回の頻度）．急性虫垂炎および盲腸憩室炎に対し虫垂を含む盲腸部分切除術（平成17年11月：当院）．ジギタリス製剤の使用歴はなく，腹部アンギーナのエピソードもなかった．

現病歴：平成18年11月中旬に，ゲートボール中に一過性脳虚血発作を生じたため11時に救急搬送され内科入院となった．入院後の15時頃より右側腹部痛が出現し，次第に増強して18時には腹膜刺激症状も認めるようになった．腹部単純CTで肝内門脈ガスを認め腸管壊死が疑われたため外科紹介となった．

転科時現症：身長141cm，体重57kg，BMI 29．血圧147/60mmHg．脈拍74回/分，整．体温37.4度．右側腹部を中心に著明な自発痛，圧痛を認め，腹膜刺激症状を伴っていた．

血液検査所見：WBC 10,300/mm^3（好中球91.7%），CRP 0.2mg/dlと白血球増多および左方移動を認めたが，CPK，AST，LDHの上昇は認められなかった．入院時のHb 10.4g/dl，Ht 30.9%であったが，補液後はHb 7.4g/dl，Ht 22%となっていた．出血による低下を否定できないものの，来院当時は著明な脱水による血液濃縮状態であったと判断した．動脈血液ガス分析では，B.E.

＜2007年5月31日受理＞別刷請求先：小菅　敏幸
〒629-2261　与謝郡与謝野町男山481　京都府立与謝の海病院外科

−7.7mmol/*l* と著明な代謝性アシドーシスを認め腸管壊死が疑われた．静脈血を，血液細菌培養検査に供したところ術後に陰性であったことが判明し，血中エンドトキシン濃度検査に供したところ術後に基準値以下であったことが判明した．

胸部単純 X 線検査：腹腔内遊離ガスを認めなかった．

腹部単純 X 線検査：小腸ガスが散在し，上行結腸にニボーを認めた．

腹部造影 CT：肝表層部に樹枝状の肝内門脈ガスと肝表面に少量の腹水を認めた．上腸間膜動脈根部および本幹は造影されており，上腸間膜静脈内に血栓や気腫は認められなかった．上行結腸から横行結腸にかけて不均一な造影効果を伴う壁肥厚を認めたが，腸管壁気腫像は認められなかった（**Fig. 1**）．

以上より，右結腸の腸管壊死を疑い緊急開腹術を施行した．

手術所見：右横隔膜下に軽度混濁した褐色の腹水を少量認めた（腹水を細菌培養検査に供し，術後に陰性と判明した）．上腸間膜動脈本幹の拍動は良好であった．空腸あるいは回腸に壊死はなく辺縁動静脈の拍動も良好であった．結腸は肝彎曲を中心に約 20cm にわたり腸管壁の黒色性変化に至る壊死を認めたため，結腸右半切除術を選択することとした．回結腸動脈，右結腸動脈，中結腸動脈右枝のいずれも拍動を強く触知し，これらの末梢枝は互いに arcade を形成していた．これらの動脈を結紮する前に意図的に出血させることで血流の評価を行ったがいずれも良好であった．さらに，切離端近傍の腸管内腔粘膜の色調が良好であることを確認したうえで，linear stapler を用いて機能的端々吻合を行った．

切除標本：上行結腸から横行結腸にかけて約 20cm にわたり連続性の壊死を認めた．また，上行結腸と盲腸には斑状の粘膜壊死を認めたが，外観上は分節状ではなかった（**Fig. 2**）．

病理組織学的検査所見：粘膜に強い出血と壊死性変化を認め，粘膜下組織には著明な浮腫および多数の好中球の浸潤を認め，虚血性変化に相当する所見であった．口側および肛門側切除断端に虚血性変化を認めなかった．腸間膜血管内に血栓や，血管炎などの器質的閉塞を認めなかった（**Fig. 3**）．以上の組織学的検査所見および臨床経過より，NOMI と診断した．

Fig. 1　A：Enhanced abdominal CT scan at level of gastroesophageal junction revealed small amount of peripheral portal venous gas in the liver（arrow）．B：Enhanced abdominal CT scan at level of the bottom of the left kidney revealed irregularly enhanced thick wall of the transverse colon（arrow）．

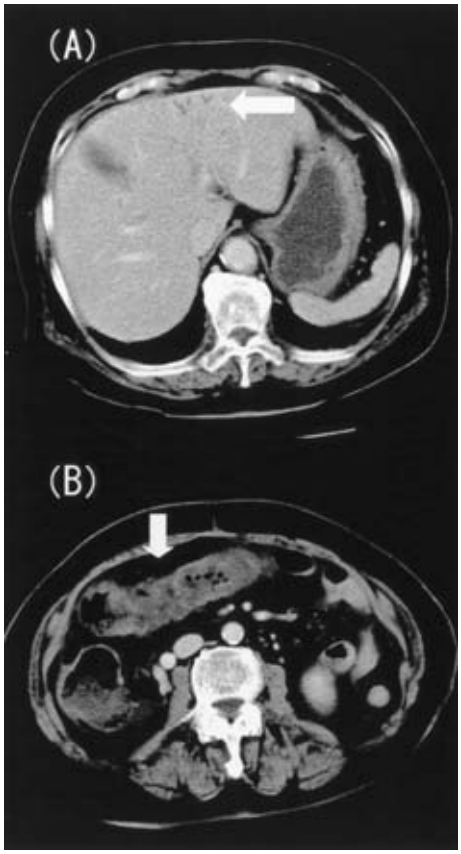

術後経過：術後 2 日目の腹部造影 CT では，肝内門脈ガスは消失していた．術後経過は良好で，術後 6 日目より経口摂取を開始し，術後 14 日目に退院した．

考　察

PVG は比較的まれな病態で，腸管壊死に伴い予後不良とされてきた[1)~3)]．近年，腹部超音波検査や腹部 CT の普及により少量のガスでも診断が可能

Fig. 2 Macroscopic view of the resected specimen showed not only continuous necrosis from the ascending to transverse colon but also many spots of mucosal necrosis at the ascending colon.

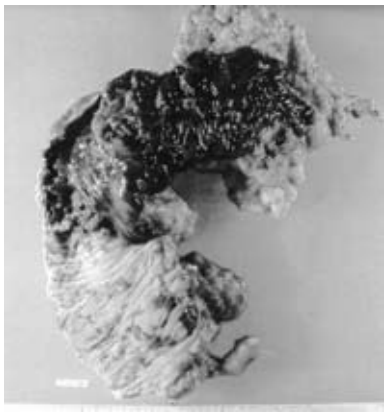

Fig. 3 Microscopic view of the resected specimen showed mucosal hemorrhagic necrosis and submucosal edema of the colon without thrombosis in the mesenteric vessels（HE, ×20）.

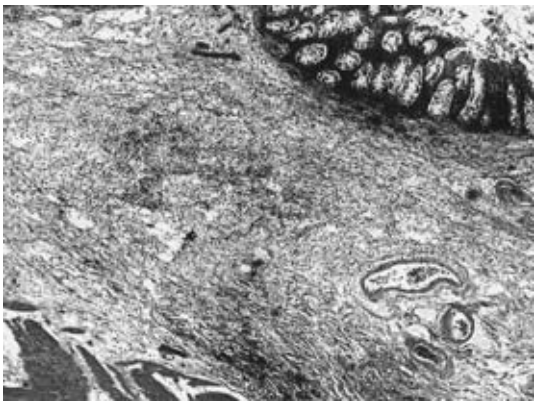

となり，PVGの報告例は増加している．また，腸管壊死を伴わない報告例が増えたことや，早期診断治療がなされるようになったため死亡率も低下してきた[9]．しかし，上松ら[10]は52例の本邦報告例のPVGの集計で，57.8%の30例に腸管壊死を認め，腸管非壊死例の死亡率が15.3%と低いのに対し，腸管壊死例では死亡率が60%で予後不良としている．門脈ガスの発生機序に関して，腸管粘膜の損傷，腸管内圧の上昇，敗血症が3大要因とされている[2)11]．自験例では，NOMIによる腸管粘膜損傷と麻痺性イレウスによる腸管内圧の上昇が門脈ガス発生に関与したと考えられるが，術前の血液細菌培養および術中の腹水細菌培養検査で細菌は検出されず，また術前の血中エンドトキシン濃度も基準値以下であり，敗血症の関与は否定的と考えられた．

門脈ガスと胆道内ガスとの鑑別点として，胆道内ガスは胆汁の流れが末梢から肝門部へ向かうため肝門部に集中するのに対し，門脈ガスは門脈流に沿って末梢の枝までガスが認められる点が挙げられ，Sisk[12]はTチューブ造影によって肝辺縁2cm以内の肝内胆管には造影剤が届かないため，肝辺縁より2cm以内のガスは門脈ガスと判断してよいとしている．門脈ガスの出現の時期については，早いもので原因疾患の発症後4時間，遅いもので21日であり，多くの症例では24～48時間と報告している[13]．自験例では，腹痛自覚より約4時間後の腹部CTで肝内門脈ガス像を捉えており，腸管虚血より腸管壊死に至るまでの比較的早期の段階で門脈ガスが出現する可能性が示唆された．また，門脈内ガスの消失時期に関しては，福田ら[14]は1週間以内とし，金丸ら[15]は多くの症例で24時間以内に消失していたと報告している．発症後早期にガスの消失をみる症例は予後良好であり，死亡例の多くではガスの消退を認めないとの報告[16]もあるが，自験例では遅くとも術後2日目には門脈ガスが消失していたので予後良好であったと考えられる．

一方，NOMIは『腸間膜血管に血栓または閉塞による器質的閉塞を伴わない腸循環障害』により腸管虚血あるいは腸管壊死を来す疾患とされている[4)～8)17]．本邦におけるNOMIの報告は少なく，Mishima[5]の集計では腸間膜虚血疾患のうちNOMIの占める割合は15%と報告されている．田畑ら[6]は本症のうちの多くが動脈硬化と関連する心血管系の基礎疾患を有する高齢者であったと報告しており，Fogartyら[17]はうっ血性心不全・ジギタリス中毒・血液濃縮を本症の3大要因であるとしている．NOMIの病態は，心拍出量の低下や循環血漿量の減少などで全身に低還流状態が生

じた際に，脳や心臓などの重要臓器への血流を維持するためにバゾプレッシンやアンギオテンシンなどの働きにより腸管への血流が低下することを背景とし，この低還流状態が一定時間続くと腸間膜動脈の末梢血管が攣縮し腸管虚血が生じると考えられている[7]．自験例は高血圧，狭心症の基礎疾患を有する高齢者で，当日は血液濃縮状態による全身低還流状態であり，脳血流低下から一過性脳虚血発作を来したが，その後に脳血流を維持すべく血流の再分配が生じ腸管への低還流状態が持続したために本症を発症したと考えられた．本来，腸間膜血管の末梢動静脈は互いに吻合しているが，直動静脈の連続が不完全な箇所として，回盲部，脾彎曲部，S状結腸と直腸S状部との間の3か所が挙げられている．自験例では肝彎曲を中心に壊死を認めたが，術中所見で同部の辺縁動静脈のarcadeに欠落を認めなかったことより解剖学的理由による虚血は考えがたい．菅原ら[8]は非閉塞性腸管梗塞19例を集計し，11例の大腸壊死型のうち3例に右側結腸のみの壊死を認めたと報告しており，右側結腸にも十分発生しうると考えられる．

上松ら[10]は52例の本邦報告例のPVGの集計で，5.8%の3例においてNOMIが原因疾患であったと報告しており，NOMIはPVGを認めた際に念頭におかなければならない1疾患である．PVGを伴ったNOMIの報告例は少なく，我々が医学中央雑誌で，『非閉塞性腸管虚血』および『門脈ガス血症』をキーワードに1983年より2007年1月までについて検索した結果，会議録を除くと12例のみであった．そのうち自験例のように1期的吻合で救命できた報告は7例であった．

NOMIの治療として，Brandtら[18]は血管攣縮を惹起するhypovolemiaや心不全のコントロールを優先し，血管造影検査で本症と診断されたらpapaverineの持続動注を行い，腹膜刺激症状の有無により手術適応を決定するとしている．しかし，本症は早期診断が困難な例が多く，腸管壊死に至ってからの動注療法は毒性物質の拡散を助長する可能性があるため，腸管壊死の兆候を認めた場合はできるだけ早期の開腹手術が望ましいとされている[6)8)20]．手術治療は，壊死腸管の切除および血行再開が期待できる腸管の温存が重要であるが[19)~22]，本症は非連続的かつ分節的な虚血域を形成し，術後に術中判断よりも虚血範囲が進行する可能性もあるため，腸管切除範囲の決定が困難であることが多い．1期的吻合を選択する際には残存腸管のviabilityを慎重に評価する必要があり，viabilityが疑わしい場合には24時間後のsecond look operation（再開腹）や2期的吻合が望ましいとの報告もある[7]．自験例では術前にはNOMIと診断が確定していなかったものの，腹部CTにてPVGを認め，理学所見より腸管壊死を強く疑ったため発症後早期に緊急開腹手術を行った．自験例では，術中視診において壊死腸管と正常腸管との境界は明瞭であったが，1年前の盲腸の病変が今回と同一の病態によるものである可能性が否定できなかったため，回結腸動静脈領域の腸管は漿膜側からは一見正常に見えたにもかかわらず切除範囲に含め結腸右半切除術を行った．残存腸管への血流の評価は，処理する腸間膜血管を結紮前に意図的に出血させることで血流の評価を行った．また，吻合前に切離端近傍の腸粘膜が正常であることを直視下に確認した．上記のごとく，残存腸管のviabilityを慎重に評価したうえで1期的吻合を行った．

今回，幸いにも一過性脳虚血発作で入院後に腹痛を発症したために直ちに腹部CTを撮影するに至り早期に門脈ガス血症と診断したこと，腹部検査所見で腸管壊死を強く疑い躊躇することなく緊急開腹手術を行ったこと，発症より手術までの時間が短く腸管壊死による敗血症やショック状態に至ることなく全身状態が良好であったことも救命において大きな要素であったと考えられる．

文　献

1）Wolfe JN, Evans WA：Gas in the portal veins of the liver in infants. A roentgenographic demonstration with postmortem anatomical correlation. Am J Roentgenol Radium Ther Nucl Med **74**：486―488, 1955

2）Liebman PR, Patten MT, Manny J et al：Hepatic-Portal venous gas in adults：etiology, pathophysiology and clinical significance. Ann Surg **187**：281―287, 1978

3) Bloom RA, Lebensart PD, Levy P et al：Survival after ultrasonographic demonstration of portal venous gas due to mesenteric artery occlusion. Postgrad Med J **66**：137—139, 1990
4) Ende N：Infarction of the bowel in cardiac failure. N Engl J Med **258**：879—881, 1958
5) Mishima Y：Acute mesenteric ischemia. Surg Today **18**：615—619, 1988
6) 田畑峯雄，矢野武志，門野　潤ほか：非閉塞性腸管虚血症17例の臨床的検討．日臨外会誌　**64**：557—564, 2003
7) Bassiounty HS：Nonocclusive mesenteric ischemia. Surg Clin North Am **77**：319—326, 1997
8) 菅原　元，山口晃弘，磯谷正敏ほか：非閉塞性腸管梗塞症19手術例の臨床病理学的検討．日消外会誌　**34**：1713—1717, 2001
9) Faberman RS, Mayo SW：Outcome of 17 Patients with Portal Venous Gas detected by CT. Am J Roentgenol **169**：1535—1538, 1997
10) 上松俊夫，北村　宏，岩瀬正紀ほか：腸管壊死を伴わない門脈ガス血症の1例．日臨外会誌　**60**：1370—1374, 1999
11) 山口敏朗：門脈ガス血症の発生機序に関する実験的研究．日消外会誌　**13**：1260—1270, 1980
12) Sisk PB：Gas in the portal venous system. Radiology **77**：103—107, 1961
13) 網島紘治，米沢　健，米元敏雄ほか：門脈ガス血症を伴う絞やく性腸閉塞症の1救命例．臨放 **22**：667—671, 1977
14) 福田淑一，月岡一馬，川崎史寛ほか：門脈ガス血症の4救命例．日消外会誌　**29**：1697—1701, 1996
15) 金丸　仁，横山日出太郎，白川元昭ほか：門脈ガス血症の手術適応—本症12例の経験から—．日消外会誌　**35**：1369—1376, 2002
16) 坂本喜彦，福井　洋，鶴長泰隆ほか：門脈ガス血症を呈した急性腹症の3例．日消外会誌　**26**：1305—1309, 1993
17) Fogarty TJ, Fletcher WS：Genesis of Nonocclusive Mesenteric Ischemia. Am J Surg **111**：130—137, 1966
18) Brandt LJ, Boley SJ：Nonocclusive mesenteric ischemia. Annu Rev Med **42**：107—117, 1991
19) 安東秀明，明石　建，津田聡子ほか：門脈ガス血症を伴った非閉塞性腸管虚血症の1救命例．日臨外会誌　**65**：2374—2378, 2004
20) 森脇義弘，神谷紀之，菊池光伸ほか：高齢者上腸間膜動脈閉塞症に対する1期的吻合の有用性と安全性．日消外会誌　**32**：2158—2162, 1999
21) 川北直人，裏川公章，中本光春ほか：急性腸間膜動脈閉塞症7例の検討．日消外会誌　**23**：1159—1163, 1990
22) 橋本孝太郎，宮澤正紹，武藤　淳ほか：門脈ガス血症をきたしたnonocclusive mesenteric ischemiaの1例．日臨外会誌　**67**：2728—2732, 2006

A Saved Case of Nonocclusive Mesenteric Ischemia with Portal Venous Gas by Simultaneous Operation

Toshiyuki Kosuga, Nobuaki Fuji, Tsuyoshi Itoh, Taiji Watanabe,
Kingo Kashimoto, Hiroki Taniguchi and Kazuyo Naito
Department of Surgery, Kyoto Prefectural Yosanoumi Hospital

An 83-year-old woman admitted following a transient ischemic attack showed right-quadrant abdominal pain and signs of peritoneal irritation and underwent abdominal computed tomography (CT). Gas was observed in the hepatic portal vein. The superior mesenteric artery root and duct were observed, but intestinal necrosis was suspected, necessitating emergency laparotomy. The pulse was palpable at the superior mesenteric artery duct, but partial necrosis was found in 20cm of the intestine from the ascending to transverse colon, necessitating right hemicolectomy with simultaneous anastomosis. The postoperative course was good, gas in the portal vein disappeared within 48 hours postoperatively, and the patient was discharged on onset day 14. Histological findings showed hemorrhagic necrosis, but no thrombosis was observed in the mesenteric vessels and the patient was diagnosed with nonocclusive mesenteric ischemia. Few cases of this disease appear to have been reported in Japan and such patients generally exhibit a poor outcome. In this case, the patient was diagnosed early and underwent laparotomy without delay. Under careful consideration of the viability of the remaining intestines, the patient was treated with simultaneous operation with a successful outcome.

Key words：nonocclusive mesenteric ischemia, portal venous gas

〔Jpn J Gastroenterol Surg 41：111—116, 2008〕

Reprint requests：Toshiyuki Kosuga　Department of Surgery, Kyoto Prefectural Yosanoumi Hospital
481 Otokoyama, Yosano-cho, Yosa-Gun, 629−2261 JAPAN

Accepted：May 31, 2007

©2008 The Japanese Society of Gastroenterological Surgery　Journal Web Site：http://www.jsgs.or.jp/journal/