日消外会誌　41（1）：117～122，2008年

症例報告

# 特発性上腸間膜静脈血栓症に対し血栓溶解療法が著効した1例

奈良県立奈良病院救命救急センター，同　消化器科[1]，同　放射線科[2]

錦織　直人　明石　諭　佐々木弥寿延　松山　武
今西　正巳　武山　真也[1]　中谷　敏也[1]　坂本　雅彦[2]
吉岡　哲也[2]　川口正一郎

症例は48歳の女性で，突然の上腹部痛を主訴に外来受診した．腹部造影CTで上腸間膜静脈内の透瞭像と腸管浮腫を認め上腸間膜静脈血栓症が疑われた．腹膜刺激症状は認めず腸管壊死の可能性は低いと判断し，発症7時間目に腹部血管造影検査を行い，静脈相にて回腸静脈最終枝の描出不良を認めた．回腸動脈最終枝分岐部に動注カテーテルを留置しウロキナーゼによる血栓溶解動注療法とヘパリンの全身投与を行ったところ同静脈の再開通を認めた．4日目よりワーファリン内服を開始し保存的治療にて退院となった．本疾患の成因は種々あるが，本症例は既往疾患なく凝固線溶系も異常を認めないことから特発性と考えられた．本疾患は腸管壊死となり手術となれば広範囲小腸切除となる可能性が高いが，今回発症後7時間から血栓溶解動注療法を開始し非手術療法を完遂できたことは患者のquality of lifeの面からも有用であったと考える．

## はじめに

上腸間膜静脈血栓症（以下，SMVT）は急性腹症において比較的まれな疾患であり特異的な臨床症状に乏しく早期診断が困難な場合が多い．しかし近年，CTなどの画像検査で早期診断される症例が増加してきている．今回，我々は発症後7時間でウロキナーゼによる血栓溶解動注療法とヘパリン・ワーファリンによる全身抗凝固療法を開始し保存的治療にて良好な経過をたどった1例を経験したので報告する．

## 症　例

患者：48歳，女性

主訴：上腹部痛

家族歴：特記すべきことなし．

既往歴：特記すべきことなし．

現病歴：平成18年10月中旬，午後6時頃突然の上腹部痛出現し嘔吐も認めたため，午後9時に当院外来を受診した．腹痛の精査目的で施行した腹部造影CTで腸間膜静脈血栓症が疑われ同日救命救急センター紹介受診となった．

入院時現症：血圧135/72mmHg，脈拍65回/分，体温36.4℃，意識清明で上腹部に自発痛と圧痛を認めるが，腹膜刺激症状は認めなかった．

来院時検査所見：血算，生化学検査にてWBC 15,700/μl，PLT $12.0\times10^4$/μlと異常値を認めたが，CK・LDHは正常で動脈血液ガス検査にてアシドーシスも認めなかった．凝固線溶系検査ではPT・APTTが軽度短縮し，Plasminogenが軽度高値以外は異常所見を認めず，自己抗体検査でも異常を認めなかった（**Table 1**）．

腹部造影CT所見：上腸間膜動脈および門脈本幹の造影には異常を認めなかったが上腸間膜静脈（以下，SMV）末梢に透瞭像を認め，同部位の血栓を疑った．また，腹水は認めないが，小腸の部分的な壁肥厚と拡張を認めた（**Fig. 1**）．

腹部血管造影検査所見：発症7時間目の腹部血管造影検査にて，動脈相では回腸動脈最終枝の描出を含め異常を認めないが（**Fig. 2a**），静脈相では回腸静脈最終枝の描出不良を認めた（**Fig. 2b**）．

＜2007年6月27日受理＞別刷請求先：錦織　直人
〒631-0846　奈良市平松1丁目30―1　奈良県立奈良病院救命救急センター

**Table 1**　Laboratory data on admission

| | | | |
|---|---|---|---|
| PT | 10.0 sec | Loops anticoagulant | 1.12 |
| PT% | 118.9 % | Anti-DNA antibody | 2.0 IU/mL |
| INR | 0.90 | Anti-Sm antibody | (−) |
| APTT | 19.1 sec | Anti-cardiolipin antibody | 1.2 U/mL |
| FIB | 207 mg/dl | C3 | 86 mg/dl |
| AT-Ⅲ activity | 114 % | C4 | 22 mg/dl |
| Protein C | 101 % | CH 50 | 34.5 U/mL |
| Protein S | 77.1 % | | |
| Plasminogen | 114 % | | |

**Fig. 1**　Abdominal enhanced CT demonstrated thrombus in SMV.

**Fig. 2**　a：Angiography arterial phase demonstrated that last branch of ileal arteries was nothing abnormal detected. b：Angiography venous phase demonstrated that last branch of ileal vein was poor demonstration.

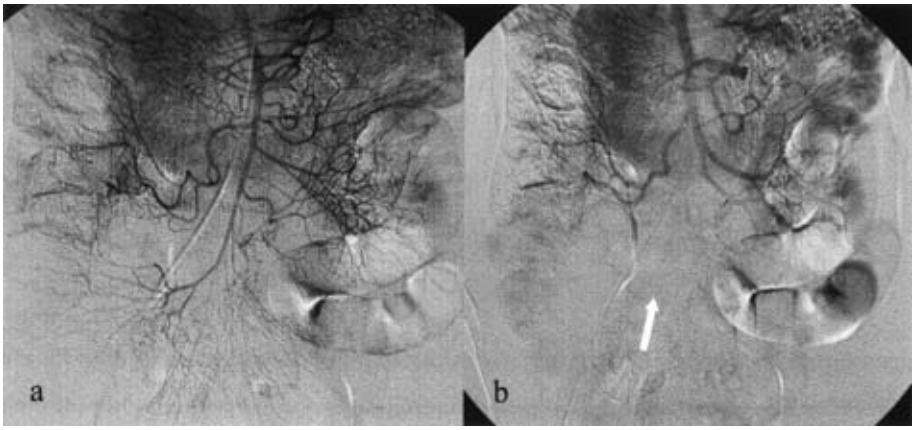


以上の検査結果から，SMVT と診断した．腹膜刺激症状なく腸管壊死の可能性は低いと判断し血栓溶解動注療法を行うこととした．回腸動脈最終枝分岐部に動注カテーテル先端を留置し，ウロキナーゼ1万単位/分にて30分間（計30万単位）bolus 投与による血栓溶解動注療法を行ったところ回腸静脈最終枝は遅延して造影されるものの再開通を認めた（**Fig. 3a**）．

引き続きウロキナーゼ1万単位/時で30時間（計30万単位）持続動注行った．また，ACT200秒を目標にヘパリンの全身投与を併用した．intervention radiology（以下，IVR）治療開始7時間後の血管造影検査では回腸静脈最終枝の描出はさらに良好となった（**Fig. 3b**）．また，この時点で腹部症状はほぼ消失し嘔気を認めるのみであった．IVR 治療開始30時間後の血管造影検査でも同静脈の描出は良好で，腹部造影 CT でも SMV 内の透瞭像は消失し，腸管の拡張も改善傾向を認めた（**Fig. 4**）．動注カテーテルを抜去し，ウロキナーゼ投与を中止した．

抗凝固療法に関してはヘパリンに加え，ワーファリンを発症4日目より international normalized ratio（以下，INR）2.0を目標に併用投与した．ヘパリンは INR が安定した発症10日目に投与終

**Fig. 3** a：After urokinase bolus infusion, last branch of ileal vein became delayed demonstration. b：After 7 hours urokinase continuous infusion, last branch of ileal vein became delayed demonstration.

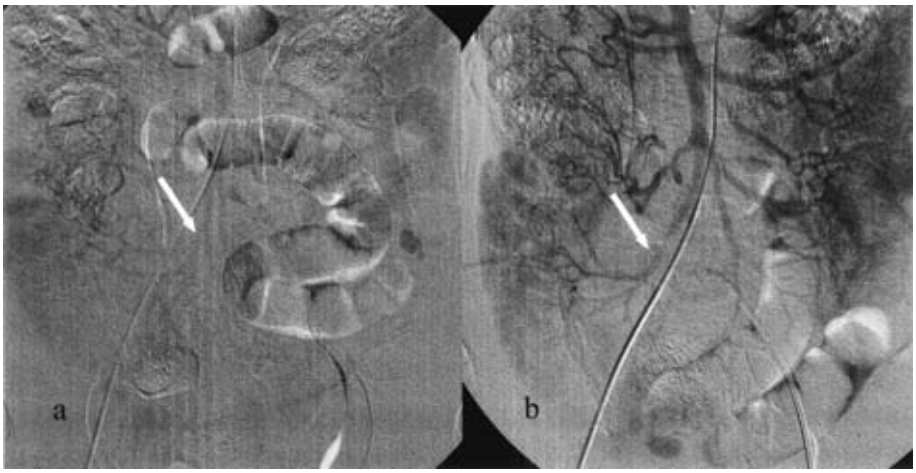


**Fig. 4** Abdominal enhanced Computer Tomography demonstrated that thrombus in SMV was disappearance.

了した．また，発症3日目より飲水を開始し，腹部症状を認めないことから6日目より3分粥開摂取開始した（**Table 2**）．

発症3週後の腹部造影CTでもSMV内に血栓を認めなかった．普通食を摂取しており退院予定であったが，大腿動脈のカテーテル挿入部に仮性動脈瘤を認めたため発症5週後の退院となった．

## 考　察

SMVTは急性腹症において比較的まれな疾患であり，外科系緊急入院患者の0.01%，腸間膜血管閉塞性疾患の5～15%と報告されている[1)2)]．病態として初期には腸間膜内の動脈血流は保たれているが，何らかの原因により腸間膜静脈内に血栓が形成される．血栓は通常venous arcadeで形成され中枢側または末梢側へと伸展し，直静脈から壁内静脈が閉塞すると出血性壊死が生じると考えられている[3)4)]．その過程で血栓の生じる速度や側副血行路の発達の程度が症状や予後に関与すると考える．症状は腹痛，嘔気，嘔吐，下痢，下血，感冒症状など非特異的であり緩徐に進行する場合が多く早期診断が困難な場合が多い．発症年齢は，6歳～80歳代で平均年齢40～50歳代であり，男女比は2：1～4：1で男性に多い傾向にある[5)6)]．分類は特発性と2次性に分けられ，約80%は2次性であるとされる[3)7)]．2次性の原因として肝硬変，門脈圧亢進症，腹部術後，腹腔内感染，外傷後，炎症性腸疾患，凝固機能亢進状態（悪性腫瘍，妊娠，経口避妊薬，膠原病など），真性多血症，止血機能異常症（プロテインC欠損症，プロテインS欠損症，AT-III欠損症，プラスミノーゲン異常症）などが挙げられる．本症例では既往疾患なく，凝固線溶系検査・自己抗体検査も正常であることから特発性と考えた．

Table 2　Clinical course

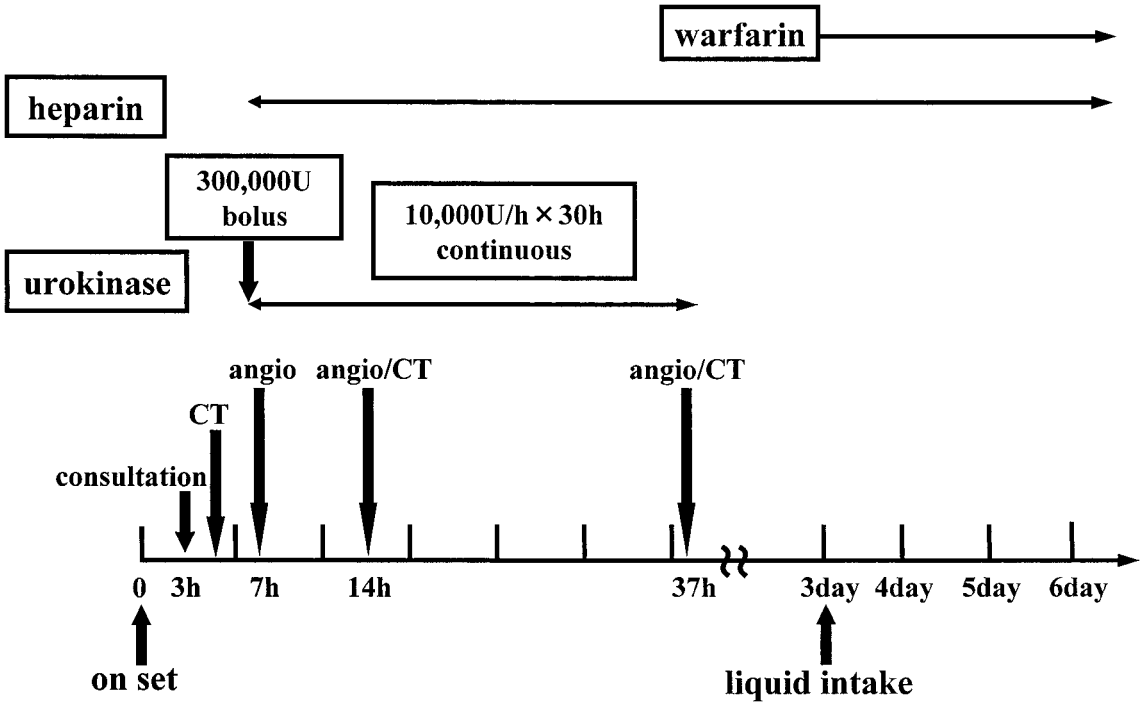


診断に関しては早期診断が困難な場合が多く，発症から診断までに48時間以上経過していた症例が全体の75%を占めていたとの報告も認める[4]．血液検査所見では静脈還流が途絶しているため通常の腸管壊死で認められるCPK，LDHの高値やアシドーシスを示さない場合が多い．腹部超音波検査では門脈閉塞例では肝内門脈血流の低下などが挙げられる．しかし，イレウス状態で腸管ガス量が多いため描出困難であることも多く，また術者の検査能力に左右され客観性に乏しい．本症において最も有用で客観性の高い検査は腹部CTである．腹部単純CTで小腸壁・腸間膜の浮腫様肥厚，拡張腸管内の液体貯留，腹水の貯留などを認め，静脈内血栓は早期にはhigh density，時間経過でlow densityに変化する．また，腹部造影CTでは血栓より末梢側のSMVの拡張像と血栓部の透亮像や，静脈壁のvasa vasorum（栄養血管の栄養血管）のみが造影され内腔は透亮像を示すcentral lucent signを認める[8]．腹部血管造影検査では動脈相の延長，肥厚した腸管壁への造影剤の停滞，側副血行路の造影，静脈相の欠如ないし静脈内血栓像を認める．緩徐な経過をたどる急性腹症の場合，腹部CTにて上腸間膜静脈を含めた血管病変の所見にも注意をはらい診断にあたることが重要である．

治療に関して発症早期で腹部所見が軽度の場合は，その有用性は確立されていないが，IVRを用いた抗凝固療法が有効との報告が散見される[9)~11)]．MEDLINE＋JMEDPlusにて「腸間膜静脈血栓症」「血栓溶解療法」をキーワードに1990年から2007年の期間で検索すると抗凝固療法ではウロキナーゼやtissue Plasminogen Activator（t-PA）の経上腸間膜動脈的血栓溶解療法が最も多く報告されている．他に経皮経肝的門脈アプローチ[10]や，小開腹下経回結腸静脈的門脈内血栓溶解療法・血栓除去術[12]，また経頚静脈的肝内門脈体循環短絡術（transjugular intrahepatic portosystemic shunt；TIPS）[13]による腸間膜静脈での直接

投与が有効との報告も認める．経上腸間膜動脈的血栓溶解療法と直接的門脈内血栓溶解療法を比較すると順行性に薬剤を投与する前者では上腸間膜静脈の末梢，細静脈レベルまで薬剤の到達が可能であるが，後者では末梢レベルにまで薬剤を投与できない[14)~16)]．よって，血栓の主体が上腸間膜静脈末梢と判断されるものには経上腸間膜動脈的血栓溶解療法が適し，門脈の閉塞例には直接的門脈内血栓溶解療法の適応となると考える[17)]．今回，我々が経上腸間膜動脈的血栓溶解療法を選択した理由として，血栓は回腸静脈最終枝に存在しSMVの末梢に存在することと，直接的門脈内血栓溶解療法による腹腔内出血などのリスクを考慮したことが挙げられる．経上腸間膜動脈的血栓溶解療法におけるプロトコールは上腸間膜動脈内にカテーテルを留置し，ウロキナーゼを10～100万単位ボーラス動注し，その後5千～24万単位/時にて数時間～数日持続動注する[18)]．また，全身的抗凝固療法の併用ACT160～200秒を目標にヘパリン全身投与を行う．しかし，IVRを用いた抗凝固療法中に腸管壊死が疑われる場合は直ちに手術を選択すべきである．また，保存的加療の経過中に腸管狭窄を来す場合があることを念頭におかなくてはならない[11)19)]．また，ヘパリン全身投与をワーファリンの経口投与へ移行し再発予防目的に1年～数年の期間投与する．どのような症例で再発を来しやすいかといった検討はまだされていないが，Condatら[20)]はワーファリン内服による再発予防の有用性を指摘しており，血栓性素因が関連している症例を含むことを加味するとワーファリンの内服を中心とした積極的な予防策が必要と考える[21)]．

本疾患で一旦手術となれば広範囲小腸切除となる可能性が高く，今回発症後7時間で血栓溶解動注療法を開始し治療を完遂できたことは有用であったと考える．SMVTにおいて腹膜刺激症状など腸管壊死が疑われる場合は躊躇せず開腹手術を行うことが重要であるが，明らかな腸管壊死の所見がなく全身状態が安定している症例に関しては，まずIVRによる血栓溶解療法を中心とした保存的療法を考慮すべきと考える．本疾患におけるIVRによる血栓溶解療法の適応，手術の適応，腸管の切除範囲の決定，さらに術後再発率の低下に関してさらなる検討が必要であると考える．

## 文　献


1) Grendell JH, Ockner RK：Mesenteric venous thrombosis. Gastroenterology **82**：358—372, 1982
2) 川崎富雄，上林純一：腸間膜静脈血栓症．外科 **57**：1575—1592, 1995
3) Abdu RA, Zakhour BJ, Dallis DJ：Mesenteric venous thrombosis-1911 to 1984. Surgery **101**：383—388, 1987
4) Rhee RY, Gloviczki P：Mesenteric venous thrombosis. Surg Clin North Am **77**：327—338, 1997
5) 井上芳徳，岩井武尚，三浦則正ほか：上腸間膜静脈血栓症の1例—本邦報告例の集計—．静脈学 **3**：213—220, 1992
6) Mishima Y：Acute mesenteric ischemia. Surg Today **18**：615—619, 1988
7) Rhee RY, Gloviczki P, Mendonca CT et al：Mesenteric venous thrombosis：still a lethal disease in the 1990s. J Vasc Surg **20**：688—697, 1994
8) 中原錬三，太田英正，市川敏男：上腸間膜静脈血栓症の1例．日腹部救急医会誌 **19**：1003—1005, 1999
9) 豊田和広，中塚博文，眞次康弘ほか：保存的加療が奏効した上腸間膜静脈血栓症の1例．日消外会誌 **34**：1437—1441, 2001
10) 長沼　誠，井上　詠，細田泰雄ほか：経皮経肝血栓除去法を施行した上腸間膜静脈血栓症の1例．日消誌 **92**：158—163, 1995
11) 藤田利枝，小原則博，天野　実ほか：血栓溶解剤動注療法後に小腸狭窄を来した上腸間膜静脈血栓症の1例．日臨外会誌 **61**：1053—1057, 2000
12) 矢島義昭，宮里真一，宮崎敦史ほか：上腸間膜静脈よりウロキナーゼを投与して救命できたプロテインS欠損症による門脈・上腸間膜静脈血栓症の1例．日消誌 **96**：1159—1164, 1999
13) Rivitz SM, Geller SC, Hahn C et al：Treatment of acute mesenteric venous thrombosis with transjuglar intramesenteric urokinase infusion. J Vasc Intern Radiol **6**：219—228, 1995
14) Paplausky MR, Kaufman JA, Geller AC et al：Mesenteric venous thrombosis treated with urokinase via the superior mesenteric artery. Gastroenterology **110**：1633, 1996
15) Train JS, Ross H, Weiss JD et al：Mesenteric venous thrombosis：successful treated by intraarterial lytic therapy. JVIR **9**：461, 1998
16) Sehgel M, Haskal ZJ：Use of transjugular intrahepatic portosystemic shunts during lytic therapy of extensive portal splenic and mesenteric venous thrombosis：long-term follow-up. JVIR **11**：61, 2000
17) 川保博志，岡田　進，隈崎達夫ほか：血栓のInterventional Radiology 7 門脈血栓症．血栓と循環

10：42—47, 2002
18) Schäfer C, Zundler J, Bode JC：Thrombolytic therapy in patients with portal vein thrombosis：case report and review of the literature. Eur J Gastroenterol Hepatol 12：1141, 2000
19) 加藤久昌，河嶋秀昭，原　隆志ほか：血栓溶解療法後に小腸狭窄をきたした上腸間膜静脈血栓症の1例．日臨外会誌　63：1914—1918, 2002
20) Condat B, Pessione F, Denninger MH et al：Recent portal or mesenteric venous thrombosis：increased recognition and frequent recanalization on anticoagulant therapy. Hematology 32：466—470, 2000
21) 熊野秀俊，小林健二：当院で経験した上腸間膜静脈血栓症8例の検討と文献的考察．日腹部救急医会誌　26：603—608, 2006

## An Effective Case of Thrombolytic Therapy to Primary Superior Mesenteric Thrombus

Naoto Nishigori, Satoru Akashi, Yasunobu Sasaki, Takeshi Matsuyama,
Masami Imanishi, Shinya Takeyama[1], Toshiya Nakatani[1], Masahiko Sakamoto[2],
Tetsuya Yoshioka[2] and Shoichiro Kawaguchi
Emergency and Critical Care Medical Center, Department of Digestive
Tract Internal Medicine[1] and Department of Radiology[2], Nara Prefectural Nara Hospital

A 48-year-old woman with upper abdominal pain was found in abdominal enhanced Computed Tomography to have a thrombus in the SMV. The absence of peritoneal irritation suggested that intestinal necrosis was unlikely symptom. because of no symptom. Venous phase angiography 7 hours after onset showed that the last branch of the ileal vein was in poor phase. We undertook thrombolytic therapy by urokinase infusion via a catheter in the SMA and systemic heparinization. After that, the last branch of ileal vein became to be displayed behind time. The woman was administered started to take warfarin orally 4 days after pain onset and was discharged after conservative treatment. Had intestinal necrosis occurred, the possibility was high that we would have had to massively resect the small intestine, which can be severely detrimental to the quality of life in patients.

**Key words**：primary superior venous thrombosis, thrombolytic therapy, urokinase
〔Jpn J Gastroenterol Surg 41：117—122, 2008〕

**Reprint requests**：Naoto Nishigori　Emergency and Critical Care Medical Center, Nara Prefectural Nara Hospital
1-30-1 Hiramatsu, Nara, 631-0846 JAPAN

**Accepted**：June 27, 2007

©2008 The Japanese Society of Gastroenterological Surgery　Journal Web Site：http://www.jsgs.or.jp/journal/